This is a digital copy of a book that was preserved for generations on library shelves before it was carefully scanned by Google as part of a project to make the world's books discoverable online.

It has survived long enough for the copyright to expire and the book to enter the public domain. A public domain book is one that was never subject to copyright or whose legal copyright term has expired. Whether a book is in the public domain may vary country to country. Public domain books are our gateways to the past, representing a wealth of history, culture and knowledge that's often difficult to discover.

Marks, notations and other marginalia present in the original volume will appear in this file - a reminder of this book's long journey from the publisher to a library and finally to you.

Usage guidelines

Google is proud to partner with libraries to digitize public domain materials and make them widely accessible. Public domain books belong to the public and we are merely their custodians. Nevertheless, this work is expensive, so in order to keep providing this resource, we have taken steps to prevent abuse by commercial parties, including placing technical restrictions on automated querying.

We also ask that you:

+ *Make non-commercial use of the files* We designed Google Book Search for use by individuals, and we request that you use these files for personal, non-commercial purposes.
+ *Refrain from automated querying* Do not send automated queries of any sort to Google's system: If you are conducting research on machine translation, optical character recognition or other areas where access to a large amount of text is helpful, please contact us. We encourage the use of public domain materials for these purposes and may be able to help.
+ *Maintain attribution* The Google "watermark" you see on each file is essential for informing people about this project and helping them find additional materials through Google Book Search. Please do not remove it.
+ *Keep it legal* Whatever your use, remember that you are responsible for ensuring that what you are doing is legal. Do not assume that just because we believe a book is in the public domain for users in the United States, that the work is also in the public domain for users in other countries. Whether a book is still in copyright varies from country to country, and we can't offer guidance on whether any specific use of any specific book is allowed. Please do not assume that a book's appearance in Google Book Search means it can be used in any manner anywhere in the world. Copyright infringement liability can be quite severe.

About Google Book Search

Google's mission is to organize the world's information and to make it universally accessible and useful. Google Book Search helps readers discover the world's books while helping authors and publishers reach new audiences. You can search through the full text of this book on the web at `http://books.google.com/`

A propos de ce livre

Ceci est une copie numérique d'un ouvrage conservé depuis des générations dans les rayonnages d'une bibliothèque avant d'être numérisé avec précaution par Google dans le cadre d'un projet visant à permettre aux internautes de découvrir l'ensemble du patrimoine littéraire mondial en ligne.

Ce livre étant relativement ancien, il n'est plus protégé par la loi sur les droits d'auteur et appartient à présent au domaine public. L'expression "appartenir au domaine public" signifie que le livre en question n'a jamais été soumis aux droits d'auteur ou que ses droits légaux sont arrivés à expiration. Les conditions requises pour qu'un livre tombe dans le domaine public peuvent varier d'un pays à l'autre. Les livres libres de droit sont autant de liens avec le passé. Ils sont les témoins de la richesse de notre histoire, de notre patrimoine culturel et de la connaissance humaine et sont trop souvent difficilement accessibles au public.

Les notes de bas de page et autres annotations en marge du texte présentes dans le volume original sont reprises dans ce fichier, comme un souvenir du long chemin parcouru par l'ouvrage depuis la maison d'édition en passant par la bibliothèque pour finalement se retrouver entre vos mains.

Consignes d'utilisation

Google est fier de travailler en partenariat avec des bibliothèques à la numérisation des ouvrages appartenant au domaine public et de les rendre ainsi accessibles à tous. Ces livres sont en effet la propriété de tous et de toutes et nous sommes tout simplement les gardiens de ce patrimoine. Il s'agit toutefois d'un projet coûteux. Par conséquent et en vue de poursuivre la diffusion de ces ressources inépuisables, nous avons pris les dispositions nécessaires afin de prévenir les éventuels abus auxquels pourraient se livrer des sites marchands tiers, notamment en instaurant des contraintes techniques relatives aux requêtes automatisées.

Nous vous demandons également de:

+ *Ne pas utiliser les fichiers à des fins commerciales* Nous avons conçu le programme Google Recherche de Livres à l'usage des particuliers. Nous vous demandons donc d'utiliser uniquement ces fichiers à des fins personnelles. Ils ne sauraient en effet être employés dans un quelconque but commercial.

+ *Ne pas procéder à des requêtes automatisées* N'envoyez aucune requête automatisée quelle qu'elle soit au système Google. Si vous effectuez des recherches concernant les logiciels de traduction, la reconnaissance optique de caractères ou tout autre domaine nécessitant de disposer d'importantes quantités de texte, n'hésitez pas à nous contacter. Nous encourageons pour la réalisation de ce type de travaux l'utilisation des ouvrages et documents appartenant au domaine public et serions heureux de vous être utile.

+ *Ne pas supprimer l'attribution* Le filigrane Google contenu dans chaque fichier est indispensable pour informer les internautes de notre projet et leur permettre d'accéder à davantage de documents par l'intermédiaire du Programme Google Recherche de Livres. Ne le supprimez en aucun cas.

+ *Rester dans la légalité* Quelle que soit l'utilisation que vous comptez faire des fichiers, n'oubliez pas qu'il est de votre responsabilité de veiller à respecter la loi. Si un ouvrage appartient au domaine public américain, n'en déduisez pas pour autant qu'il en va de même dans les autres pays. La durée légale des droits d'auteur d'un livre varie d'un pays à l'autre. Nous ne sommes donc pas en mesure de répertorier les ouvrages dont l'utilisation est autorisée et ceux dont elle ne l'est pas. Ne croyez pas que le simple fait d'afficher un livre sur Google Recherche de Livres signifie que celui-ci peut être utilisé de quelque façon que ce soit dans le monde entier. La condamnation à laquelle vous vous exposeriez en cas de violation des droits d'auteur peut être sévère.

À propos du service Google Recherche de Livres

En favorisant la recherche et l'accès à un nombre croissant de livres disponibles dans de nombreuses langues, dont le français, Google souhaite contribuer à promouvoir la diversité culturelle grâce à Google Recherche de Livres. En effet, le Programme Google Recherche de Livres permet aux internautes de découvrir le patrimoine littéraire mondial, tout en aidant les auteurs et les éditeurs à élargir leur public. Vous pouvez effectuer des recherches en ligne dans le texte intégral de cet ouvrage à l'adresse `http://books.google.com`

S. R. C.

REVUE GÉNÉRALE

D'OPHTALMOLOGIE

BOSTON MEDICAL
AUG 6 1912
LIBRARY.

REVUE GÉNÉRALE
D'OPHTALMOLOGIE

RECUEIL MENSUEL

BIBLIOGRAPHIQUE, ANALYTIQUE, CRITIQUE

Fondé en 1882 par H. DOR & E. MEYER

DIRIGÉ PAR LES DOCTEURS

H. DOR
Professeur hon. de l'Université de Berne
LYON

Et. ROLLET
Professeur d'Ophtalmologie à l'Université
LYON

H. TRUC
Professeur d'Ophtalmologie à l'Université
MONTPELLIER

AVEC LA COLLABORATION DE MM. LES DOCTEURS

Prof. **ANGELUCCI** (Naples). — **ANTONELLI** (Paris). — Prof. **BESIO** (Gênes). — **COBURN** (New-York). — **H. COPPEZ** (Bruxelles). — **L. DOR** (Lyon). — **BRUNNENBERG** (Halle a. d. Saale). — **MAKLAKOW** (Moscou). — **PÉCHIN** (Paris). — **REDSLOB** (Strasbourg). — **SANTOS FERNANDEZ** (La Havane). — **SIMON** (Magdebourg). — **STEPHENSON** (Londres). — Prof. **STILLING** (Strasbourg). — **STOCK** (Friburg-en-Brisgau). — Prof. **WICHERKIEWICZ** (Cracovie).

G. DUBREUIL (Lyon), Secrétaire de la Rédaction.

TOME XXVI — 1907

La *Revue générale d'Ophtalmologie* paraît mensuellement dans le grand format in-8 par fascicule d'au moins 48 pages.

Prix de l'abonnement annuel :
Paris : **20** francs. — Départements : **22** francs. — Union postale : **22** fr. **50**.

PARIS
MASSON & Cie, ÉDITEURS
LIBRAIRES DE L'ACADÉMIE DE MÉDECINE
120, boulevard Saint-Germain, 120

1907

BOSTON MEDICAL
AUG 6 1912
LIBRARY.

CATALOGUED
OCT 21 1912
J. F. B.

MÉMOIRES ORIGINAUX

BOSTON MEDICAL LIBRARY

Étude expérimentale comparée sur la Tuberculose et la Pseudo-tuberculose aspergillaire de la Choroïde.

Par MM.

ROLLET
Professeur de clinique ophtalmologique

AURAND
Chef des travaux de clinique ophtalmologique

à l'Université de Lyon.

Pendant le cours de nos recherches sur les kératites aspergillaires expérimentales[1], nous avions été frappés à plusieurs reprises de la forme nodulaire que revêtait parfois l'aspergillose sur la cornée et même sur l'iris, si bien qu'on aurait pu croire à de véritables granulations grises ou à de petits tubercules de la cornée ou de l'iris.

Si l'on veut bien se souvenir d'autre part qu'il existe chez l'homme une aspergillose pulmonaire causée aussi par l'« Aspergillus fumigatus », ressemblant tout à fait, au point de vue clinique et anatomo-pathologique, à la tuberculose pulmonaire, puisque on l'a appelée la pseudo-tuberculose aspergillaire[2], on comprendra qu'il était intéressant de se demander si cette analogie se poursuivait dans les lésions intra-oculaires et particulièrement dans les lésions des membranes profondes.

C'est donc pour vérifier une fois de plus cette analogie que

[1] Rollet et Aurand. Recherches sur les kératites aspergillaires expérimentales *(Bull. de la Soc. franç. d'ophtal.*, 1905, et Nouvelles recherches sur les kératites aspergillaires expérimentales *(Revue gén. d'ophtalm.*, déc. 1905).

[2] Renon. Etudes sur l'aspergillose chez les animaux et chez l'homme, Paris 1897.

nous avons institué des expériences comparatives d'inoculation de tuberculose et d'aspergillose chez le lapin.

Dans ces deux séries d'expériences, nous avons fait des inoculations directes de la choroïde, en arrière de la région équatoriale et dans la partie supérieure du globe. Nous procédions toujours de la façon suivante : après les soins d'asepsie habituelle, nous faisions à l'aide du couteau de de Graefe, une petite boutonnière scléroticale, à travers laquelle nous glissions une petite spatule de platine chargée soit de bacilles provenant de cultures de tuberculose humaine de moyenne virulence, soit de spores d'*Aspergillus fumigatus* ou *flavus* provenant de cultures de virulence éprouvée, enfin nous faisons suivre chaque inoculation d'une suture des paupières pendant huit jours. Nous avons fait ainsi deux inoculations tuberculeuses et deux inoculations aspergillaires (l'une avec l'« Aspergillus fumigatus », l'autre avec l'« Aspergillus flavus »).

A côté de ces inoculations choroïdiennes directes, nous avons institué d'autres expériences d'inoculation indirecte, en faisant l'inoculation dans le vitré. Nous injections alors dans le vitré, tout à fait à la partie postérieure du globe, cinq gouttes d'une dilution de cultures de tuberculose ou d'aspergillose dans un demi-centimètre cube d'eau stérilisée. Dès que l'aiguille avait perforé la sclérotique, nous avions soin d'incliner très fortement l'aiguille, de façon à ne pas piquer le cristallin et à blesser le moins possible le vitré, en faisant filer le liquide le long de la face interne de la choroïde et vers le pôle postérieur du globe. Nous avons fait ainsi deux inoculations vitréennes de tuberculose et trois d'aspergillose (deux avec l'« Aspergillus fumigatus » et une avec l' « Aspergillus flavus »).

Nous donnons ici le résumé de ces deux séries d'expériences comparatives en les faisant suivre de quelques remarques :

I. Expériences sur la tuberculose de la choroïde

Première expérience. — 5 avril 1905 : Inoculation directe de la choroïde de l'œil droit d'un lapin bien portant avec une culture de tuberculose humaine de moyenne virulence âgée de quatre mois. — 18 octobre : Le fond d'œil paraissant toujours normal et son aspect extérieur n'étant nullement modifié, nous considérons l'expérience comme négative et nous faisons une inoculation de la choroïde de

l'œil gauche dans les mêmes conditions. — 11 janvier 1906 : Pendant quatre mois, l'œil droit n'a rien présenté d'anormal, mais depuis peu le lapin a maigri et c'est seulement aujourd'hui que l'examen du fond d'œil montre des altérations très nettes dans la partie inférieure (fig. 1). A l'image droite, on constate trois foyers principaux de taches blanches disposées de bas en haut et de dehors en dedans, suivant une ligne un peu curviligne à concavité antérieure. Le premier foyer, situé à la portion la plus périphérique du globe, est constitué par cinq taches un peu saillantes, d'un blanc de neige, agglomérées les unes contre les autres. Elles ont toutes une forme un peu ovalaire et allongée verticalement. Une de ces taches apparaît nettement sous forme d'une nodosité en saillie sur les autres. A une petite distance en arrière de ce premier foyer s'en trouve un deuxième formé de deux taches blanchâtres, moins saillantes, contiguës l'une à l'autre sous forme d'une haltère, à bords flous et non pigmentés. En se reportant plus haut, on trouve un troisième foyer formé de deux nodosités blanches voisines, l'une piriforme, l'autre ovalaire, avec des bords un peu pigmentés. Toutes ces nodosités sont probablement de gros tubercules en voie d'évolution. Mais, outre ces trois foyers principaux, il y a un semis de petites lésions chorio-rétiniennes, disposées entre le foyer moyen et le foyer inférieur, au nombre de neuf. Un de ces foyers est constitué par une petite plaque quadrangulaire, un peu dépigmentée, sans saillie, et entouré d'un cadre pigmentaire. Tous les autres foyers ont une forme plus ou moins allongée ou polygonale, avec un petit cadre pigmentaire. Dans cette région, le fond d'œil est devenu grisâtre avec une pigmentation irrégulière. Au-dessus des tubercules supérieurs, on constate également une série de petits foyers de chorio-rétinite, de forme plus ou moins polygonale, au nombre de sept, et disposés, d'une façon générale, suivant un cercle à concavité postérieure. Si on se reporte du côté antérieur, on constate trois autres petits foyers de chorio-rétinite assez espacés, situés sur une même ligne oblique en haut et en avant, partant des tubercules supérieurs.

L'examen de l'œil gauche du même lapin inoculé de la même façon trois mois après l'œil droit, ne nous a jamais montré, malgré de multiples examens, de tubercules choroïdiens, mais nous avons pu néanmoins y constater, trois mois après, trois petits foyers de chorio-rétinite, entourés d'un cadre pigmentaire et situés aussi dans la partie inférieure du fond de l'œil.

Enfin, notre lapin, déjà amaigri, est mort une quinzaine de jours après la constatation des tubercules choroïdiens et six mois après

l'inoculation, de tuberculose généralisée aux poumons et au foie, ainsi que l'a montré l'autopsie.

Examen des yeux. — La coupe de l'œil droit nous a montré quelques petites granulations grises soulevant la rétine. La coupe de l'œil gauche ne nous a révélé que deux petites plaques arrondies, punctiformes d'atrophie choroïdienne, l'une en bas près de l'ora serrata, l'autre près de l'extrémité antérieure de la papille.

On se trouve donc, en résumé, en face de deux ordres de lésions choroïdiennes : des tubercules agglomérés en voie d'évolution et peut-être caséeux, à cadre pigmentaire à peine ébauché, puis de petits foyers plus ou moins punctiformes de chorio-rétinite à cadre pigmentaire très net (fig. 1). S'agit-il dans ce dernier cas de tubercules déjà guéris ? Nous ne le pensons pas, car nous ne les avons pas vu évoluer : nous croyons au contraire qu'il s'agit là de foyers de chorio-rétinite inflammatoire simple ou toxinique de voisinage ainsi que cela a été noté déjà dans plusieurs cas de tuberculose conglomérée de la choroïde chez l'homme. L'examen de l'œil gauche après l'œil droit viendrait corroborer cette idée, puisque nous n'avons jamais pu y découvrir de tubercules choroïdiens, mais simplement, trois mois après, trois petits foyers de chorio rétinite entourés de cadre pigmentaire et situés aussi dans la partie inférieure du fond de l'œil. Ce fait semble donc bien démontrer que l'infection tuberculeuse peut évoluer sous deux formes différentes, l'une essentiellement bacillaire, c'est la tuberculose miliaire de la choroïde, l'autre simplement toxique ou toxinique, c'est la choroïdite ou chorio-rétinite tuberculeuse disséminée, d'emblée chronique, forme qui pourrait être rapprochée de la tuberculose inflammatoire décrite par le professeur Poncet.

Nous ferons remarquer en outre que l'infection bacillaire semble plus longue à se propager que l'infection toxinique, puisque dans notre première expérience les lésions de chorio-rétinite sont apparues au bout de trois mois, tandis que les tubercules ne se sont montrés qu'au bout de cinq mois. Quant à la mort du lapin par généralisation, elle n'est pas faite pour nous étonner étant donné la facilité relative avec laquelle cet animal se tuberculise. Mais on ne peut rien en conclure au

point de vue humain, étant donné que la tuberculose intra-oculaire primitive n'est pas admise et même est considérée comme anatomiquement impossible (Venneman[1]).

Enfin, il faut noter que les lésions tuberculeuses ne se sont pas produites au point d'inoculation à la partie équatoriale supérieure, mais dans la partie inférieure du globe. Les bacilles ont sans doute été entraînés par le courant sanguin ou les courants lymphatiques de l'œil, ou plus simplement, comme le prétend Venneman, par les hasards de l'osmose extra-vasculaire. Quoi qu'il en soit, nous avons pu réaliser, par inoculation directe, une tuberculose expérimentale primitive et bien localisée de la choroïde, car toutes les autres parties de l'œil sont demeurées intactes.

Un an après, nous avons refait une nouvelle expérience dans les mêmes conditions.

Deuxième expérience. — Le 2 avril 1906, nous faisons une inoculation directe de la choroïde dans la partie supérieure de l'œil droit d'un lapin bien portant. — 15 mai, œil droit : Nous constatons pour la première fois, à la périphérie du champ visuel inférieur, à l'extrémité du diamètre vertical, une tache blanc grisâtre à bords flous siégeant à un demi-diamètre papillaire de l'ora serrata. — 26 mai : œil droit : Nous trouvons en bas, un peu en arrière et disposées en ligne courbe à concavité postérieure, quatre nodosités blanches à bords flous, comme de petits bourdonnets de coton. Les deux inférieures sont punctiformes, les deux supérieures ovalaires (fig. 3, *a*). — 30 juin : œil droit : La plus grosse des nodosités devient un peu plus saillante dans le vitré. — 12 juillet : L'état est stationnaire. On voit toujours les points blancs qui paraissent situés en avant de la rétine, dans la couche postérieure du vitré. — 28 juillet : La masse des nodosités blanches signalées en bas a un peu augmenté de volume. — 17 septembre : On ne trouve plus aucune nodosité blanche. — 11 octobre : œil droit : On ne trouve plus que deux petites taches rétiniennes grises à la place des anciennes nodosités, puis un foyer d'atrophie choroïdienne. — 31 octobre : œil droit : On trouve encore deux petits points blanc gris siégeant dans le vitré en avant du point nodal. Dans la région inférieure, de nombreux petits points de chorio-rétinite donnant un aspect pigmenté

1 Venneman, Encyclopédie franç. d'ophtalmologie, t. VI, Paris, 1906.

et tigré au fond de l'œil. — Le 30 novembre (fig. 4, *b*), nous constatons en plein vitré un petit corps grisâtre en forme de clou à pointe inférieure; au-dessous, on aperçoit quatre foyers assez larges de chorio-rétinite disposés en demi-cercle à concavité supérieure. Ils apparaissent sous forme de plaques polygonales dépigmentées, de couleur rouge pâle, sans cadre pigmentaire, mais entourés d'une auréole plus ou moins abondante de points pigmentés. Dans la partie supérieure du fond de l'œil, on aperçoit également une série de foyers de chorio-rétinite beaucoup plus petits disposés également en demi-cercle et plongés au milieu d'une zone criblée de points très pigmentés. En aucun point, il n'y a de plaque d'atrophie choroïdienne complète.

Cette expérience est intéressante à plus d'un titre; tout d'abord par l'apparition relativement rapide des tubercules choroïdiens (fig. 3, *a*), un mois et demi après l'inoculation, ensuite par la régression très nette des tubercules qui, commencée au bout de six mois, aboutit actuellement, après huit mois, à une guérison presque complète sous forme de plaques de chorio-rétinite cicatricielle (fig. 4, *b*). C'est bien là la preuve indéniable que la tuberculose de la choroïde peut guérir, en ne laissant comme signe de son passage que de légères plaques de chorio-rétinite régressive sans signature bien spécifique.

Et nous ne saurions assez faire remarquer combien le dessin du fond d'œil de notre lapin se rapproche des beaux dessins que Carpenter et Stephenson[1] ont publiés dans leur travail si documenté sur la tuberculose de la choroïde montrant de la façon la plus nette la guérison des tubercules choroïdiens par leur dégénérescence fibreuse et l'atrophie de la choroïde. Mais le diagnostic étiologique de ces vestiges cicatriciels restera bien souvent incertain; tout au plus pourrait-on avoir une présomption en se souvenant que ces foyers de chorio-rétinite n'ont pas le plus souvent de cadre pigmentaire, mais seulement un vague pointillé noir environnant comme chez notre lapin : le fait est d'ailleurs bien en rapport avec l'absence fréquente de cercle pigmenté autour du tubercule choroïdien en évolution chez l'homme et chez le lapin comme nous l'avons vu.

[1] Carpenter et Stephenson. Tuberculose de la choroïde (*Société française d'ophtalmologie*, Paris 1906).

Troisième expérience. — 25 octobre 1905 : Injection dans le vitré et aux deux yeux de cinq gouttes d'une dilution de culture de tuberculose humaine dans l'eau distillée. — 13 janvier 1906 : On aperçoit dans l'œil gauche de tout petits points blancs écartés les uns des autres et disposés en demi-cercle. Œil gauche rien. — 5 février : Œil droit. En dedans et en arrière, on aperçoit une lésion en forme de petit cercle noirâtre entouré d'une petite zone circulaire dépigmentée. Œil gauche. Rien. — 15 mars : Lapin toujours gros. — 7 mai : Le lapin est trouvé mort. Rien aux poumons. Nombreuses adhérences du péricarde. Endocardite. Trois grosses végétations au niveau de l'orifice mitral. Foie cardiaque muscade. Yeux fixés au formol à 2 pour 100. — 5 juillet : Coupe de l'œil gauche, rien. Coupe de l'œil droit, section verticale. On trouve, au-dessous de la papille, deux petites taches très blanches à bords un peu irréguliers, ressemblant à des lésions d'atrophie choroïdienne.

Dans cette expérience le résultat est moins net au point de vue de l'évolution des tubercules, car nous n'avons pu découvrir qu'une fois des petits points blancs qui n'ont jamais augmenté de volume et qui étaient, sans doute, des granulations élémentaires. L'œil gauche est resté indemne. Cependant l'expérience semble bien positive, puisque nous avons vu sur l'un des yeux des lésions de chorio-rétinite qui ont abouti à des plaques d'atrophie choroïdienne, ainsi que nous l'a montré l'autopsie. Les lésions locales étaient donc bénignes puisqu'elles ont abouti à la guérison et cependant le lapin est mort, mais avec cette particularité cependant qu'il n'y a pas eu de généralisation pulmonaire, mais seulement une endocardite végétante probablement tuberculeuse.

Quatrième expérience. — Nouvelle inoculation de culture tuberculeuse dans le vitré faite le 12 avril 1906. — 27 avril : Nous constatons en plein vitré dans sa région postérieure un long fuseau blanc volumineux à bords un peu flous, à concavité postérieure. Ce fuseau présente un corps volumineux à bords postérieurs un peu festonnés se continuant en haut et en bas en un long filament grisâtre qui se perd en haut au niveau de l'incision en passant devant la papille et en bas jusqu'à l'ora serrata. — 15 mai : Le corps fusiforme est devenu plus mamelonné et se recouvre de vaisseaux serpentiformes. La partie inférieure s'effiloche en une série de tractus

filamenteux disposés en éventail. L'extrémité supérieure du fuseau se dirige vers la papille en s'évasant en entonnoir (fig. 2). L'examen du fond d'œil montre une grande quantité de taches blanches siégeant en bas et au-dessous du corps fusiforme du vitré et en avant vers l'ora serrata. Quelques-unes de ces taches sont plus volumineuses que les autres : elles sont d'une blancheur de neige, à bords déchiquetés, et un peu saillantes au-dessus de la choroïde. D'autres taches nombreuses sont punctiformes et grisâtres, elles siègent en arrière du fuseau du vitré. Malgré cette volumineuse lésion, celui-ci est resté très transparent. Quant à la généralisation de l'affection à la choroïde, elle s'est probablement faite par l'intermédiaire de ces légers tractus filamenteux déjà vus qui viennent de la lésion vitréenne. — 27 juin : Le semis de nodosités a augmenté et chaque granulation est devenue plus blanche, plus volumineuse. — 13 juillet : La partie supérieure du corps fusiforme s'est arrondie davantage et a pris la forme d'une poire allongée. Il y a toujours, en bas, un nombreux semis de granulations blanches en avant et en arrière. Çà et là quelques plaques d'atrophie choroïdienne arrondies, de couleur jaunâtre, en voie d'évolution. — 14 septembre : Derrière la partie supérieure du fuseau vitréen qui s'est aminci se voit une plaque de chorio-rétinite, cicatrice probable de la plaie d'inoculation. — 11 octobre : Le vitré commence à se troubler La papille est déformée par des adhérences et par la présence de trois petites granulations grises franchement enflammées L'iris est rouge vineux et apparaît parsemé de petits tubercules miliaires disposés en rayons de roue au nombre d'une vingtaine vers la portion moyenne de l'iris. Deux de ces tubercules sont plus jaunâtres et entourés de petites hémorragies. — 23 octobre : Les tubercules deviennent de plus en plus nombreux et volumineux. — 15 novembre : La vascularisation périkératique s'accentue et les vaisseaux envahissent la cornée presque jusqu'au centre en forme de rayons. Le cristallin s'opacifie, la pupille se ferme, la cornée se trouble.

22 novembre : Les tubercules occupent la marge inférieure de l'iris, deviennent coalescents et forment une masse jaunâtre remplissant l'angle irido-cornéen comme un pseudo-hypopyon. La cornée est agrandie et la zone ciliaire inférieure est nettement ectasiée ; les tubercules ont certainement envahi le corps ciliaire. — 30 novembre : La chambre antérieure est aux trois quarts remplie de sang. Le globe énucléé est coupé; il montre l'iris et le corps ciliaire farcis de tubercules. La rétine est décollée en convovulus et épaissie. Le vitré est très diminué de volume.

En résumé, cette inoculation dans le vitré nous a permis de surprendre sur le vif, de la façon la plus nette, la propagation de l'infection. D'abord cantonnés dans une sorte de loge fusiforme (fig. 2), les bacilles ont franchi la membrane exsudative qui commençait à s'organiser et, par l'intermédiaire de fins tractus, se sont déposés sur la choroïde où ils ont pullulé à l'aise. Cette propagation à la choroïde s'est faite au bout d'un mois et c'est seulement au bout de six mois que le corps ciliaire et l'iris ont été envahis. Quant à la façon dont s'est effectuée cette propagation, il est bien probable que l'osmose et peut-être l'action de la pesanteur en ont été les principaux facteurs.

Si maintenant nous jetons un coup d'œil d'ensemble sur les résultats de nos quatre expériences, nous pouvons dégager les faits suivants :

1° Même après des inoculations directes, la marche de la tuberculose dans la choroïde, tout au moins chez le lapin, est relativement lente, puisque, dans les cas où l'évolution est la plus rapide, un délai minimum d'un mois est nécessaire.

2° Cette propagation se fait toujours de préférence dans les parties déclives du globe.

3° La propagation à la partie antérieure du tractus uvéal n'est pas fatale, et si elle a lieu, elle peut ne se produire que tardivement au bout de six mois. Nous n'avons pas constaté de propagation du côté du nerf optique, ce qui semble conforme aux faits cliniques observés chez l'homme.

4° La tuberculose expérimentale de la choroïde peut revêtir deux formes : 1° la tuberculose miliaire ou tuberculose bacillaire proprement dite ; 2° la choroïdite ou chorio-rétinite tuberculeuse disséminée d'emblée, chronique, ou choroïdite toxinique inflammatoire.

5° La tuberculose expérimentale de la choroïde peut, chez le lapin, entraîner la mort par généralisation aux viscères au bout de six mois sans infection ganglionnaire. C'est donc bien là une véritable tuberculose hématogène.

6° Elle peut aussi aboutir à la guérison dans le même laps de temps et on constate à l'ophtalmoscope des plaques de chorio-rétinite cicatricielle.

II. Expériences sur l'aspergillose de la choroïde.

Il nous faut maintenant relater nos expériences sur l'aspergillose choroïdienne; nous parlerons d'abord de nos inoculations directes de la choroïde, puis de nos inoculations du vitré :

Première expérience. — 2 avril 1906 : Inoculation d'une petite masse de spores d'aspergillus fumigatus âgé de deux mois, à la région équatoriale supérieure de l'œil droit d'un lapin. — 27 avril : Au bout de vingt-cinq jours ce lapin, dont l'état général est toujours excellent, nous a montré les lésions suivantes : d'abord il y a quelques synéchies postérieures de l'iris, déformant et immobilisant la pupille, traces d'une iritis qui a dû être torpide et légère car la sclérotique a sa teinte normale et la chambre intérieure est tout à fait claire. Mais, fait plus intéressant, lorsque nous examinons le fond d'œil (fig. 3), nous constatons dans la partie inférieure du champ ophtalmoscopique, à peu près dans la direction du diamètre vertical, une série de taches d'un blanc laiteux, plus ou moins larges, à bords un peu flous et festonnés, sans aucun cadre pigmentaire. Il y a trois larges plaques placées les unes au-dessous des autres. La moyenne est réunie par une traînée verticale blanche à la plus inférieure qui est également la plus étendue surtout dans le sens horizontal. C'est spécialement en examinant cette dernière tache que l'on se rend compte qu'elle est comme constituée par l'agglomération de petites taches ou plutôt de petites nodosités arrondies et saillantes dans le vitré qui lui donnent un aspect mamelonné. Les mouvements parallactiques de la lentille, le déplacement de l'ombre qui estompe les bords, suffiraient à le démontrer si nous ne trouvions encore disséminées çà et là, autour de ces gros amas blancs, de petites taches arrondies et blanchâtres, les unes de la largeur d'une lentille, les autres punctiformes. Malgré ces lésions, le vitré est resté transparent et la rétine normale; mais la papille est floue et comme enveloppée d'un brouillard, signe évident d'un retentissement de la plaie d'inoculation sur la région papillaire. — 13 mai : Les gros placards blancs ont diminué d'étendue, mais on aperçoit en bas et en avant quelques nodosités blanches disséminées sur la choroïde. — 25 mai : On ne trouve plus que deux placards blancs; un placard en bas et en avant à concavité postérieure, un deuxième placard à bords rectilignes situé en bas et un peu en arrière du plan vertical. Au-dessous et en haut sont disséminées quelques ponctuations blanches. — 2 juin : Les nodosités blan-

TUBERCULOSE ET ASPERGILLOSE EXPÉRIMENTALES DE LA CHOROÏDE

par MM. ROLLET & AURAND

1 2 3 4 5 6

FIG. 1. — Tuberculose de la Choroïde.
FIG. 2. — Tuberculose du Vitré et de la Choroïde.
FIG. 3. — (*a*) Tuberculose de la Choroïde (*Période de début*).
FIG. 4. — (*b*) Tuberculose de la Choroïde (*Période cicatricielle*).
FIG. 5. — Aspergillose de la Choroïde (*A. fumigatus*).
FIG. 6. — Aspergillose de la Choroïde (*A. flavus*).

châtres ont encore diminué de nombre. Gros croissant blanc en avant et en bas. — 20 juin : Il persiste dans la région moyenne, le long du diamètre vertical, des nodosités blanches. La supérieure est plus volumineuse. En avant et en bas grosse nodosité blanche à bords un peu déchiquetés ayant la forme d'un croissant à forme ovalaire. — 12 juillet : On trouve, en bas et en avant, une masse blanche ovalaire entourée d'un halo grisâtre se prolongeant sous forme de plusieurs traînées en bas et en avant, saillantes sous la rétine et de couleur gris bleu. — 28 juillet : Œil droit. Il y a trois taches blanches brillantes disséminées dans la moitié postérieure. En avant, gros amas blanc jaunâtre, du volume d'un grain de blé, entouré d'un halo grisâtre allongé, oblique, qui semble dû à la rétine soulevée. — 14 septembre : Il ne reste plus qu'une petite masse blanche du volume d'un grain de millet allongé en bas et en arrière. Cette masse est un peu saillante au-dessus de la rétine. — 11 octobre : La petite masse a diminué de volume et a pris une forme ronde. — 31 octobre : Encore une masse bleuâtre piriforme en bas et un peu avant. — 15 novembre : Autour de la masse blanchâtre on voit deux petits points blancs. En bas et à peu près dans le diamètre vertical, petites masses dans le vitré. Tout en avant, tache avec pigmentations rétiniennes donnant un aspect un peu marbré au fond d'œil. Ce sont des lésions de dépigmentation plutôt que des néoformations aspergillaires. Au bord inférieur de la papille, petits filaments blanchâtres.

Les lésions si intéressantes (fig. 5) que nous venons de décrire ne peuvent être évidemment que le résultat de la prolifération des spores d' « aspergillus ». Mais ce qui est tout à fait remarquable, c'est la forme nodulaire que revêt la lésion choroïdienne, forme absolument analogue à celle que l'on trouve dans la tuberculose expérimentale de la choroïde chez le lapin. En examinant comparativement les photochromogravures des fonds d'yeux, il est aisé de se convaincre que, sauf le nombre et l'étendue des lésions, celles-ci sont tout à fait comparables comme couleur, surtout dans les lésions élémentaires. Il faut noter cependant que, dans notre cas de tuberculose choroïdienne, il existe quelques petites plaques de chorio-rétinite. Toutefois, fait singulier, dans les deux cas, les lésions ne se sont pas produites au point d'inoculation, vers la région équatoriale supérieure, mais dans la région

inférieure du globe. Ainsi on pourrait donc parfaitement confondre les végétations aspergillaires de la choroïde avec la véritable tuberculose, puisque dans les deux cas ce sont les mêmes nodosités arrondies d'un blanc laiteux et sans aucun cadre pigmentaire.

Si l'on veut bien considérer qu'il existe chez l'homme une aspergillose pulmonaire causée aussi par l' « Aspergillus fumigatus » qui ressemble tout à fait, au point de vue clinique et anatomo-pathologique, à la tuberculose, puisqu'on l'a appelée la pseudo-tuberculose aspergillaire, il nous sera permis de dire en face des résultats de nos expériences qu'il existe aussi une pseudo-tuberculose aspergillaire de la choroïde dont nous avons pu poursuivre sur le vivant et à l'ophtalmoscope l'intéressant développement.

Cependant il faut bien dire que si, au début, les tubercules aspergillaires sont tout à fait comparables aux tubercules vrais, ils ne tardent pas à s'en différencier par leur développement plus rapide et la coalescence des foyers voisins formant d'énormes placards blancs. D'autre part, l'aspergillose se développe un peu plus rapidement que la tuberculose, puisqu'il nous a suffi de vingt-cinq jours pour arriver à un résultat positif au lieu d'un mois pour la tuberculose. Puis le tubercule aspergillaire évolue lui-même plus rapidement vers la guérison. Au bout de deux mois environ, nous avons vu en effet de gros placards diminuer d'étendue, mais malgré cela, contrairement à ce que l'on note dans la tuberculose, le processus ne s'arrête pas, d'autres nodules aspergillaires peuvent apparaître puis guérir, si bien qu'actuellement la guérison de notre lapin n'est pas complète. Il semble aussi que le tubercule aspergillaire, une fois guéri, laisse moins de trace de son passage sur la rétine. Ici, en effet, pas de larges plaques cicatricielles de chorio-rétinite, mais de simples petits îlots de dépigmentation rétinienne.

Deuxième expérience. — 23 juillet 1906 : Inoculation directe de la choroïde de l'œil droit d'un lapin avec des spores d'aspergillus flavus de douze jours. — 14 septembre : On constate trois petites masses blanchâtres allongées et un peu saillantes à l'extrême périphérie du champ ophtalmoscopique inférieur et un peu en avant

(image droite). Vitré transparent. — 11 octobre: Les nodosités se sont réunies et forment une sorte de long fuseau blanc grisâtre, un peu saillant au-dessus du plan rétinien. — 31 octobre: La partie inférieure du fond d'œil est criblée de petites taches blanches arrondies, d'autant plus volumineuses et larges qu'on s'approche de la périphérie. Tout à fait à l'extrême périphérie inférieure on aperçoit de gros et longs placards neigeux, à bords festonnés, entourés d'un semis de granulations blanches. En outre quelques petits points extrêmement brillants, comme des verrucosités de la choroïde. — 10 novembre: Il y a toujours de nombreux placards blancs multiples. — 15 novembre: On constate, dans le vitré, une sorte de cône grisâtre (fig. 6) dont la base est implantée sur la partie inférieure de la papille et dont le sommet se dirige en s'étirant vers la partie supérieure et en avant. C'est probablement la trace de l'injection. La portion inférieure voisine de la papille est très hyperémiée.

On voit que nous avons obtenu, dans cette expérience, avec l'« Aspergillus flavus », des tubercules aspergillaires absolument analogues à ceux produits par l'« Asper. fumigatus ». A noter, cependant, que le vitré et la papille ont été un peu intéressés par l'injection (fig. 6).

Troisième expérience. — 10 janvier 1906: Inoculation du vitré de l'œil droit d'un lapin avec des spores d'aspergillus fumigatus de deux mois et demi. — 11 janvier: le vitré se trouble et la papille se déforme. — 19 janvier: Nombreuses synéchies postérieures en couronne. — 12 février: Le vitré un peu éclairci laisse voir dans la partie inférieure du fond d'œil deux masses rosées. — 21 février: Cataracte au début — 4 mars: Cataracte complète. — 4 avril: L'œil énuclé montre à la coupe l'absence complète de suppuration, un cristallin cataracté très volumineux, un vitré transparent et une rétine blanche très épaissie, tomenteuse. Une culture sur pomme de terre est faite avec un fragment de la rétine, mais la culture est restée stérile.

L'examen microscopique de cet œil nous a révélé vers le pôle postérieur de nombreux foyers arrondis de petites cellules rondes bien colorées infiltrant et bouleversant la choroïde et la rétine. Mais en aucun point nons n'avons pu retrouver de spores ou des vestiges de mycelium ni de cellules géantes.

Cette expérience, comme on le voit, est fort intéressante

par les résultats nouveaux et inattendus que nous avons obtenus. Tout d'abord, c'est le développement très rapide d'une iritis au deuxième jour, puis le développement d'une cataracte au bout de quarante jours. A quoi faut-il attribuer cette cataracte? S'agit-il d'une faute de technique, d'une cataracte traumatique? Nous croyons plutôt, en raison de son apparition tardive, qu'il s'agit d'une cataracte secondaire aux lésions de la choroïde et de la rétine, que nous avons constatées au microscope, une cataracte par trouble trophique, analogue à celle produite par la naphtaline.

Un point intéressant à noter, c'est la disparition complète des spores et des filaments mycéliens, prouvée et par le microscope et par le résultat négatif des cultures. Ce point ne doit pas nous étonner, car Ribbert a constaté que, déjà après six jours, le mycélium et les spores peuvent disparaître sous l'influence de la phagocytose.

Quatrième expérience. — 7 avril 1906 : Œil droit. Inoculation par injection dans le vitré d'une culture d'aspergillus fumigatus du 10 février 1906. — 11 avril: Le vitré est grisâtre. Pas d'iritis, ni de phénomènes inflammatoires. — 27 avril: La pupille est déformée par de nombreuses adhérences en couronne. Le cristallin est intact, mais le vitré est tout entier blanchâtre et trouble. Tension un peu diminuée. — 15 mai: Le cristallin lui-même paraît trouble à l'éclairage oblique. — 25 mai: Cataracte complète, chambre antérieure diminuée. — 27 juin : Enucléation de cet œil, fixation au formol à 4 pour 100 — 7 juillet: section méridienne verticale, le cristallin cataracté est énorme; il remplit certainement les 4/5 du vitré. La portion du vitré restant est remplie en haut au voisinage de la papille par une petite masse blanc jaunâtre. La choroïde est très épaissie et paraît même un peu décollée. — 14 septembre: Lapin bien portant.

L'examen microscopique que nous avons également pratiqué, nous a montré au pôle postérieur une rétine singulièrement épaissie par des infiltrations de cellules embryonnaires en foyers arrondis. La choroïde est également le siège de nombreux foyers inflammatoires. Quant au vitré, sa partie postérieure est occupée par un exsudat déjà en voie de vascularisation et d'organisation conjonctive. Enfin, malgré nos recherches réitérées, comme dans les cas précédents, nous n'avons pu déceler aucune spore, aucun fragment mycélien.

On voit que les résultats de cette expérience sont presque identiques à la précédente : iritis et même iridocyclite, puis cataracte. L'iritis, il est vrai, a été plus torpide et a fait son apparition seulement au bout de trois semaines, mais la cataracte s'est développée presque dans le même laps de temps, trente-huit jours au lieu de quarante; puis, enfin, des lésions intenses de choroïdite et de rétinite. N'est-ce pas là une raison de penser qu'il s'agit bien d'une cataracte par troubles trophiques. Enfin, ici encore, plus de spores, ni de mycélium.

Cinquième expérience. — 25 juillet: Œil droit. Inoculation dans le vitré d'un lapin de culture d'aspergillus flavus âgée de quinze jours. — 14 septembre : Œil droit, œil mou, iris vascularisé en tomate avec séclusion pupillaire. Exsudat remplissant la pupille et se prolongeant en filament dans la chambre antérieure : milieux inéclairables. — 11 octobre: œil très mou, en voie d'atrophie. Lapin très amaigri. — 7 octobre : Enucléation ; globe diminué de volume de moitié. — 1er novembre : A la coupe on constate l'iris un peu épaissi, la chambre postérieure très agrandie. Le cristallin devenu arrondi est cataracté, il est fortement déplacé en arrière où il se trouve maintenu en contact avec le fond de l'œil par un exsudat gris, vestige de ce qui reste du vitré enflammé. — 10 novembre : Le lapin est amaigri. Examen de la coupe : iris fortement bosselé et cloisonné par des synéchies, présentant à sa base des adhérences de Knies. La pupille et le plan normalement occupé par le cristallin sont remplis d'un tissu inflammatoire en voie d'organisation, au milieu duquel on aperçoit la capsule pelotonnée sur elle-même et le cristallin profondément déchiqueté sur ses bords ; dans chaque incisure pénètrent les cellules embryonnaires. Tout l'espace occupé antérieurement par le vitré est rempli d'un tissu conjonctif déjà organisé sous forme d'une sorte de coque conjonctive encerclant le cristallin et l'unissant étroitement aux membranes postérieures. La rétine est méconnaissable et la choroïde est en partie décollée par les tiraillements du tissu conjonctif de nouvelle formation qui a succédé à l'hyalite. Ni spores, ni mycélium.

En somme, ici, dans cette dernière expérience, nous voyons encore les mêmes résultats et même plus marqués. Iridocyclite grave aboutissant à l'atrophie en deux mois et demi, puis cataracte dystrophique par inflammation du vitré et de la rétine et disparition des spores et du mycélium.

Devant les résultats concordants et presque identiques de nos trois dernières expériences d'inoculations aspergillaires du vitré, nous ne pouvons considérer l'apparition constante de la cataracte comme une erreur de technique, mais bien comme la conséquence nécessaire des lésions du vitré et des membranes profondes par les aspergillus. Un point, cependant, reste à élucider. Pourquoi, dans les mêmes conditions techniques, n'avons-nous pas obtenu de cataracte avec l'inoculation tuberculeuse du vitré? Tandis que, dans l'inoculation directe de la choroïde, tuberculose et aspergillose évoluaient l'une et l'autre silencieusement et lentement, sans troubler la nutrition du globe pendant de longs mois, n'est-il pas étrange de constater, dans l'inoculation du vitré, cette action rapide, grave et profonde de l'aspergillose sur les membranes profondes et la nutrition du globe. S'agit-il d'une action toxique? Mais Renon a montré, par des expériences, qu'il n'existe pas plus de toxines intra-cellulaires que de toxines extra-cellulaires dans l'aspergillose. Il est donc plus conforme à la réalité d'admettre simplement l'action directe de la multiplication des spores et du mycélium. Les résultats de nos inoculations directes de la choroïde et de nos inoculations du vitré semblent évidemment, au premier abord, contradictoires. Mais cette apparente contradiction ne pourrait-elle être expliquée par une action favorisante d'un milieu de culture, tel que le vitré et par la résistance plus grande du lapin à la tuberculose? Quoi qu'il en soit, il nous semble résulter de nos expériences sur l'aspergillose de la choroïde que si, au début, ses lésions élémentaires initiales sont tout à fait analogues et comparables aux tubercules choroïdiens, comme forme et comme aspect, son évolution, au contraire, est plus rapide, son développement plus considérable, avec une tendance marquée à former de gros placards irréguliers, polygonaux. Cependant, les lésions évoluent l'une et l'autre, sans fracas, d'une façon chronique.

Les vrais tubercules choroïdiens, au contraire, demeurent plus facilement isolés et gardent plus ordinairement une forme arrondie. Néanmoins, les tubercules aspergillaires, malgré un volumineux développement, peuvent parfois régresser rapidement (au bout d'un mois et demi, dans un de nos cas), donc,

beaucoup plus rapidement même que les vrais tubercules, qui ne commencent à régresser qu'au bout de six mois. Mais, d'autres fois, ils n'entrent en régression qu'au bout de plus de quatre mois.

Les tubercules aspergillaires, fait intéressant à noter, peuvent même guérir sans laisser des traces trop violentes de leur passage. Ils ne laissent, parfois, que de petits points de dépigmentation rétinienne beaucoup plus petits que ceux laissés par les tubercules vrais de la choroïde. On peut donc dire que la pseudo-tuberculose aspergillaire de la choroïde est relativement bénigne et évolue naturellement vers la guérison; mais cette évolution est plus ou moins rapide, suivant la résistance de l'animal. Elle ne semble pas se propager facilement vers la partie antérieure du tractus uvéal.

La pseudo-tuberculose aspergillaire du vitré, au contraire, a toujours une marche rapide et grave, contrairement à ce que nous avons vu dans la tuberculose vraie; elle provoque toujours une irido-choroïdite et une rétinite qui entraînent toujours la production d'une cataracte dystrophique secondaire avec, parfois, l'atrophie du globe.

Conclusions :

1° La tuberculose expérimentale de la choroïde peut se présenter sous deux formes différentes : *a)* l'une, plus fréquente, la tuberculose miliaire ou bacillaire proprement dite, dans laquelle chaque granulation élémentaire apparaît comme une petite nodosité neigeuse, arrondie ou ovalaire, généralement isolée et sans cadre pigmentaire; *b)* l'autre, plus rare, la choroïdite ou chorio-rétinite tuberculeuse disséminée, d'emblée chronique; c'est vraisemblablement une choroïdite toxique ou toxinique naturellement bénigne.

2° La pseudo-tuberculose expérimentale de la choroïde chez le lapin présente uniquement la forme miliaire; les tubercules aspergillaires ont, au début tout au moins, la même forme, la même couleur que les vrais tubercules.

3° La marche de la tuberculose dans la choroïde, même après des inoculations directes, est relativement lente, tout au moins chez le lapin, puisque dans les cas où la marche de l'infection est la plus rapide, un délai minimum d'un mois est nécessaire après l'inoculation. Cette propagation se fait tou-

jours de préférence dans les parties déclives du globe et d'une façon insidieuse et latente sans réaction locale. Les tubercules demeurent généralement isolés et gardent ordinairement leur forme arrondie.

4° Dans la pseudo-tuberculose, au contraire, la marche de l'infection est plus rapide et chaque élément prend un développement plus considérable avec une tendance marquée à former de gros placards polygonaux irréguliers. La marche est également silencieuse et chronique et se fait aussi de préférence dans les parties déclives du globe.

5° La tuberculose de la choroïde peut se propager d'arrière en avant à la partie antérieure du tractus uvéal, mais cette éventualité n'est pas fatale et, si elle a lieu, elle peut ne se produire que tardivement au bout de six mois. Nous n'avons pas constaté de propagation du côté du nerf optique, ce qui est conforme aux faits cliniques observés chez l'homme.

6° L'aspergillose de la choroïde ne paraît pas se propager à la partie antérieure du tractus uvéal, ni au nerf optique, au moins d'après nos expériences.

7° La tuberculose expérimentale de la choroïde peut, chez le lapin, entraîner la mort par généralisation aux viscères au bout de six mois par tuberculose hématogène. Nous n'avons encore rien observé de semblable en ce qui concerne la pseudo-tuberculose.

8° La tuberculose expérimentale de la choroïde peut aussi, par le fait de la résistance de l'animal, aboutir à la guérison dans le même laps de temps de six mois, sous forme de plaques de chorio-rétinite cicatricielle.

9° Les tubercules aspergillaires de la choroïde, malgré leur volumineux développement, peuvent régresser plus ou moins rapidement au bout de 1 mois et demi à 4 mois, suivant la résistance de l'animal ; ils peuvent même guérir sans provoquer des cicatrices aussi larges que les tubercules vrais, ne laissant parfois que de petits points de dépigmentation rétinienne. On peut donc dire que la tuberculose aspergillaire de la choroïde par inoculation directe est relativement bénigne et évolue naturellement vers la guérison.

10° La tuberculose de la choroïde par inoculation du vitré ne semble pas plus grave que par inoculation directe de la

choroïde. Au contraire, la pseudo-tuberculose aspergillaire de la choroïde par inoculation du vitré est toujours grave, avec une marche relativement rapide. Elle provoque toujours une irido-choroïdite et une rétinite avec cataracte dystrophique secondaire et parfois atrophie du globe.

REVUE GÉNÉRALE[1]

ANATOMIE ET EMBRYOLOGIE

1) **Schapringer.** — L'épitarse méconnu (Der verkannte Epitarsus) (*Centralblatt für prakt. Augenheilk.*, mai 1906).

2) **Schapringer.** — Contribution à la casuistique de l'épitarse (Ein weiterer Beitrag zur Casuistik des Epitarsus) (*Centralblatt für prakt. Augenheilk.*, octobre 1905).

1) Dans des publications récentes, Robertson a surnommé l'épitarse : la troisième paupière, un autre, Oeller : la paupière supplémentaire. *Schapringer* rappelle à ce sujet ses propres travaux dans lesquels il explique la formation de l'épitarse par la traction de fibres amniotiques. E. REDSLOB.

2) Travail formant la suite d'un article déjà paru dans cette publication. E. REDSLOB.

PHYSIOLOGIE

1) **Ramos** (José). — Le sens lumineux (El sentido luminoso) (*Anales de Oftalmologia*, n° 1, juillet 1906).

2) **Schirmer** (O.). — Addition à ma théorie de l'écoulement des larmes (Nachtrag zu meiner Theorie der Trænenabfuhr) *Arch. f. Ophth.*, LXIII, p. 200-203, 1906).

3) **Birch-Hirschfeld** (A.). — Les modifications de structure des cellules nerveuses de la rétine chez le pigeon sous l'influence de la lumière (Der Einfluss der Helladaptation auf die Struktur der Nervenzellen der Netzhaut nach Untersuchung an der Taube) (*Arch f. Ophth.*, LXIII, 85-112, 1906).

[1] Les articles dont nous indiquons seulement les titres, sans analyse, ne contiennent rien de nouveau.

4) **Borschke** (Alfred) — Une méthode simple pour examiner le sens binoculaire de la profondeur (Eine einfache Methode zur Prüfung der binocularen Tiefenwahrnehmung) *(Centralblatt für prakt. Augenheilk.*, mai 1906).

1) *Ramos* nous donne un article et un appareil intéressants pour la connaissance et la détermination du sens lumineux. L'auteur rappelle les notions élémentaires des photomètres et la loi de Fechner. Rapportons une fois pour toutes ces notions en les résumant. Le photomètre est connu de tous. Supposons un plan PP′ éclairé par les deux sources lumineuses de valeur L et L′ qui sont à une distance d et d′ du plan et projettent sur celui-ci les ombres S et S′ d'un objet X situé entre les lumières et le plan PP′. Le plan PP′ recevra une quantité de lumière $i = \frac{L}{d^2}$ de la source L et $i' = \frac{L'}{d'^2}$, soit pour l'éclairage total $\frac{L}{d^2} + \frac{L'}{d'^2}$

L'ombre S recevra un éclairage représenté par

$$\left(\frac{L}{d^2} + \frac{L'}{d'^2}\right) - \frac{L}{d^2} = \frac{L'}{d'^2}$$

L'ombre S′ recevra de la même façon un éclairage $\frac{L}{d^2}$

En faisant varier la distance des sources lumineuses, on arrivera à avoir S = S′ et par conséquent $\frac{L'}{d'^2} = \frac{L}{d^2}$, d'où l'on tire $L' = \frac{Ld'^2}{d^2}$ et, en faisant L égal à l'unité, $L' = \frac{d'^2}{d^2}$; enfin, si d est pris aussi comme égal à 1, on arrivera à $L' = d'^2$.

L'intensité comparative est donc égale, en fin de compte, au carré de la distance focale.

Or, en éloignant la source lumineuse L′, on affaiblit l'ombre portée S′ qui arrive à ne plus être perceptible ; à ce moment d′ = 10′ d'environ, la distance est donc 10 fois plus grande, La différence d'éclairage entre l'ombre S′ et le plan à ce moment-là est, en remplaçant d′ par sa valeur (10 d) :

$$\left(\frac{1}{d^2} + \frac{1}{(10\,d)^2}\right) - \frac{1}{d^2} = \frac{1}{(10\,d)^2}$$

La relation entre cette différence et l'éclairage total est :

$$\frac{\frac{1}{(10\,d)^2}}{\frac{1}{d^2}+\frac{1}{(10\,d)^2}}$$

ou ce qui revient au même :

$$\frac{\frac{1}{d^2}+\frac{1}{(10\,d)^2}}{10\,d^2}$$

en définitive : $\frac{1}{100+1}$ soit environ un centième.

Ceci dit, si nous voulons appliquer au cas particulier la loi de Fechner, nous pouvons dire que « la plus petite différence appréciable dans l'illumination est une fraction constante de l'éclairage total (environ un centième) ». Appliquée à la mesure de l'acuité visuelle, la loi se formule ainsi : L'acuité visuelle physiologique est proportionnelle non à la quantité de l'excitation, mais au logarithme de cette quantité. Soit V l'angle visuel limite et VS l'acuité visuelle physiologique ; on obtient l'équation :

$$VS = 1 - 0{,}9 \log. V.$$

Ces principes posés, supposons que nous ayons un disque blanc avec un secteur noir de 5 degrés. Ce disque tournant assez vite, si l'on perçoit une différence d'illumination entre les différentes portions du cercle, on aura perçu une différence de $\frac{5}{360}$ ou $\frac{1}{72}$. Si l'on ne distingue que l'anneau gris formé par un secteur de 10 degrés, le rapport deviendra $\frac{1}{36}$. La valeur du sens lumineux sera représentée par l'inverse de cette fraction : soit 72 dans le premier cas, 36 dans le second. Ramos a donc fait construire un appareil composé : 1° de disques ; 2° d'un instrument qui permet d'imprimer un mouvement rapide de rotation à ces disques. Les disques sont blancs, avec des secteurs noirs calculés pour donner, en se reportant à une table, la valeur du sens lumineux. Il y a six disques et chaque disque porte trois secteurs : un interne, un moyen et un externe et la table suivante donne les valeurs du sens lumineux suivant

que le patient a trouvé une différence entre tel anneau de tel disque et le blanc pur.

	Secteur interne	Secteur moyen	Secteur externe
Disque n° 1	2	4	6
— 2	9	12	18
— 3	20	24	30
— 4	36	45	60
— 5	72	90	120
— 6	180	»	360

Bien entendu, cet appareil n'est pas d'une précision mathématique, mais il permet une approximation très suffisante en clinique et son auteur étudie les différentes causes d'erreur : défaut d'accommodation rétinienne, difficulté d'avoir le noir absolu ou le blanc pur, etc. Mais, tel qu'il est, c'est un appareil facile à manier et automatique, à l'usage donc des ophtalmologistes peu versés dans les mathématiques même les plus élémentaires. G. DUBREUIL.

2) *Schirmer* a construit un petit appareil dont il donne le schéma et qui a pour but de démontrer que le mucus contenu dans le sac lacrymal joue le rôle de soupape au niveau des orifices des canalicules, se laissant très facilement soulever par le liquide aspiré dans le sac, mais empêchant celui-ci de refluer. L. DOR.

3) *Birch-Hirschfeld* établit, au moyen d'expériences faites sur des pigeons, que les cellules nerveuses de la rétine subissent sous l'influence de la lumière une diminution de leur chromatine.

En outre, sous la même influence, il se produit une contraction des granulations correspondant aux cônes et une accumulation d'une substance basophile dans le segment interne des cônes. Les grains internes ne sont pas influencés.

Une planche en couleur accompagne ce travail et donne une idée très exacte de l'état de la rétine à l'obscurité et après l'adaptation à la lumière. L. DOR.

4) *Borschke* fait rapprocher par ses malades les pointes

fines d'aiguilles à chapeau jusqu'à 1 millimètre de distance, mais sans qu'elles se touchent. E. REDSLOB.

ANATOMIE PATHOLOGIQUE

1) **Gasparrini** (E). — Des altérations consécutives à l'extirpation du ganglion cervical supérieur du sympathique, deuxième contribution (Delle alterazioni successive alla estirpazione del ganglio cervicale simpatico superiore. Seconda nota) *(Annali di Ottalmologia*, vol. XXXV, fasc. 7 à 9, p. 686 à 713, 1906).

2) **Von Hippel** (E.). — Nouvelles contributions à l'étude de certaines malformations rares (Weitere Beiträge zur Kenntniss seltener Missbildungen) *(Arch. f. Ophth.*, LXIII, 1-46, 1906).

3) **Ballaban** (Th.). — Sarcome intraoculaire (Intraokulares Sarcom) *(Arch. f. Ophth.*, LXIII, 69-85, 1906).

1) De ses expériences, dépassant la centaine, sur des lapins, des chats, des chiens et des singes, *Gasparrini* déduit que l'extirpation du ganglion cervical supérieur sympathique d'un côté est suivie par des phénomènes dégénératifs du nerf optique, du ganglion ciliaire, de la rétine et des nerfs ciliaires des deux côtés. Du côté non opéré, ces altérations sont moins prononcées, car elles apparaissent seulement à la suite des lésions pour ainsi dire sympathiques, qui s'établissent dans le ganglion cervical supérieur conservé. Dans le même espace de temps se manifestent des altérations graves des éléments sanguins et des dystrophies qui se terminent par la mort de l'animal, au plus tard au bout de neuf mois. Chez les chiens surtout, la sympathectomie unilatérale finit par représenter une sympathectomie bilatérale, à laquelle nous savons que ces animaux ne survivent jamais. L'augmentation de la réfraction oculaire du côté opéré (Angelucci) et l'augmentation de densité de l'humeur aqueuse par des albumines (Lodato) ne se trouvent pas du tout confirmées par Gasparrini, qui a fait des recherches rigoureuses à ce sujet. Les altérations sanguines s'établissent presque en même temps que les lésions du ganglion cervical conservé; elles commencent dès le quinzième jour, en moyenne, après la sympathectomie et progressent plus ou moins rapidement suivant la survie de l'animal. L'anémie des muqueuses est déjà manifeste au bout

d'un mois, très marquée au bout de trois mois, extrême à la dernière période de la cachexie (globules rouges réduits à 2 millions au lieu de 8 à 9 chez le chien; absence complète de granulations basophiles, etc.). Cette anémie est manifeste aussi à l'examen ophtalmoscopique (papille très pâle, vaisseaux centraux réduits de calibre, etc.).

L'aridité des muqueuses, la maigreur, la mollesse des muscles, la dystrophie cutanée (alopécie, plaies de décubitus), la faiblesse générale malgré conservation de l'appétit, terminent la cachexie.

Les causes d'erreur — surtout influence d'infection post-opératoire, mauvaise hygiène de l'animal, lésion du ganglion de la dixième paire pendant l'opération — ont été soigneusement écartées par Gasparrini. Ses recherches histologiques sur les altérations des ganglions sympathiques, des ganglions ciliaires, des tissus du globe même de l'œil, méritent d'être lues dans l'original. La raison des lésions du ganglion conservé et la voie que ces lésions suivent le long du côté opéré et vers l'autre côté, demandent des recherches complémentaires. A. ANTONELLI.

2) *Von Hippel* étudie successivement dans ce travail une observation de tératome de l'orbite, une d'anophtalmie congénitale bilatérale avec encéphalocèle orbitaire, une de cryptophtalmie congénitale et un cas de microphtalmie accompagnée de colobome palpébral et de dermoïde épibulbaire.

Ce travail est accompagné de 11 figures et de 3 planches hors texte. L. DOR.

3) D'après *Ballaban*, certaines considérations cliniques et anatomo-pathologiques établissent dans certains cas que le premier développement des sarcomes intra-oculaires a été intra-scléral. L. DOR.

PATHOLOGIE ET THÉRAPEUTIQUE

OUVRAGES GÉNÉRAUX. — STATISTIQUES

1) **Berger** (E.) et **Loewy** (R.). — Troubles oculaires d'origine génitale chez la femme. (Ueber Augenerkrankungen sexuellen Ursprunges bei Frauen.) (Wiesbaden, J. F. Bergmann, p. 171, 1906).

2) **Thorington** (J.). — De l'ophtalmoscope et de son emploi (The ophthalmoscope and how to use it) (73 illustrations et 12 planches en couleurs) (Blakiston Son et Cie, Philadelphia-Pa. 1906).

3) **Truc** et **Pansier**. — Histoire de l'ophtalmologie à l'Ecole de Montpellier (1 vol. 404 p., Paris, Maloine édit., 1907).

4) **Rohmer**. — Eléments d'ophtalmologie (1 vol. in-16 de 584 pages avec 67 figures, Paris 1907).

5) **Morax** — Précis d'ophtalmologie (1 vol., petit in-8, Masson et Cie, 640 pages avec 339 figures, Paris 1907).

1) L'édition allemande du livre de *Berger* et *Loewy* (élève du professeur Pozzi) paru en français, en 1905 (voir *Revue générale d'ophtalmologie*, juin 1905), contient de nouvelles recherches sur les troubles oculaires d'origine génitale chez la femme. B. et L. donnent de nouvelles observations prouvant l'origine toxique de certains troubles oculaires menstruels. Ils rattachent à l'auto-intoxication gravidique maints troubles oculaires survenant pendant les couches ou au début de la lactation : névrite optique, parésie ou paralysie de l'accommodation. Les auteurs attribuent à la même cause le développement de cataracte pendant la gravidité, qui a été à tort expliqué par l'affaiblissement général. Les auteurs étudient le retentissement des troubles fonctionnels de l'ovaire dans les anomalies de la menstruation et la gravidité sur les autres glandes endocrines (corps thyroïde, capsules surrénales, etc.), leur rôle dans la pathogénie de certains troubles oculaires et ils établissent les avantages de l'organothérapie dans le traitement de maintes affections oculaires d'origine génitale chez la femme.

H. DOR.

2) Le livre de *Thorington* est un livre portatif fait pour les étudiants, contenant de nombreux dessins des lésions du fond d'œil. Nous signalons tout particulièrement le chapitre con-

sacré à l'anatomie, à l'emploi de l'ophtalmoscope et aux anomalies de la vision. COBURN.

3) Beau volume de *Truc* et *Pansier* sur l'histoire de l'ophtalmologie à l'Ecole de Montpellier du XIIe au XXe siècle. On y trouvera les origines de l'École au XIIe siècle avec la reconnaissance officielle par l'autorité pontificale, une succession de décadence et de renaissance des études médicales du XVe au XVIIIe. Dans un autre chapitre, ce sont des biographies avec photogravures des oculistes célèbres qui se succèdent, constituant ainsi des documents historiques pleins d'intérêt; citons entre tant d'autres les Guy de Chauliac, Lamorier, Daviel, Janin, Méjan, Pamard, Pellier, Serre d'Uzès...

L'ouvrage comprend aussi la description de la nouvelle Clinique ophtalmologique du professeur Truc. La description et les plans des bâtiments montrent l'importance de ce centre oculiste créé par le maître actuel et on lira avec un vif intérêt le chapitre consacré à l'organisation, le fonctionnement et les résultats obtenus dans ce service modèle.

Chapitre terminal sur l'évolution et le résumé général de l'ophtalmologie à Montpellier. En 1887, l'ophtalmologie est libérée de la chirurgie générale et rentre uniquement dans le mouvement oculistique. Ce livre fait honneur à ses auteurs et constitue une très remarquable contribution à l'histoire de l'ophtalmologie française. E. R.

4) Ce livre, du professeur *Rohmer*, n'est pas un traité complet, mais un simple recueil des éléments les plus indispensables à connaître en ophtalmologie pratique. Il aura son utilité, aussi bien pour l'étudiant que pour le praticien : car il remplit une véritable lacune. Les traités d'ophtalmologie existent bien, mais trop nombreux ou trop volumineux, car l'étudiant s'y perd et ne sait, au juste, ni auquel il doit recourir, ni ce qu'il doit prendre dans chacun d'eux. Ici, au contraire, il ne trouvera que des notions d'une utilité immédiate et journalière, notions résumées en quelques chapitres et écrites en un style simple et clair.

De nombreuses figures jointes au texte facilitent la lecture

de cet ouvrage dont le succès auprès des étudiants et des praticien se st certain.

Nous sommes toutefois étonné de ne trouver aucune indication sur les kératites non ulcéreuses, sur la cataracte et le strabisme que les étudiants et les médecins doivent connaître. Ce sera, nous l'espérons, pour une seconde édition.

H. DOR.

5) La collection des Précis médicaux de Masson vient de s'enrichir d'un Précis d'ophtalmologie qui est dû à *V. Morax*. L'auteur dit dans sa préface qu'il a supprimé intentionnellement l'exposé des formules compliquées qui faisaient croire aux étudiants qu'une forte connaissance des mathématiques était indispensable pour affronter l'étude de l'ophtalmologie. La description des affections de l'appareil visuel est donnée selon la marche visuelle de l'investigation clinique qui procède de dehors en dedans et n'examine les membranes profondes de l'œil qu'après avoir examiné les téguments externes, la cornée, la conjonctive, etc.

Les citations de noms d'auteur ont été réduites au minimum car ce n'est point le but d'un précis d'exposer l'évolution des connaissances ophtalmologiques.

Le Précis de Morax est extrêmement complet. Sans sortir des limites imposées à un précis, l'auteur a su décrire sommairement toutes les maladies si nombreuses et si variées de l'appareil visuel, sans oublier celles que créent les rayons X et le radium; il a fait connaître toutes les méthodes d'examen de l'œil, même les plus récentes, et tous les appareils nouveaux, tels que les cartons stéréoscopiques de Haitz et le sidéroscope d'Asmus. Bref, le précis mérite d'être recommandé à tous les étudiants et aux médecins praticiens qui veulent savoir tout ce qu'il est possible de savoir en ophtalmologie, en 1907, lorsqu'on ne veut pas s'adonner spécialement à cette science, et même les oculistes consulteront avec profit l'ouvrage de Morax pour se remettre en mémoire des notions oubliées.

L. DOR.

MALADIES DE LA CONJONCTIVE, DE LA CORNÉE ET DE LA SCLÉROTIQUE

1) **Meyer.** — Communications sur l'emploi de la méthode de Crédé dans les affections de l'œil (Weitere Mitteilungen über die Credé'sche Silbertherapie bei Augenkrankeiten) *(Centralblatt für prakt. Augenheilk.*, février 1906).

2) **Beigel.** — Contribution à l'étiologie des kératites phlycténulaires (en polonais) *(Postemp Okulistyczny*, 1905, n° 6).

3) **Noiszewski.** — Quelques remarques sur la pathogénie du trachome (en polonais) *(Postemp Okulistyczny*, 1905, n° 9).

4) **Shumway** (E.-A.). — Ulcère marginal de la cornée (Marginal ulcer of the cornea) *(Section on ophthalm. College of Physicians*, Philadelphia, avril 1906).

5) **Hallett** (G.-D.-W.). — Médication sous-conjonctivale (Subconjonctival medication) *(Homoeopathic Eye, Ear and Throat journ.*, avril 1906).

6) **Heckele** (B.). — Un cas d'ophtalmie électrique (Report of a case of electric ophthalmia) *(Americ. Jour. of Ophthal.*, janvier 1906).

7) **Trantas.** — Le trachome en Turquie *(Comptes rendus du Club médical de Constantinople*, p. 9, septembre 1906 et *Journ. de méd. de Bruxelles*, 28 nov. 1906, p. 764).

1) *Meyer*, qui est médecin militaire dans la colonie allemande de Tsing-tau raconte que, habitué aux excellents effets de l'itrol en Allemagne, il éprouva de fortes déceptions en l'employant en Chine. C'est que l'itrol se décompose très facilement à l'humidité, qui est excessive dans ces climats. Il conseille de se servir du collargol de 5 pour 100 à 1 pour 100, qui lui a donné d'excellents résultats dans les conjonctivites purulentes, si fréquentes chez les Chinois. Dans les derniers temps, l'auteur a prescrit le collargol pour l'usage interne (une cuillerée à café toutes les deux heures d'une solution de 1-2 pour 100), à côté de l'instillation locale. E. REDSLOB.

2) Jusqu'à ces derniers temps, on envisageait la scrofule comme cause unique de kératites et conjonctivites phlycténulaires (Arlt, Fuchs). Chaque praticien rencontre pourtant très souvent des cas de phlyctènes typiques chez les enfants qui ne présentent pas les moindres signes de scrofulose et sont exempts de toute autre tare acquise ou héréditaire. Aujourd'hui, les auteurs tombent d'accord sur ce point qu'il faut ici admettre plusieurs agents étiologiques. Généralement, on cite :

1° Les états morbides généraux, comme tuberculose, syphilis et d'autres dyscrasies constitutionnelles, de même les affections étendues de la peau.

2° Les maladies infectieuses aiguës, comme scarlatine, rougeole, petite vérole, etc.

3° Eczéma aigu et chronique de la face.

4° Blépharo-adénite ulcéreuse.

5° Mauvaise nourriture, logements souterrains, humides, mal aérés et sans lumière du jour.

Il est vrai qu'on a pas démontré jusqu'à présent, d'une manière irréfutable, l'origine microbienne de l'ophtalmie phlycténulaire, mais, d'après les recherches déjà nombreuses, le rôle étiologique de certains microbes dans la production des phlyctènes est plus que probable.

Beigel, encouragé par le professeur Wicherkiewicz, a voulu contribuer à la solution du problème en apportant les chiffres de cas de kérato-conjonctivites phlycténulaires, rangés selon les mois et les saisons. A cet effet, il a compulsé les journaux de la clinique ophtalmologique de l'Université de Cracovie, de 1900 à 1904, et a dressé des tableaux statistiques dont il résulte que la fréquence maxima de phlyctènes s'observe au printemps (au mois de mars, avril et mai). Au mois de juin, elle commence à décroître rapidement. On ne saurait pas autrement expliquer cette augmentation passagère de la fréquence des phlyctènes, qu'en admettant une influence fâcheuse de la saison des pluies entraînant l'humidité dans les humbles logements des classes pauvres et créant plusieurs autres circonstances nuisibles dont souffrent en première ligne les frêles organismes des enfants. La justesse de cette opinion ressort, en outre, de ce fait que le plus grand nombre des ophtalmies phlycténulaires fut observé exceptionnellement au mois d'août 1903, en coïncidence avec les grandes inondations causées à cette époque à Cracovie et dans ses environs par la crue de la Vistule et de ses affluents. K. W. MAJEWSKI.

3) S'appuyant sur les nombreuses recherches bactériologiques déjà publiées, Lawson conclut que les diverses modifications morbides que subissent la conjonctivite et la cornée au cours du trachome, sont le résultat d'une infection mixte. *Noiszewski*, tout en approuvant cette opinion, rappelle qu'il a décrit, il y a déjà plusieurs années, une variété de « Leptothrix » qui, d'après son avis, non seulement joue un rôle

important dans la pathogénie du trachome, mais aussi constitue le composant principal de granulations trachomateuses. Il a surnommé cette variété *microsporon trachomatosum*. D'après ses recherches, les granulations trachomateuses sont formées en totalité par des filaments et des spores de ce microsporon. On trouve habituellement dans les produits trachomateux au milieu du tissu réticulaire de petites boules que la plupart des auteurs prennent pour les foyers de la dégénérescence hyaline. Pour l'auteur, ces boules ne sont que les organes de sporulation du *leptothrix*. Le *Microsporon trachomatosum* n'est pas pourtant l'unique agent provocateur de l'inflammation trachomateuse. L'auteur admet plutôt une symbiose avec un autre microbe ou même le concours simultané d'un agent anorganique. A l'appui de cette dernière supposition, il rappelle le fait bien connu que l'emploi prolongé de solutions d'atropine ou d'ipéca peut déterminer l'éclosion sur la conjonctive palpébrale de granulations très prononcées.

K. W. MAJEWSKI.

4) *Shumway* présente un malade atteint d'ulcère marginal de la cornée survenu au cours d'une conjonctivite diplobacillaire. Ni iritis, ni hypopyon. L'ulcère diminua par l'emploi d'un collyre de zinc. COBURN.

5) *Hallett* emploie la médication sous-conjonctivale dans le traitement des affections oculaires. Il a employé précédemment le cyanure de mercure, la solution salée, la dionine, le saccharinate de soude et autres solutions. Mais il préfère le cyanure et n'a jamais constaté que la souffrance fût très vive, car il fait précéder son application de l'emploi de la cocaïne. On fait des injections tous les quatre ou sept jours.

COBURN.

6) Le malade de *Heckele* avait été exposé à une lampe à arc de 400 ampères pendant quatre heures. Quoique protégés par des verres de cobalt, les yeux devinrent rouges et douloureux et la figure desquamée. Un scotome central parut pendant quelque temps puis disparut. Heckel pense que le scotome est dû à l'épuisement de l'action des éléments rétiniens et peut-

être à quelques modifications survenues dans les couches profondes de la rétine, manifestations qui amenèrent l'opacification de la rétine et furent cause que la lumière ne pouvait plus parvenir jusqu'aux cônes et bâtonnets. COBURN.

7) Le trachome est très fréquent et très ancien en Turquie où il existait depuis longtemps lorsque, au commencement du siècle dernier, il fut importé en Europe par les armées françaises et anglaises revenant de la campagne d'Egypte.

Sur 16.611 malades observés à l'hôpital et en ville par *Trantas*, il y avait 2.056 trachomateux, soit 12,36 pour 100. En ville, dans la population plus aisée, la proportion est de 8,14 pour 100, à l'hôpital, de 15 pour 100. Il ne faut le confondre ni avec le catarrhe printanier, ni avec la conjonctivite folliculaire. Il se sert surtout de l'expression avec la pince de Knapp et dans les vieux pannus du jéquiritol. Il a observé un cas guéri par une petite vérole intercurrente et il eut l'idée d'essayer de vacciner l'extérieur des paupières supérieures; il le fit dans vingt cas; malheureusement le vaccin ne prit que chez un seul malade, mais celui-ci guérit. Le trichiasis se rencontre dans 23 pour 100 des cas pour les hommes et 30 pour 100 pour les femmes. Il signale aussi une dilatation assez fréquente du point lacrymal qui lui permit d'introduire une sonde de Bowman n° 6 sans inciser le canalicule. H. DOR.

MALADIES DE L'IRIS, DE LA CHOROÏDE ET DU CORPS CILIAIRE GLAUCOME, AFFECTIONS SYMPATHIQUES.

1) **Moretti** (E.). — L'ophtalmie sympathique chez les jeunes gens mineurs au point de vue des lois sanitaires (L'ophtalmia simpatica nei minorenni, in rapporto alle leggi sanitarie) (*Annali di Ottalmologia*, vol. XXXV, fasc. 7 à 9. p. 718 à 744, 1906).

2) **Rumszewicz**. — Tuberculomes de la choroïde (en polonais) (*Postemp Okulistyczny*, 1905, n° 3).

3) **Hirschberg** et **Fehr**. — Images ophtalmoscopiques (Augenspiegel-Bilder) (*Centralbl. für prakt. Augenheilkunde*, juillet 1906).

4) **Hirschberg**. — Augmentation congénitale de la tension intraoculaire, guérie par une iridectomie précoce (Angeborene Druckstreigerung mit Hornhautrübung, frühzeitig und mit dauerndem Erfolg idectomiert) *Centralbl. für prakt. Augenheilk.*, juillet 1906)

5) **Baudry**. — Sarcome mélanique de la choroïde (*Gazette des cliniques*, nov. 1906).

6) **Dubar.** — L'enclavement de l'iris *(Province méd.*, 15 sept. 1906).

7) **May** (Bruno). — Kératite ponctuée et glaucome (Keratitis punctata und Glaukom.) *(Zeitsch. f. Augenheilk.*, XII, p. 309).

1) La communication de *Moretti*, qui contient d'intéressantes considérations sur la question de l'ophtalmie sympathique en général, aboutit à la proposition — devant l'Association sanitaire de Milan — d'ajouter à la législation sanitaire les deux articles suivants : « 1° Toutes les fois qu'un médecin, appelé auprès d'un jeune mineur, aura constaté des troubles d'un œil pouvant sûrement ou vraisemblablement se rattacher à une lésion récente ou ancienne, traumatique ou idiopathique, en activité ou bien éteinte, de l'œil congénère, il sera tenu à la déclaration immédiate et régulière; 2° l'autorité compétente aura à nommer, pour chaque chef-lieu de province, un collège d'experts permanents, composé de trois médecins compétents en ophtalmologie, qui examineront le jeune malade et formuleront leur avis et conseil thérapeutique, auxquels le père de l'intéressé ou le tuteur devront toujours se conformer. » Ces propositions sont bien inspirées, à Moretti, par deux cas vraiment navrants de sa pratique : une fillette de douze ans et un enfant de deux ans, atteints d'ophtalmie sympathique classique grave et devenus complètement et irréparablement aveugles à cause du refus des parents de laisser opérer l'énucléation du moignon sympathisant ! A. ANTONELLI.

2) *Rumszewicz* donne la description histologique d'un œil énucléé chez une fillette de dix ans à cause d'un tuberculome de la choroïde. La tumeur a eu son point de départ aux environs du pôle postérieur et se propagea dans toutes les directions en englobant la papille du nerf optique et les couches adjacentes de la sclérotique. La partie proéminente vers le corps vitré mesurait dans son plus fort diamètre 8 millimètres. L'examen microscopique fit constater du tissu conjonctif avec nombreuses cellules lymphoïdes, épithélioïdes et géantes.

L'auteur relate, à côté de son observation personnelle, vingt-quatre cas analogues épars dans la littérature et conclut que la tuberculose de la choroïde a une tendance très marquée à infiltrer les membranes voisines et que à cet égard elle surpasse même le sarcome de la choroïde.

Quant à la thérapeutique, l'auteur est partisan de l'énucléation précoce. K. W. MAJEWSKI.

3) Description d'un cas de choroïdite centrale et d'un cas d'arrachement de l'iris avec visibilité des fibres zonulaires et du corps ciliaire. E. REDSLOB.

7) Dans son travail, *May* expose trois formes assez rares de glaucome reliées entre elles par un certain degré de parenté et représentant un type de cette maladie tout à fait différent du glaucome connu. Le diagnostic de ces formes de glaucome est d'une grande importance pratique, car dans les cas de cyclite ou d'iritis, où l'atropine est un moyen souverain, l'emploi de ce remède peut devenir une grosse faute, si l'on néglige d'examiner attentivement la tension de l'œil. Ces cas de glaucome se rencontrent : 1° dans l'iritis séreuse sans ponctuation de la cornée : l'inflammation de l'œil débute avec une certaine violence et produit un glaucome nettement caractérisé ; 2° dans la kérato-iritis, affection où la cornée est le plus fortement atteinte, tandis que l'uvéite ne se manifeste que dans un léger gonflement de l'iris. La cornée est parsemée d'opacités profondes sous forme de points *(Keratitis punctata profunda)*; 3° dans la cyclite accompagnée de précipités sur la face postérieure de la cornée. Dans ce dernier cas, l'hypertension peut devenir considérable et pernicieuse. Cette forme de glaucome, commune à ces trois affections, se distingue du glaucome ordinaire par les caractères suivants : l'affection atteint de préférence les jeunes femmes, le champ visuel ne s'altère point, la guérison se fait grâce aux miotiques, sans qu'une opération devienne nécessaire. Le glaucome est sans doute provoqué par des altérations de tout l'organisme, influençant le système vasculaire. May pense avec Ohlshausen que les troubles de menstruation peuvent jouer un certain rôle. Le travail est illustré par les observations de neuf malades traités par Hirschberg. E. REDSLOB.

MALADIES DE LA RÉTINE, DU NERF OPTIQUE ET DES CENTRES NERVEUX
(AMBLYOPIE ET AMAUROSE, DYSCHROMATOPSIE)

1) **Wolff** (Hugo). — Sur la diminution du centre à la périphérie de la sensibilité de la rétine pour les réflexes pupillaires (Ueber die Abnahme der Pupillarreflexempfindlichkeit der Netzhaut vom Centrum nach der Peripherie) *(Zeitsch. f. Augenheilk.*, XII, p. 644).

2) **Parisotti** (O.). — Amblyopie traumatique. Simulation (Ambliopia traumatica. Caso importante di simulazione) *(Rivista itali. di Ottalmologia*, n° 2 et 3, février-mars 1906),

3) **Carlini** (Vittorio). — Amaurose consécutive à une anémie aiguë par hémorragie (Amaurosi consecutiva ad anemia acuta per emorragia) *(Clinica Oculistica*, février 1906).

4) **De Lapersonne.** — Rétinite exsudative *(Soc. d'opht. de Paris*, 6 mars 1906).

5) **De Spéville.** — Gliome de la rétine de l'œil gauche. Enucléation, guérison *(Soc. d'oph. de Paris*, 6 mars 1906).

6) **Rochon-Duvigneaud.** — Lésions syphilitiques des membranes profondes *(Soc. d'oph. de Paris*, 6 février 1906).

7) **Hirschberg** et **Ginsberg.** — Un cas d'hémorragie de la rétine provoquant une phtisie du bulbe (Ein Fall von Netzhautblutung die zur Schrumpfung des Augapfels führte) *(Centralbl. für Augenheilk.*, juillet 1906).

8) **Hirschberg**. — Traumatisme de la région visuelle corticale (Verletzung der Seh-Sphäre) *(Centralblatt für prakt. Augenheilkunde*, juillet 1906).

1) *Wolff* démontre que c'est à lui que revient le mérite d'avoir le premier démontré que la sensibilité pour les réflexes pupillaires diminue sur la rétine de la macula vers la périphérie, et non à Aubert comme le prétendent Abelsdorff et Feilchenfeld. Aubert a, il est vrai, également trouvé que la pupille ne réagissait pas aussi promptement si la périphérie de la rétine était éclairée ou la macula, mais il croyait devoir attribuer ce phénomène au fait que les rayons lumineux ne parviennent pas aussi aisément et en aussi grande quantité à la périphérie qu'au centre de la rétine. E. REDSLOB.

2) *Parisotti* rapporte un cas curieux, on pourrait dire presque invraisemblable de simulation. Nous n'en donnons que l'essence. Traumatisme, simulation d'amblyopie, rétrécissement du champ visuel. L'accidenté réclamait une indemnité. Le champ visuel était toujours semblable à lui-même; le malade, convaincu de simulation, affirma qu'il mesurait les degrés d'arc par le nombre de pulsations de sa radiale qu'il tenait à ce moment. Il avait préparé, connaissant l'instrument, douze positions de l'arc et dans chacune de ces positions connaissait le nombre de pulsations auquel il devait s'arrêter et dire :

« je vois » ou « je ne vois pas ». Le truc est ingénieux, très ingénieux, trop ingénieux même pour un accidenté du travail. Et puis, de quelle utilité peut lui être son pouls? Réfléchissons et examinons soigneusement les façons de prendre un champ visuel ; un simulateur très adroit, ne pourra jamais être convaincu par ce moyen ; un simulateur maladroit, en dépit de son pouls radial, sera toujours pincé. G. DUBREUIL.

3) Le malade de *Carlini* est un jeune homme qui eut un traumatisme dans la région de la tabatière anatomique ; le malade perdit une grande quantité de sang, il eut des syncopes, des vomissements et fut en imminence de mort par perte de sang. Après ligature de la radiale on lui fit des injections répétées de sérum.

Le lendemain de l'accident, examen de la vision : hypermétropie 1,25. Acuité visuelle = 0. Le fond d'œil est normal, on ordonne la trinitrine; le lendemain, l'acuité visuelle augmente légèrement, puis de jour en jour, en même temps que le champ visuel, qui, très rétréci au début, s'élargit peu à peu. Au bout du troisième jour, V = 1/10 environ.

A la suite de l'observation se trouvent les considérations de l'auteur et l'exposé des théories pathogéniques de l'amaurose par perte de sang, et la bibliographie partielle de la question.

G. DUBREUIL.

4) *De Lapersonne* présente un jeune homme atteint d'une lésion rétinienne ou rétino-choroïdienne de l'œil droit sur la nature de laquelle il n'est pas fixé. La papille est hyperémiée avec un peu d'augmentation du volume des vaisseaux. Le bord supérieur de la papille est occupé par un petit dépôt exsudatif, de coloration grisâtre. Masse blanchâtre sur un vaisseau supéro-interne et allongée dans la direction de ce vaisseau. Trouble fonctionnel peu marqué. L'auteur pense à une lésion de nature tuberculeuse. PÉCHIN.

5) L'énucléation d'un œil atteint de gliome de la rétine chez une enfant de trois ans, par *de Spéville*, fut suivie de guérison. Sept ans plus tard il n'y avait pas encore eu de récidive.

L'examen histologique démontra que la tumeur n'avait franchi ni la choroïde ni la lame criblée. PÉCHIN.

6) Chez un homme devenu syphilitique à cinquante-six ans et qui ne tarda pas à succomber à un état cachectique, la cécité survint au bout de quatre mois par des lésions différentes à chaque œil, ainsi que le démontra l'examen histologique fait par *Rochon-Duvigneaud*. A droite, chorio-rétinite atrophique; à gauche, papillo-rétino-hyalite et décollement rétinien péripapillaire. PÉCHIN.

MALADIES DU CRISTALLIN ET DU CORPS VITRÉ.

1) **Knapp** (H.). — La capsule du cristallin dans l'opération de la cataracte (The lens capsule in the operation of cataract) (*Amer. Journ. of Ophthalm.*, 1905).

2) **Abadie**. — Considérations sur l'opération de la cataracte (*la clinique opht.*, p. 359, 1905).

3) **Galezowski**. — Traitement chirurgical de la cataracte et soins hygiéniques, aseptiques, préparatoires (*la clinique opht.*, p. 348, 1905).

4) **Landolt**. — Méthode d'extraction de la cataracte (*la clinique oph.*, p. 346, 1905).

5) **Schneideman** (T.-S.). — Hémorragie spontanée du vitré (Spontaneous hemorrhage into the vitreous) (*Americ. Journal of Ophthalmology*, janvier 1906).

1) *Knapp* dit que la capsule du cristallin est la cause d'une série d'accidents, par l'irritation de la plaie, pouvant donner lieu à une kérato-irido-cyclite, laquelle peut devenir une uvéite séro-plastique ; ceci, non seulement amène la cécité dans l'œil opéré, mais aussi des accidents sympathiques de l'autre œil. La capsule peut aussi s'opacifier. La première condition pour ouvrir la capsule dans les cas ordinaires est de faire une incision tout près de la périphérie du cristallin, suivant la plaie cornéenne. Ceci permet la sortie rapide et aisée du cristallin, il ne reste pas de débris, comme cela arrive lorsqu'on fait une lacération de la capsule. L'incision verticale de la capsule ne permet pas au cristallin de sortir aussi facilement, et laisse une cicatrice plus ou moins grande, qui diminue la vision, et qui peut occasionner une autre intervention. L'incision en forme de T, ou en croix, est souvent trop petite; dans les cas où la

capsule est ouverte en son centre — incision de forme régulière ou non — il peut arriver que ces débris de la capsule adhèrent à l'iris, étant entraînés par le cristallin. On peut aussi extraire une partie de la portion antérieure de la capsule, mais cela nécessite une iridectomie; après quoi, souvent on luxera le cristallin. COBURN.

2) Les mesures antiseptiques priment tout dans l'opération de la cataracte, car c'est dans l'infection exogène qu'est le grand danger. *Abadie* insiste sur ce point. Il conseille l'iridectomie dans les cas de cataracte incomplète. Dans les autres cas, bien réduire l'iris et instiller de la pilocarpine. PÉCHIN.

3) *Galezowski* préconise son lambeau semi-elliptique dans le segment supérieur. PÉCHIN.

4) Dans la cataracte sénile, *Landolt* procède de la façon suivante: après précautions antiseptiques pour l'opérateur, l'opéré et les instruments, large incision embrassant un peu moins de la moitié supérieure de la cornée, iridectomie systématique, kystitomie et, selon les cas, arrachement de la capsule avec pince de Smith; extraction du cristallin sans blépharostat. Pansement binoculaire renouvelé deux fois, chaque fois à quarante-huit heures d'intervalle, trois autres pansements quotidiens. PÉCHIN.

5) *Schneideman* discute l'étiologie des hémorragies du vitré et rapporte trois cas survenus sans cause apparente.

COBURN.

MALADIES DE LA RÉFRACTION, DE L'ACCOMMODATION ET DES MUSCLES DE L'ŒIL

1) **Delogé.** — Anisométropie et vision binoculaire (*Thèse de Paris*, 12 juillet 1906).

2) **Delbarre.** — Etude clinique sur le traitement opératoire du strabisme concomitant interne (*Thèse de Paris*, 28 juin 1906).

3) **Rallier.** — De l'origine périphérique de certaines paralysies oculaires (*Thèse de Paris*, 17 mai 1906).

4) **De Schweinitz** (G.-E.). — Ophtalmoplégie traumatique (Traumatic ophthalmoplegia) *(Section on ophthalmology, College of Physicians*, Philadelphia, avril 1906).

5) **Bernstein** (E.-J.). — Substitution de l'avancement à la ténotomie dans le traitement chirurgical des déviations des muscles droits (Substitution of advancement for tenotomy in the surgical treatment of deviations of the recti) (*Americ. Journal of Ophthalmology*, mars 1906).

6) **Speidel**. — Les yeux des étudiants en théologie à Tubingue (Die Augen der Theologiestudierenden in Tübingen) *(Inaug. Diss.*, Tübingen 1905).

7) **Schreiber**. — Résultats de l'examen des yeux dans les écoles primaires de Magdebourg (Ueber die Resultate der Augenuntersuchungen in den Magdeburger Volksschulen) *(Soc. de méd. de Magdebourg*, séance du 19 avril 1906 et *Münch. med. Wochens.*, n° 30, p. 1496, 1906).

8) **Barany**. — Nystagmus rotatoire *(Soc. d'otologie autrichienne*, 29 janvier 1906).

1) *Delogé* divise cliniquement l'anisométropie en deux groupes: l'anisométropie de faible degré qui s'accompagne surtout de troubles subjectifs et l'anisométropie supérieure à 1 d. 50 qui entraîne presque fatalement un défaut de vision binoculaire et un strabisme quelquefois peu apparent mais réel. A l'encontre de l'opinion généralement admise, l'auteur tente la correction de l'anisométropie, le degré de l'anisométropie ne saurait être un empêchement sérieux. L'auteur fait cette correction avec le diploscope de Rémy et si l'anisométropie est élevée, on ne donnera la correction que progressivement. Il résulte des observations publiées que le strabisme et l'inégalité de grandeur des images doivent être les raisons qui, jusqu'à ce jour, ont empêché la correction intégrale de l'anisométropie.

GENET.

2) *Delbarre* étudie les différentes phases du traitement du strabisme. Le traitement préopératoire consiste dans la compensation de l'amétropie par les verres et dans le relèvement de l'acuité visuelle de l'œil amblyope par une éducation méthodique et prolongée; jusqu'à six ans, ce traitement doit être employé seul. L'action chirurgicale porte sur la ténotomie, l'avancement capsulaire, l'avancement musculaire, ces moyens étant diversement combinés suivant les cas. Enfin le traitement post-opératoire orthoptique a pour but d'achever le relèvement de l'acuité visuelle de l'œil amblyope et de faire retrouver la vision binoculaire à l'aide des divers stéréoscopes et du diploscope.

GENET.

3) *Rallier* montre dans sa thèse que les paralysies de l'œil par névrite périphérique sont dues aux mêmes causes que celles qui produisent habituellement de la névrite sur les nerfs périphériques en général, les nerfs de l'œil n'ayant aucune raison d'être soustraits aux agents toxi-infectieux qui frappent les autres nerfs.

Ces lésions sont celles de la névrite interstitielle ou de la névrite parenchymateuse et sont parfois semblables à celles de la dégénérescence wallérienne. Les causes habituelles de ces lésions sont les infections, les intoxications et parfois les traumatismes. GENET.

4) Le malade de *de Schweinitz* avait reçu un coup qui lui avait fait perdre connaissance pendant près de trois heures. On ne trouva pas trace de fracture. Un peu plus tard, à l'examen, on constata une ophtalmoplégie externe complète à gauche, sans paralysie de l'accommodation et, de l'autre côté, il y avait une paralysie complète de l'abducteur, ainsi qu'une parésie marquée de l'accommodation. Il existait une névrite optique bilatérale légère. De Schweinitz rapporte encore un second cas où un coup sur l'œil droit amena une paralysie des deux muscles droits externe et interne. COBURN.

5) *Bernstein* passe en revue tout ce qui concerne l'avancement et la ténotomie et souligne les avantages de l'ancienne méthode de traitement du strabisme. COBURN.

7) *Schreiber* eut à examiner les enfants des écoles primaires atteints de diverses affections oculaires, qu'on avait choisis pour les lui adresser.

Sur les 1000 premiers enfants, 462 garçons et 528 filles, il trouva :

Affections de la cornée	108 cas.
— de la conjonctive . . .	43 —
— des muscles de l'œil . .	143 —
— du cristallin.	12 —
— de la rétine, de la choroïde et du nerf optique . . .	8 —

Affections des organes lacrymaux . 4 cas
Anomalies de la réfraction . . . 730 —

dont myopie > 6 dioptries, 29 cas; myopies faibles, 154 (garçons 108, filles 75); myopie avec astigmatisme, 37. Il applique d'une manière conséquente la correction complète et constate un arrêt de la myopie, sauf chez les jeunes filles qui portaient moins constamment des lunettes et chez lesquelles il y eut une augmentation de la myopie dans 35 pour 100 des cas; hypermétropie 190, compliquée d'astigmatisme 60 (garçons 102, filles 148). Mais, ce que Schreiber fait surtout remarquer, c'est le nombre considérable d'astigmates, 260, proportion qui, jusqu'ici, n'a été indiquée dans aucune statistique; mais l'auteur devrait bien nous dire à quel degré commence, pour lui, l'astigmatisme pathologique; s'il compte pour tels tous les cas d'astigmatisme de o d. 25 avec V = 1, il en trouverait tout autant partout ailleurs qu'à Magdebourg.

H. DOR.

MALADIES DU GLOBE DE L'ŒIL
(BLESSURES, CORPS ÉTRANGERS, PARASITES)

1) **Delanglade** et **Pons**. — Exophtalmie pulsatile d'origine traumatique (*Comité méd. des Bouches-du-Rhône*, 1er décembre 1905).

2) **Krauss**. — Sur la désinfection intraoculaire en considérant spécialement l'iodoforme (Zur intraocularen Desinfection mit besonderer Berücksichtigung des Iodoforms) (*Zeitsch. f. Augenheilk.*, XII, p. 97).

3) **Perlmann**. — Contribution à la Sidéroscopie (Zur Sideroskopie) (*Zeitsch. f. Augenheilk.*, XII, p. 651).

4) **Baliaban**. — Sur le sarcome intraoculaire (en polonais) (*Postemp Okulistyczny*, n° 1, 1906).

1) *Delanglade* et *Pons* présentent une malade qui, à la suite d'une tentative de suicide — coup de revolver dans l'oreille droite — présenta des phénomènes d'exophtalmie pulsatile de l'œil droit, avec thrill et souffle propagé le long de la carotide. On extirpa le projectile, qui se trouvait au niveau du col du condyle du maxillaire, aplati sur la face inférieure du crâne, et on pratiqua la ligature de la carotide interne. A la suite de l'opération, le thrill et les battements disparurent dans le globe oculaire, mais il resta un souffle systolique perceptible au niveau de la paroi externe de l'œil. Malgré les pré-

cautions prises au cours de l'opération, pour isoler et récliner le nerf facial, il y eut consécutivement de la paralysie faciale, mais incomplète et transitoire. E. R.

2) Plusieurs auteurs ont cru trouver dans l'iodoforme un excellent agent pour la désinfection intra-oculaire et ont conseillé vivement d'introduire cette substance à l'intérieur de l'œil. Dans un travail très approfondi, dont nous ne pouvons que faire une courte analyse, *Krauss* nous donne un aperçu des résultats de ses recherches ; oui ou non, l'iodoforme peut-il rendre des services signalés?

Si l'on étudie les résultats de toutes les expériences qui devraient nous autoriser à employer l'iodoforme dans l'œil humain, nous arrivons aux conclusions suivantes : L'iodoforme doit être introduit immédiatement après l'infection, pour empêcher la panophtalmie. Si la rétine est lésée, ce remède reste sans effet.

Les dernières publications cliniques sur ce sujet nous prouvent que les auteurs ont perdu en grande partie leur foi en ce qui concerne la propriété désinfectante de l'iodoforme à l'intérieur de l'œil humain. On a, entre autres, déjà publié trois cas d'ophtalmie sympathique, survenue malgré l'introduction d'iodoforme. Krauss compare les résultats de guérison obtenus par Schirmer, sans iodoforme, avec les siens, dans des cas traités par l'introduction de différentes préparations d'iodoforme dans les yeux infectés. La statistique prouve que le nombre des guérisons sans iodoforme est bien supérieur au nombre de guérisons d'yeux traités à l'iodoforme. L'emploi de ce remède est donc loin d'être un progrès, d'autant plus que le danger de l'infection sympathique semble s'accentuer par cette méthode.

Pour contrôler ces résultats par des expériences, Krauss a introduit de l'iodoforme dans les yeux de différents animaux. Les yeux étaient normaux dans la première série et infectés dans la seconde série. Voici ses conclusions : « L'iodoforme, par sa seule introduction, peut provoquer, dans l'œil normal, des altérations notables et durables que l'on pourrait encore accepter si vraiment le remède avait une propriété désinfectante favorable. Mais c'est ce qui n'est pas. Dans chaque cas

d'infection, même bénigne, l'iodoforme reste sans effet. Dans l'œil normal, la résorption dure plusieurs mois. L'examen clinique démontre que, dans le vitré normal et infecté, il se produit très lentement une désagrégation de l'iodoforme en iodures. Quant aux altérations histologiques produites par cette substance, nous voyons se former des troubles cornéens par lésion de l'endothélium; de plus, une désorganisation plus ou moins intense des tissus pouvant même entraîner la parésie du bulbe.

Toutes ces recherches prouvent que la désinfection intra-oculaire par l'iodoforme ne mérite point ce nom ; qu'il faut, à l'avenir, s'abstenir d'user de ce remède qui, tout en étant sans utilité thérapeutique, peut plutôt nuire. E. REDSLOB.

4) *Ballaban* rappelle les trois stades (décrits par Fuchs), dans l'évolution de tumeurs intra-bulbaires, savoir : 1° la période de début de la tumeur; 2° la période du glaucome consécutif et de la sclérite secondaire; 3° la période de la perforation. L'auteur a observé pourtant un cas où la marche de l'affection était toute différente : la deuxième période faisait complètement défaut. Une tumeur sarcomateuse, intra-bulbaire, relativement petite, a donné naissance à une tumeur épibulbaire beaucoup plus grande. On a constaté, avant l'énucléation, une névrite optique sous l'aspect de papille étranglée.

Se basant sur les recherches concernant ce cas, l'auteur formule les conclusions suivantes :

1° L'absence du décollement secondaire de la rétine au cours de la tumeur intra-oculaire doit être attribuée à une synéchie étendue, soudant l'épithélium pigmenté de la rétine avec la masse du néoplasme.

2° Dans les cas de tumeur intra-bulbaire, où le glaucome consécutif ne s'est pas encore manifesté, on trouve généralement une névrite optique.

3° L'apparition précoce de la tumeur épi-bulbaire, sans glaucome précurseur, est expliquée par une localisation singulière du foyer primitif du sarcome. L'auteur présume que, dans des cas pareils, ce foyer se trouve dans l'épaisseur de la sclérotique. De ce point, le néoplasme se propage dans deux direc-

tions opposées : vers l'intérieur du globe et en dehors. La croissance plus faible de la partie intra-bulbaire, en comparaison avec le développement de la tumeur extrabulbaire, a pour cause les conditions moins avantageuses dans l'intérieur du globe (vascularisation plus faible, la nutrition difficile, la résistance de la coque oculaire). Au contraire, la tumeur épibulbaire se trouve dans une situation beaucoup plus favorable, car rien ne s'oppose à la prolifération rapide et abondante de ses éléments. E.-W. MAJEWSKI.

MALADIES DES PAUPIÈRES, DE L'APPAREIL LACRYMAL ET DE L'ORBITE

1) **Grunert** (Karl). — La chirurgie des sinus supérieurs suivie de remarques sur les troubles post-opératoires des muscles du globe oculaire (Erfahrungen aus dem Gebiete der Chirurgie der obern Nebenhöhlen der Nase mit besonderer Berücksichtigung der postoperativen Augenmuskelstörungen) (*Zeitsch. f. Augenheilk.*, XII, p. 762).

2) **Knapp.** — Opération de l'entropion (Entropium-Operation) (*Correspondenzbl. für Schweizer Aerzte*, p. 521, 1906).

3) **Würdemann** (H.-V.). — Sarcome mélanique primitif de la paupière inférieure et de l'orbite (Primary melanotic sarcoma of the lower eyelid and orbit) (*Ophthalmology*, octobre 1905).

4) **Johnston** (R.-H.). — Sarcome mélanique primitif de la paupière (Primary melanotic sarcoma of the eyelid) (*Ophthalmology*, octobre 1905).

5) **Van Vesel.** — Les nouvelles méthodes de blépharoplastie (Die neueren Methoden der Blepharoplastik) (*Inaug. Diss.*, Freiburg, 1905).

6) **Kuhnt.** — Sur l'hémostase après des opérations palpébrales chez des hémophiles (Zur Blutstillung nach Lidoperationen bei Haemophilen) *Zeitsch. f. Augenheilk.*, XII, p. 390).

7) **Pick.** — La suture après l'excision du trachome (Zur Naht der Trachom-Excision) (*Zeitsch. f. Augenheilk.*, XII, p. 392).

8) **Thompson** (G.-W.) et **Chatterton** (Edgar). — Kyste des glandes de Krause (Cyst of Krause's glands) (*Trans. Ophth. Society*, p. 1, 1905).

1) *Grunert* décrit sa façon d'opérer la sinusite frontale : c'est la méthode de Killian avec cette modification qu'il enlève la paroi antérieure du sinus en entier et même encore la moitié antérieure de la paroi orbitaire médiane. S'il le faut, il n'épargne point l'os nasal ni l'apophyse nasale du maxillaire supérieur.

Les symptômes oculaires de la sinusite frontale sont connus : gonflement des paupières, formation de fistules, dislocation et troubles des mouvements du globe, vision diplopique et même cécité à la suite de la pression de l'exsudat sur le nerf optique. Ce qui est moins connu, ce sont les troubles

oculaires occasionnés par l'opération de la sinusite. Grunert cite quatre cas d'opération : il s'en suivit une diplopie *passagère* due à une parésie de l'oblique supérieur et à l'insuffisance du droit interne. Ce furent les seuls troubles postopératoires.

La lésion de ces muscles est facile à comprendre, car ils se trouvent directement dans le champ opératoire ; ce qui s'explique plus difficilement, c'est la courte durée de la diplopie : ou bien la poulie disloquée se fixe à un autre endroit, ou bien — ce qui a été également observé — la diplopie disparaît alors même que la parésie musculaire subsiste.

L'opération décrite par l'auteur ne défigure pas plus que les autres méthodes. E. REDSLOB.

2) *Knapp* observa une petite fille atteinte d'entropion, occasionné probablement par un de ces cas rares de pemphigus de la conjonctive : en effet, on avait constaté jadis une grosse bulle sur la conjonctive bulbaire. L'entropion fut guéri par l'opération d'après Jaesche-Arlt, qui consiste en une séparation du bord ciliaire, avec implantation d'un lambeau de muqueuse labiale. E. REDSLOB.

3) *Würdemann* rapporte l'observation d'une femme âgée de soixante ans qui avait une tumeur de la paupière inférieure à surface ulcérée de la grosseur d'un œuf. Ablation de la tumeur du globe et exentération de l'orbite. Pas de récidive au bout d'un an. L'examen microscopique de la tumeur est fait en détail (sarcome mélanique). COBURN.

4) *Johnston* rapporte un cas de sarcome mélanique primitif des paupières observé chez un malade âgé de vingt ans. Le diagnostic fut confirmé par l'examen microscopique. La tumeur fut excisée. COBURN.

5) *Van Vesel* donne la relation des méthodes plastiques employées pour les paupières, à lambeau pédiculé ou non, de l'année 1793 à 1901. STOCK.

8) *Kuhnt* recommande l'emploi de pinces spéciales qui

lui ont rendu de grands services dans un cas grave d'hémophilie, où le malade allait succomber d'anémie à la suite d'hémorragie après une opération de trachome. E. REDSLOB.

RAPPORTS DE L'OPHTALMOLOGIE AVEC LA PATHOLOGIE GÉNÉRALE

1) **Frank** (M.). — Cas d'idiotie amaurotique familiale (A case of amaurotic family idiocy with a summary of reported cases) (*Journ. of the americ. med. Association*, 20 janvier 1906).

2) **Posey** (W. C.). — Méningite cérébro-spinale avec photographies (Photographs of case of cerebro-spinal meningitis) (*Report of the section on Ophthalmology. College of Physicians of Philadelphia*, février 1906).

3) **Rosenmeyer** (Ludwig). — Neurome plexiforme et hydrophtalmus (Ranken-neurom und Hydrophtalmus) (*Centralblatt für prakt. Augenheilk.*, mars 1906).

4) **Ullmann**. — Le clignement vibratoire des paupières et les affections rénales (*Acad. des sciences*, 11 septembre 1905).

1) La malade de *Frank* est une fille âgée d'un an dont les parents sont israélites. Elle a un aspect robuste, mais ne peut rester debout, ne comprend rien. Les réflexes sont exagérés, l'enfant est particulièrement impressionnée par le moindre bruit. Pupilles égales, d'environ 15 millimètres de diamètre, réagissant lentement à la lumière. Atrophie du nerf optique, macula entourée de petites taches rougeâtres, circonscrites par une rétine grisâtre. Jusqu'en juillet 1905, 32 auteurs ont étudié 54 cas d'amaurose accompagnant l'idiotie. Les malades se divisent en 22 cas chez des enfants du sexe masculin et en 25 du sexe féminin. Sur ces cas, 27 sont survenus chez des juifs, 6 chez des catholiques et chez les autres aucune indication spéciale. Le nystagmus fut noté dans 15 cas. L'âge des malades varie entre quatre mois et trois ans. COBURN.

2) *Posey* présente les photographies d'un malade qui mourut de méningite cérébro-spinale. On remarque un écartement anormal des paupières des deux côtés avec large dilatation des pupilles. Posey attribue ce symptôme à une excitation du sympathique cervical. COBURN.

3) Il n'y a que cinq cas de ce genre décrits dans la littérature. *Rosenmeyer* en ajoute un sixième. La même affection dont sont atteints les nerfs cutanés s'étend également au nerf ciliaire, à savoir : une prolifération de tissu conjonctif, une

altération des voies lymphatiques, la destruction des fibres nerveuses. Tous ces troubles ont une influence sur l'échange de l'humeur aqueuse, un état glaucomateux y succède produisant ainsi l'hydrophtalmus. E. REDSLOB.

4) Le clignement vibratoire des paupières est, à ce que *Ullmann* a eu l'occasion de constater à maintes reprises, l'indice d'une affection des reins, n'importe qu'elle en soit la cause. Ce signe pathognomonique se manifeste surtout lorsque l'affection est à son début, c'est-à-dire lorsqu'elle est encore bénigne, même lorsqu'elle n'est qu'une simple irritation. Le clignement vibratoire se manifeste de préférence aux paupières supérieures, la plupart du temps à une seule paupière, rarement aux paupières inférieures ainsi qu'à la commissure externe. Lorsque cette dernière est le siège du clignement, elle entraîne tout l'œil dans son mouvement vibratoire. La durée des accès de clignement est de quelques minutes à trente minutes et quelquefois davantage. L'accès se répète souvent pendant plusieurs jours et puis cesse. La manière de procéder n'est pas la même chez tous les individus. Chez certains, les accès de clignement se répètent souvent avec plus ou moins d'insistance et de persistance, tandis que chez d'autres c'est le contraire qui a lieu. Le signe de clignement ne se montre pas infailliblement chez tous ceux atteints ou menacés d'une affection rénale. Il y a en cela, comme en toute chose, exception à la règle ; mais là où ce signe se montre, il est l'indice d'une affection rénale déjà développée ou prête à se développer. L'analyse des urines aidera beaucoup à vérifier le diagnostic et à prescrire la médication appropriée qui, bientôt, fera disparaître ce clignement ennuyeux. R.

VARIA

1) **Uribe y Tronooso** et **Ramirez** (Manuel). — Ruban métrique pour déterminer les acuités visuelles inférieures sans calculs (Centra metrica para determinar las agudezas visuales inferiores sin calculos) (*Anales de Ofalmologia*, juin 1906).

2) **Armaignac.** — Autosynoptomètre à curseur et à miroirs (*Recueil d'ophtalmologie*, p. 65-74, février 1906).

3) **Landolt.** — Quelques remarques sur les instruments courants en chirurgie oculaire (*Archives d'ophtalmologie*, p. 257, mai 1906).

1) *Uribe y Troncoso* et *Manuel Ramirez* ont pensé que les acuités visuelles inférieures étaient difficiles à déterminer; ils ont donc fait construire un ruban métrique que l'on peut fixer à côté de l'échelle et qui porte, en même temps que la distance, l'acuité visuelle. On rapproche le malade de l'échelle jusqu'à ce qu'il puisse distinguer les plus gros caractères; en tirant le ruban, on lit sur celui-ci la distance du malade à l'échelle et en même temps la valeur de l'acuité visuelle réduite en décimales. Ils donnent ensuite les équivalences décimales des différentes échelles pour les acuités inférieures, rapportées en décimales.

Echelle de Montano :

Grosses lettres vues à	4	mètres	G = 50	(gonioptries).
— —	3	—	G = 66,6	—
— —	2	—	G = 100	—
— —	1	—	G = 200	—
— —	0,50	—	G = 400	—

Echelle de Sulzer :

Grosses lettres vues à	4	mètres	S = 0,8	(grades).
— —	3	—	S = 0,6	—
— —	2	—	S = 0,4	—
— —	1	—	S = 0,2	—
— —	0,40	—	S = 0,1	—

Echelle de Wecker :

Grandes lettres vues à	4	mètres	V = 0,08
— —	3	—	V = 0,06
— —	2	—	V = 0,04
— —	1	—	V = 0,02
— —	0,50	—	V = 0,01

Echelle de Snellen :

Grandes lettres vues à	6	mètres	V = 0,10
— —	5	—	V = 0,083
— —	4	—	V = 0,067
— —	3	—	V = 0,050
— —	2	—	V = 0,033
— —	1	—	V = 0,017
— —	0,50	—	V = 0,009

G. DUBREUIL.

2) *Armaignac* fait la description de ses deux appareils

destinés à contrôler la vision binoculaire et à mesurer, à l'insu du sujet, l'acuité visuelle de chaque œil. Il les appelle des autosynoptomètres (αὔτος = par soi-même; ξύν = idée de simultanéité; ὄψ = vue; μέτρον = mesure).

Le premier — l'autosynoptomètre à curseur — est basé sur le principe de la méthode de la règle. Il se compose d'une tige dans laquelle glisse un curseur qui peut être fixé dans trois positions déterminées. A l'une des extrémités de la tige est fixée une échelle typographique se composant de mots courts. Le sujet se place à l'autre extrémité de la tige.

Le second appareil — l'autosynoptomètre à miroirs — est une modification de l'appareil de Flees, dit miroir trompeur. Les miroirs peuvent tourner de telle façon qu'on obtient un grand nombre de combinaisons qui déjouent la simulation.

Cette description est accompagnée de deux figures et deux tableaux. P. C.

3) *Landolt* consacre un long article à l'étude du maniement et de la forme des instruments courants en chirurgie oculaire. Les couteaux, kystitomes, curettes doivent être maintenus par la pulpe de nos trois premiers doigts. La pulpe est en effet la partie la plus sensible et nous permet d'apprécier avec précision la résistance et la nature des tissus. Il passe ensuite en revue les principaux instruments en indiquant certaines modifications. Entre autres, les pinces doivent avoir un ressort souple, des branches fermes et rigides. On se servira avec avantage de porte-aiguille à fermeture, modifié par l'auteur de façon à pouvoir saisir et serrer graduellement n'importe quelle grosseur d'aiguille. Les instruments à manche d'ivoire ne méritent pas d'être délaissés, car leurs nombreux avantages compensent largement de légers inconvénients. Le couteau de de Græfe doit définitivement remplacer le couteau triangulaire dans la plupart des cas. Les modèles de nos bistouris doivent être plus petits qu'en chirurgie générale. En terminant, l'auteur recommande au chirurgien d'avoir toujours le souci des instruments et de leur perfectionnement, et de ne pas s'en rapporter au fabricant qu'il doit diriger et corriger.

BÉNÉZECH.

Le Gérant : P. MASSON.

Lyon. — Imp. A. REY et Cie, 4, rue Gentil. — 44130

MÉMOIRES ORIGINAUX

La Phlébite rétinienne

Par le Professeur **ROLLET**

Il est curieux de constater que, dans les ouvrages actuels sur les maladies du fond de l'œil, il n'existe pas de chapitre consacré à la description de la phlébite rétinienne. C'est ainsi que, récemment, Dufour et Gonin[1] étudient les obstructions vasculaires, mais l'inflammation des veines rétiniennes est passée sous silence. Je m'empresse d'ajouter que pareille lacune est à signaler dans mon *Traité d'ophtalmoscopie*[2]. Sans doute, dira-t-on, il manque des observations à ce sujet. Je répondrai aujourd'hui que, souvent, il s'agit de cas mal interprétés au point de vue pathogénique ou étiologique. On rapporte à la thrombose ou à la violente inflammation papillo-rétinienne ce qui doit revenir à la phlébite primitive simple.

Voici, à ce sujet, l'observation d'un de mes malades qui m'était présenté avec le diagnostic de thrombose de la veine centrale de la rétine et chez lequel j'admets une double phlébite rétinienne, probablement d'origine dentaire :

Célestin M..., âgé de trente-six ans, entré à la Clinique de M. le professeur Rollet le 30 novembre 1906[3].

Père mort à cinquante-deux ans d'affection de l'estomac de nature indéterminée (le malade avait neuf ans); mère morte à cinquante-deux ans de pleurésie. Six enfants : deux sont morts, l'un à trois ans, l'autre à quatre ans. Les quatre autres sont vivants. Marié une première fois à vingt-cinq ans, sa femme est morte trois ans après de suites de couches (l'enfant était mort) ; c'était sa première

1 Dufour et Gonin, Encyclopédie franç. d'ophtalmologie, VI, Paris 1906.
2 Rollet, Traité d'ophtalmoscopie, Paris, Masson, édit., 1898,
3 Observation recueillie par M. Grandclément, interne de la Clinique.

grossesse. Remarié à trente ans ; femme vivante et bien portante. Trois enfants bien portants ; sa femme est actuellement enceinte et presque à terme. Pas de fausses couches. Depuis l'âge de neuf ans, le malade fait un métier pénible, il fut voiturier jusqu'il y a trois ans. Depuis ce moment, il est cantonnier. Il n'a jamais eu de maladies sérieuses, il nie la syphilis et l'alcoolisme. Il n'a pas fait de service militaire comme soutien de famille. Depuis plusieurs années il souffre des dents et a fréquemment des abcès.

Le 11 août dernier, le malade était sur la route au gros du soleil. lorsque brusquement, à 11 heures du matin, il tomba sans cause et resta, dit-il, au moins un quart d'heure sans connaissance ; il met cet accident sur le compte d'une insolation ; il se releva seul et put continuer son travail. Ce n'est qu'un mois après environ qu'il s'aperçut que la vue baissait de l'œil droit d'une façon progressive, sans obnubilations passagères, sans douleur d'abord et sans phénomènes inflammatoires.

Il y a un mois seulement apparurent des douleurs de tête assez violentes occupant principalement la moitié droite ; en même temps la vue commença à se troubler sur l'œil gauche, mais depuis quinze jours l'état est stationnaire. Il n'a jamais eu de vomissements et n'a pas refait de chute analogue à celle du mois d'août.

Actuellement : Le malade vient à l'Hôtel-Dieu, il n'y voit plus du tout de l'œil droit qui n'a conservé qu'une vision quantitative ; œil gauche, V = 1/3.

L'aspect extérieur des yeux est normal. Rien aux paupières ni à la conjonctive. Cornée, chambre antérieure, iris normaux. Les pupilles sont égales et réagissent bien aux deux modes. Les milieux sont normaux.

Examen ophtalmoscopique. — Œil droit : Les milieux sont très transparents. A l'examen du fond de l'œil, on voit la papille dont les bords sont indistincts, mais on s'aperçoit que cette papille n'est pas saillante au-dessus du plan rétinien, la rétine est un peu infiltrée. Veines énormes, au moins triplées de volume, très tortueuses, avec un reflet lumineux central ; elles décrivent des sinuosités suivant le plan antéro-postérieur et disparaissent par endroit en partie dans le tissu gonflé de la rétine ; pas de variations de calibre. Leur volume est augmenté jusqu'à l'extrême périphérique. Artères pâles, difficilement visibles, leur calibre n'est pas modifié. Le tissu rétinien est parsemé dans toute son étendue de petites hémorragies en flammèches assez superficielles. Il n'existe pas de grandes plaques hémorragiques, ni de plaques blanches ; ces petites hémorragies existent aussi à la macula qui n'offre pas d'autre lésion.

BOSTON MEDICAL LIBRARY AUG 6 1912

Œil gauche : Rien d'anormal aux membranes antérieures, ni aux milieux. A l'examen ophtalmoscopique, la papille a conservé ses contours mais ils sont un peu flous ; la rétine est normale, sans hémorragies. Les veines seules sont volumineuses et légèrement sinueuses.

Le malade est pâle, abattu ; il se plaint de douleurs de tête, surtout localisées à droite ; la pression sur les os du crâne n'est cependant pas douloureuse. Les phénomènes douloureux sont plus marqués encore au niveau de la moitié droite de la face et du cou. On remarque alors un gonflement léger de la région sous-orbitaire droite et la pression à ce niveau est très douloureuse. On détermine également de la douleur à la pression tout le long de la carotide, mais surtout à l'angle du maxillaire inférieur où se trouve un ganglion volumineux et très douloureux.

L'oreille droite n'a jamais coulé, il n'y a rien d'anormal du côté de la mastoïde ; cependant le malade accuse une diminution notable de l'acuité auditive de ce côté. A l'examen de la bouche, on s'aperçoit que toutes les dents du côté droit sont mauvaises, surtout les molaires supérieures.

Examen du sinus et du nez par le Dr Moreau. Les sinus frontaux s'éclairent bien. Le sinus maxillaire moins bien, mais également des deux côtés. Le cornet inférieur est hypertrophié, il n'y a rien d'anormal à la rhinoscopie postérieure.

3 décembre. — On arrache les mauvaises dents du maxillaire supérieur ; après ablation de la prémolaire, un stylet introduit dans l'alvéole pénètre profondément dans le sinus maxillaire qui est lésé, mais ne contient pas de pus ; il semble cependant qu'avec le stylet on sente des fongosités.

Examen du sang par le Dr Tolot. 5 millions de globules rouges très normaux de forme. La valeur globulaire = 0,6, donc un peu faible. Les globules blancs peuvent être évalués à un peu plus de 10.000 par millimètre cube. En résumé, valeur globulaire faible, leucocytose légère, cela peut cadrer avec un néoplasme ou un foyer inflammatoire chronique, sans que l'examen du sang puisse différencier l'un de l'autre.

Le soir de son entrée, le malade avait 38,2. La température du soir oscille les jours suivants entre 37,8 et 38,2. Rien dans les urines, ni sucre, ni albumine.

6 décembre. — Exeat.

Ainsi, voici un sujet de trente-neuf ans qui présente une légère leucocytose et de l'ostéite dentaire, O. D. V=Q ; à

l'O. G. V = 1/3. A l'examen ophtalmoscopique, à droite, papillo-rétinite sans plaques exsudatives, artères à calibre normal, veines triplées de volume, sans interruption, jusqu'à l'extrême périphérie, nombreuses hémorragies en flammèches. A l'œil gauche, légère papillite et veines un peu augmentées de volume.

S'agit-il de l'image ophtalmoscopique de la thrombose veineuse? Nous voyons, en effet, dans ce cas, des veines extraordinairement tortueuses et dilatées, des extravasats hémorragiques, mais, à l'encontre des descriptions classiques de la thrombose, les artères ne sont pas rétrécies, le calibre des veines est régulièrement agrandi, la colonne sanguine n'y est nulle part interrompue et les phénomènes ophtalmoscopiques tendent à devenir bilatéraux.

Dans l'œdème papillaire d'origine mécanique, par néoplasme et hypertension intra-crânienne, jamais on ne note pareille augmentation du volume des veines avec hémorragies jusqu'à l'équateur.

Dans l'état que j'ai jadis dénommé papillite œdémateuse[1] (terme proposé tour à tour, depuis, par Baas[2], Ceraso[3], Parazols[4]), il y a stase veineuse par double action mécanique et inflammatoire, à la suite des tumeurs inflammatoires du crâne ou de l'orbite. C'est, à un degré plus marqué, la papillo-rétinite œdémateuse répondant à la violente inflammation du nerf optique et de la rétine, figurée par Haab[5]. Il est probable que, dans plusieurs de ces cas, la phlébite peut entrer en scène dès le début, constituant ainsi une rétinite phlébitique.

Sans doute, le terme de phlébite réveille les vieilles discussions sur la thrombo-phlébite; mais, chez mon malade, c'est la phlébite qui domine; elle aura été antérieure aux

[1] Rollet, Traité cité, p. 192. et : Papillite et œdème de la papille, *Province médicale*, 28 janv. 1899.

[2] Baas, *Zeit. f. Augenh.*, août 1899.

[3] Ceraso, Le malattie oculari.., II, p. 451, Torino 1901 (traduction du chapitre de mon Traité).

[4] Parazols, De quelques aspects ophtalmoscopiques des névrites optiques, *Thèse de Paris*, 15 mai 1906.

[5] Haab, Atlas d'ophtalmoscopie, trad. par Terson et Cuénod, p. 105 et 106, Paris 1896.

coagulations veineuses obstructives, si tant est qu'elles se produisent dans la suite.

En définitive, on peut reconnaître quatre principales images ophtalmoscopiques différentes, selon les altérations des veines rétiniennes :

1° La stase veineuse accompagnant l'œdème papillaire de cause mécanique; les phénomènes sont papillaires ou péripapillaires.

2° La thrombose veineuse des vieillards et des cardiaques; c'est l'obstruction du vaisseau avec ses interruptions, des hémorragies, de la minceur des artères.

3° La thrombo-phlébite rétinienne suppurative compliquant la thrombo-phlébite ophtalmique, d'observation exceptionnelle, car le sujet meurt rapidement ; dans un cas tout récent[1], on voyait un œdème blanc rétinien et de grosses veines.

4° La phlébite simple, c'est le cas de mon malade et de quelques autres que j'ai observés antérieurement. Il s'agit d'une inflammation veineuse relevant d'une infection microbienne générale ou de voisinage. Les veines sont énormes suivant leur parcours tout entier, les artères sont normales, l'inflammation papillo-rétinienne est légère et secondaire.

Cette notion de la phlébite rétinienne de cause périphérique et quelquefois insidieuse est importante à connaître, ne serait-ce qu'au point de vue thérapeutique. Ces lésions n'ont pas lieu de nous étonner, en raison des origines si multiples et variées des ophtalmiques.

Ainsi, les veines de la portion cérébrale de la rétine subissent les mêmes altérations obstructives que les veines de l'encéphale, mais ce même système veineux rétinien participe aux processus phlébitiques d'origine périphérique.

[1] Observation rapportée par mon ancien interne, M. Moreau (Manifestations orbito-oculaires des sinusites sphénoïdales, *Thèse de Lyon*, p. 81, 1905).

La Conjonctivite infectieuse de Parinaud

(Recherches bactériologiques et expérimentales)

Par le Dr GOURFEIN

Médecin à la Fondation Rothschild (Genève.)

La conjonctivite infectieuse, décrite, pour la première fois, par Parinaud, en 1889, est une affection très rare. Le nombre des cas publiés jusqu'à ce jour est de 47. Le lecteur les trouvera tous (excepté le cas de Bernheimer), énumérés, ainsi que l'historique de la question, dans les travaux de Chaillous[1] et de K. Hoor[2]. Le nombre de cas étudiés au point de vue bactériologique (11 cas) et expérimental (6 cas) est encore plus restreint; aussi, ayant eu l'occasion d'étudier, à ce double point de vue, un cas de conjonctivite de Parinaud, il nous a paru intéressant de le publier.

Observation. — Le 15 octobre 1904 s'est présenté à la clinique ophtalmique Rothschild un jeune garçon nommé S. S..., âgé de dix-sept ans, cordonnier de sa profession, se plaignant de son œil droit. L'affection oculaire et l'état général paraissant graves, le jeune homme fut admis séance tenante à l'hôpital. Le jour même nous avons procédé à l'examen détaillé du malade ainsi qu'à l'examen bactériologique de la sécrétion conjonctivale. Le jeune S. S. étant un enfant naturel élevé dans un orphelinat en Italie, nous n'avons pu obtenir de lui aucun renseignement sur ses antécédents héréditaires; quant aux antécédents personnels, il nous déclare n'avoir jamais été malade.

Etat actuel. — S. S. était bien portant jusqu'à il y a huit jours; c'est depuis cette époque qu'il se sent faible, a de la fièvre et des frissons le soir. Il ne tousse pas, ne crache pas, la respiration est normale, aucun symptôme morbide du côté du thorax. Rien d'anormal aux autres systèmes.

[1] Chaillous, La conjonctivite infectieuse de Parinaud, *Annales d'oculistique*, janvier 1904.

[2] K. Hoor, Die Parinaud'sche Konjunktivitis, *Klinisch. Monatbl. für Augenheilkunde*, 1906.

Etat de l'appareil visuel. — La paupière supérieure de l'œil droit est fortement gonflée, rouge, œdématiée en demi-ptosis et peu mobile; la paupière inférieure est également gonflée, mais à un degré moindre. En renversant les paupières, on constate un fort boursouflement des conjonctives palpébrales et des culs-de-sac qui sont farcis de granulations grisâtres de forme ovalaire et de dimensions variables. La conjonctive bulbaire est hyperémiée. La sécrétion est peu abondante et légèrement purulente. La cornée est transparente et ne présente rien d'anormal, ainsi que les voies lacrymales. La vision est égale à 5/5. Toute la chaîne des ganglions de la face du côté droit (les préauriculaire, rétro- et sous-maxillaire, le parotidien) est fortement engorgée, dure, douloureuse au toucher, la peau est rouge et luisante. Cette adénopathie, d'après le dire du malade, aurait précédé de cinq jours la maladie oculaire. Disons de suite que l'engorgement ganglionnaire a disparu sans suppuration six semaines après la guérison de la conjonctivite. Les paupières, la conjonctive, les voies lacrymales et les ganglions du côté gauche sont sains. Comme symptômes subjectifs, le malade éprouvait des picotements, le collage des paupières et une difficulté dans la mastication.

Le traitement topique consista en cautérisation de la conjonctive malade avec une solution de nitrate d'argent à 2 pour 100, des compresses chaudes sur les paupières, des cataplasmes chauds sur les ganglions; à l'intérieur, huile de foie de morue.

Le malade a quitté l'hôpital le 1er novembre 1904, guéri de sa conjonctivite. L'adénite persistait encore pendant six semaines.

L'aspect clinique des lésions conjonctivales, les adénopathies, la pâleur, la faiblesse, l'état fiévreux du malade (38,5 le soir) me firent penser qu'il pouvait s'agir de la tuberculose aiguë de la conjonctive. C'est donc dans le but de prouver la nature tuberculeuse de l'affection que nous avons entrepris des recherches bactériologiques et expérimentales que nous allons exposer brièvement.

Recherches bactériologiques et expérimentales. — Comme nous l'avons dit plus haut, lorsque le malade fut admis à la clinique, notre premier soin fut d'examiner au microscope la sécrétion conjonctivale. Le jour même et les jours suivants nous avons examiné un grand nombre de verrelets faits avec la sécrétion conjonctivale et colorés soit par la méthode de Ziehl, à chaud, soit par la

méthode de Gram et sur aucun d'eux nous n'avons pu constater le bacille de Koch. Même les microorganismes saprophytes qu'on trouve ordinairement sur la conjonctive saine étaient peu nombreux sur ces verrelets.

Cultures. — Huit tubes de pommes de terre, deux d'agar glycérinée et quatre de sérum de Loeffler ont été ensemencés avec la sécrétion conjonctivale et portés à l'étuve à 37 degrés.

Les tubes de sérum de Loeffler et d'agar glycérinée, examinés après trente-six, quarante-huit et soixante-douze heures de séjour à l'étuve, présentaient de rares colonies arrondies, blanc grisâtre, plus opaques au centre qu'à la périphérie, et d'autres blanchâtres et plus nombreuses. Les premières étaient composées de xérobacilles de différentes dimensions qui, injectés dans la chambre antérieure d'un lapin, ont provoqué un léger trouble de l'humeur aqueuse et une hyperémie de l'iris, symptômes qui se sont dissipés au bout de trois ou quatre jours sans aucun traitement. Les colonies blanchâtres étaient composées uniquement de staphylocoques blancs qui, injectés dans la chambre antérieure d'un lapin, ont provoqué les mêmes symptômes que le xéro-bacille. Sur la pomme de terre, les mêmes microorganismes, mais nulle part le bacille de Koch. Bien que l'absence du bacille de Koch dans la sécrétion conjonctivale et dans les cultures nous ait déjà montré qu'il ne s'agissait pas de la tuberculose, nous avons voulu être absolument sûr à ce sujet; dans ce but, nous avons fait des inoculations aux lapins et aux cobayes dans la chambre antérieure, sous la conjonctive et dans le péritoine. Disons de suite qu'aucun des animaux inoculés ne présentait de symptôme de la tuberculose.

Expérience n° 1. — Lapin, poids 1.840 grammes. 15 octobre 1904 : Injection dans la chambre antérieure de la sécrétion conjonctivale diluée dans l'eau stérilisée. — 16 octobre : Léger trouble de l'humeur aqueuse et hyperémie de l'iris. — 17 octobre : Trouble de l'humeur aqueuse plus prononcé, synéchies postérieures assez fortes, réaction du globe oculaire. Tous ces symptômes se sont dissipés au bout de neuf jours sous l'influence de l'atropine. Le lapin meurt. A l'autopsie, aucune trace de tuberculose dans aucun des organes.

Expérience n° 2. — Lapin, poids 1.700 grammes. 16 octobre 1904 : Injection dans le corps vitré de l'œil gauche de la sécrétion conjonctivale diluée dans de l'eau stérilisée. — 17 octobre : Aucun symptôme morbide. — 18 octobre : Léger trouble du corps vitré, globe oculaire très injecté. — 19 octobre : Trouble du corps vitré plus prononcé, iritis avec quelques synéchies postérieures. Instil-

lations d'atropine. A partir de ce jour, ces symptômes vont en s'améliorant jusqu'à guérison complète. Le lapin vit encore à l'heure qu'il est.

Expérience n° 3. — Cobaye n° 1, poids 480 grammes; cobaye n° 2, poids 395 grammes. 16 octobre 1904 : Injection de la sécrétion conjonctivale diluée dans de l'eau stérilisée dans le cul-de-sac inférieur de l'œil droit du cobaye n° 1. Le boursouflement provoqué par l'injection persiste pendant cinq heures, disparaît ensuite sans laisser aucune trace. Les conjonctives du cobaye n° 2 sont frottées pendant quelques minutes avec la sécrétion conjonctivale du malade. Ce frottement provoque une irritation mécanique, mais ne produit aucune infection.

Expérience n° 4. — Cobaye, 521 grammes. 20 octobre 1904 : Injection de la sécrétion conjonctivale diluée dans de l'eau stérilisée (une seringue de Pravaz) dans le péritoine. Le soir, la température est de 39 degrés; le lendemain matin, de 37,5. A part ce mouvement fébrile, l'animal ne présente rien d'anormal. Quatorze mois après l'inoculation, nous sacrifions l'animal. A l'autopsie, aucune trace de tuberculose.

Il ressort de l'examen microscopique de nombreux verrelets faits avec la sécrétion conjonctivale, des cultures obtenues avec ladite sécrétion, de l'autopsie des animaux inoculés, de la marche et de l'évolution clinique que la conjonctivite de notre malade n'est pas de nature tuberculeuse.

Nous examinerons maintenant si la symptomatologie que présentait notre malade cadre avec celle de la conjonctivite de Parinaud.

Etiologie. — La conjonctivite infectieuse est produite par un agent microbien inconnu encore. L'examen bactériologique de la sécrétion conjonctivale fait dans douze cas, y compris le nôtre, a montré la présence des saprophytes ordinaires de la conjonctive. Dans le cas de Jocqs, Hallion a constaté en outre des streptocoques pyogènes et Ella Wylie, dans le sien, des staphylocoques et des pneumocoques.

Mais ni les uns ni les autres ne doivent être considérés comme la cause de la conjonctivite infectieuse. D'après Parinaud, l'agent inconnu de cette affection serait d'origine animale et serait transmis à l'homme par les bovidés. Cette hypothèse, qui peut être admise pour quelques cas, n'est mal-

heureusement pas applicable au plus grand nombre d'observations publiées.

En effet, d'après la statistique de M. Chaillous, c'est seulement dans 9 cas sur 20 que le malade a pu être exposé par ses occupations ou par un certain voisinage à un contage animal, sans qu'il fût prouvé qu'il l'était réellement; dans les autres 11 cas la possibilité de ce contage n'existait pas même. D'après la statistique d'Hoor, cette possibilité existait dans 65 pour 100 et devait être écartée dans 35 pour 100. Dans notre cas, le malade vivait dans des conditions telles que le contage animal pouvait être exclu, à moins que l'on admette la possibilité de la contamination par les peaux tanneés que les cordonniers sont appelés à manier : hypothèse inadmissible.

Par conséquent, pour le moment, l'origine animale de la conjonctivite infectieuse ne peut être soutenue.

La conjonctivite de Parinaud n'est pas une maladie contagieuse, on n'a jamais pu constater la transmission de cette affection de l'homme à l'homme. L'enquête minutieuse faite à ce sujet par M. Chaillous est négative. Nous-même avons fait une enquête dans l'atelier où travaillait notre malade; aucun de ses camarades n'a été malade ni avant ni après lui. La conjonctivite de Parinaud n'est pas davantage transmissible aux animaux. Nous avons frotté la conjonctive de lapins et de cobayes avec la sécrétion conjonctivale de notre malade sans jamais provoquer chez eux une conjonctivite; même l'injection sous-conjonctivale de la sécrétion restait sans résultat (voir Expérience n° 3).

Diagnostic. — La conjonctivite infectieuse de Parinaud peut être confondue, au point de vue clinique, avec la conjonctivite tuberculeuse et, d'après quelques auteurs, avec la conjonctivite granuleuse. Je n'insisterai pas ici sur le diagnostic différentiel entre la conjonctivite infectieuse et cette dernière forme de conjonctivite, car les lésions anatomiques de la muqueuse conjonctivale, les symptômes objectifs et subjectifs, leur marche et leur évolution, les complications diffèrent tellement dans les deux formes de conjonctivite que la confusion, bien que possible à certaines périodes d'évolution, me paraît très difficile. Mais si la conjonctivite infectieuse peut être difficilement confondue avec le trachome, elle peut

l'être facilement avec les différentes formes de la tuberculose conjonctivale, vu le grand nombre de symptômes communs aux deux affections. Nous examinerons donc en détail la symptomatologie et les caractères principaux de chacune de ces maladies.

Les lésions anatomiques de la muqueuse conjonctivale dans la conjonctivite infectieuse ont une très grande ressemblance avec celles de la tuberculose conjonctivale : les végétations, de dimensions variables, rouge-jaunâtre, demi-transparentes au début, opaques à un degré plus avancé, décrites par Parinaud ne peuvent pas être considérées comme caractéristiques de la conjonctivite infectieuse parce qu'on ne les rencontre pas dans tous les cas et surtout parce qu'on les retrouve dans les autres formes de conjonctivite et tout particulièrement dans la tuberculose conjonctivale, forme végétante. Il en est de même avec les symptômes cliniques et l'état général du malade. Le gonflement plus ou moins fort des paupières, l'abaissement de la paupière supérieure, la sécrétion muqueuse ou muco-purulente, modérée ou abondante, l'adénopathie suppurée ou non, la fièvre avec frissons irréguliers, le malaise, l'indolence se rencontrent dans les deux affections. Mais, parmi ces symptômes, il en est un certain nombre qui ne présentent pas le même caractère ou n'atteignent pas le même degré de développement dans les deux affections.

La conjonctivite infectieuse est toujours accompagnée d'adénite suppurée ou non des ganglions de la face.

Parinaud a voulu faire de la suppuration des ganglions un caractère essentiel de la conjonctivite infectieuse, car dans ses premières observations la suppuration des ganglions était constante, mais plus tard il a eu l'occasion d'étudier un cas de conjonctivite infectieuse qui était accompagné d'une adénite non suppurée. Les travaux de Despagnet, de Chaillous et d'autres auteurs ont, en effet, montré ensuite que la suppuration des ganglions ne peut pas être considérée comme un symptôme pathognomonique de la conjonctivite de Parinaud, car dans le plus grand nombre de cas publiés depuis, l'adénopathie évoluait vers la résorption; ainsi, d'après Chaillous, sur 20 cas réunis dans son travail, 7 seulement s'accompa-

gnèrent d'adénite suppurée et, d'après Hoor, 12 cas sur 29.

L'adénopathie existe également, même très souvent, dans d'autres formes de conjonctivite et particulièrement dans la tuberculose conjonctivale, mais elle n'y est pas constante, est indolore et n'atteint pas le même degré de développement.

Dans la tuberculose conjonctivale, l'adénopathie, d'après la statistique de Villard, existerait dans 85 pour 100 des cas seulement, la préauriculaire dans 62 pour 100, la rétro- et sous-maxillaire dans 20 pour 100, la cervicale dans 12 pour 100 et la parotidienne dans 4 pour 100 ; l'engorgement simultané de tous les ganglions de la face (du côté de la lésion conjonctivale) dans la tuberculose conjonctivale est excessivement rare. L'adénopathie dans la tuberculose conjonctivale est un symptôme secondaire, l'engorgement ganglionnaire y est quelquefois si minime qu'il faut le rechercher avec beaucoup de soin pour le constater; il domine, au contraire, le tableau clinique dans la conjonctivite de Parinaud.

Un autre symptôme, qui peut aider à discerner cliniquement les deux formes de conjonctivite, c'est l'état de la cornée. Dans la tuberculose conjonctivale, surtout à un degré avancé, la cornée présente des lésions qui peuvent varier d'un léger trouble jusqu'à de véritables granulations, tandis que dans la conjonctivite de Parinaud, l'intégrité de cette membrane est la règle. Sur 47 cas de conjonctivite infectieuse, il n'y en a que trois où il soit question de complications cornéennes. Un de ces trois cas, celui de Rohmer[1], où il s'agit d'un double pannus, doit être accepté avec beaucoup de réserves, car la symptomatologie, l'évolution et la marche clinique, et surtout l'inefficacité d'un traitement prolongé et aussi énergique que varié parlent contre la conjonctivite infectieuse.

Dans les deux autres cas, qui appartiennent à Sans[2] et à Bernheimer[3], il s'agissait, dans le premier, d'une petite infiltration marginale de la cornée, qui n'a laissé aucune trace, et, dans le second, de petites excoriations marginales qui ont

[1] D'après l'analyse du Dr Sulzer, *Annales d'oculistique*, 1894. Le travail de Rohmer ne figure pas dans les comptes rendus du onzième Congrès international des sciences médicales de Rome, 1904.

[2] Sans, *Thèse de Paris*, 1890.

[3] Bernheimer, *Klinische Monatsblätter für Augenheilkunde*, April 1906.

laissé des taies. L'intégrité de la cornée dans la conjonctivite de Parinaud doit donc, jusqu'à nouvel ordre, être considérée comme un symptôme pathognomonique.

Quant à l'unilatéralité de l'affection, elle ne peut pas servir comme symptôme distinctif entre les deux formes de conjonctivite, parce qu'elle n'est pas constante dans la conjonctivite de Parinaud, et, par contre, très fréquente dans la tuberculose conjonctivale. La marche et l'évolution des deux formes de conjonctivite sont très différentes.

La tuberculose conjonctivale a une marche lente, insidieuse, le malade est peu incommodé les premiers temps, la période d'état est lente à s'établir; dans un cas de tuberculose conjonctivale que j'ai publié l'année dernière[1], entre le début de l'affection et la période d'état il s'est écoulé huit mois. L'évolution de la tuberculose conjonctivale est, dans la grande majorité des cas, progressive, elle n'a aucune tendance à évoluer vers la guérison, non seulement quand elle n'est pas soignée, mais, quelquefois, même quand on la traite énergiquement : les cas de Gayet, de Sattler, de Walb en font preuve. La durée de cette affection est longue, elle peut durer des années. La marche de la conjonctivite de Parinaud est rapide et quelquefois tapageuse, souvent accompagnée de troubles généraux, la période d'état s'établit rapidement, son évolution est très favorable, même sans aucun traitement, sa durée ne dépasse guère trois ou quatre mois, le plus souvent les symptômes disparaissent après deux ou trois semaines et il est très rare d'observer des rechutes.

Il ressort de cette rapide analyse des symptômes des deux affections que les caractères essentiels de la conjonctivite de Parinaud sont : l'adénopathie très développée, douloureuse du ganglion pré-auriculaire, et très souvent de tous les ganglions de la face, du côté de la lésion oculaire, l'intégrité de la cornée, la marche rapide et l'évolution favorable. Or, nous trouvons tous ces caractères dans notre cas; en nous appuyant, en outre, sur nos recherches bactériologiques et expérimentales, nous croyons pouvoir affirmer que la conjonctivite de notre malade était bien la conjonctivite de Parinaud.

[1] *Bulletins et Mémoires de la Société française d'Ophtalmologie*, 1906.

REVUE GÉNÉRALE[1]

ANATOMIE ET EMBRYOLOGIE

1) **Monesi** (L.). — Observations d'embryologie et d'anatomie comparée sur les voies lacrymales, surtout chez le lapin (Osservazioni di embriologia e di anatomia comparata sulle vie lacrimali, con speciale riguardo alle vie lacrimali del coniglio) *(Annali di Ottalmologia*, vol. XXXV, fasc. 10-11. p. 868 à 879, avec une planche).

2) **Münch Karl.** — Contribution à l'anatomie du dilatateur de la pupille (Zur Anatomie des Dilatator Pupillæ) *(Zeitsch. für Augenheilk.*, XIII, p. 1)

1) La théorie généralement admise quant au développement embryonnaire des canalicules lacrymaux, est celle de Born : un des canalicules aurait son origine par bourgeonnement secondaire de la lamelle lacrymale, tandis que l'extrémité supérieure de la même lamelle donnerait naissance à l'autre canalicule. Suivant les recherches de *Monesi*, chez le lapin, à une certaine période de la vie embryonnaire, le cordon épithélial représentant la lamelle naso-lacrymale se partage postérieurement en deux cordons, qui se trouvent en rapport avec l'ectoderme. Successivement, les deux cordons épithéliaux se transforment en deux canalicules, mais, tandis que l'inférieur conserve ses rapports avec l'ectoderme externe, le supérieur s'en sépare, venant ainsi à constituer un petit canal borgne, dont le siège est homologue à celui qu'occupe, chez d'autres mammifères, la portion du canalicule supérieur la plus rapprochée du canal lacrymal. A. ANTONELLI.

2) La question s'il existe ou non un dilatateur de la pupille a donné lieu à mainte controverse. Or, les dernières recherches ont prouvé la présence d'un dilatateur composé de cellules épithélio-musculaires; il est pourtant excessivement difficile de les reconnaître sous le microscope. D'un autre côté, il y a deux raisons qui nous obligent d'admettre un muscle dilata-

[1] Les articles dont nous indiquons seulement les titres, sans analyse, ne contiennent rien de nouveau.

teur : d'abord, ce sont les observations physiologiques de Heese sur l'inflence du sympathique sur l'œil, et ensuite c'est la découverte faite au moyen de teinture à l'élastine qui démontre l'absence totale d'éléments élastiques dans l'iris. La dilatation de la pupille ne peut se faire par contraction des vaisseaux de l'iris, car la couche musculaire de la paroi de ces vaisseaux est trop mince. *Münch* a démontré par de récents travaux *(Rev. d'Ophtal.*, 1906, p, 489) que le stroma de l'uvée contient des éléments musculaires; ses recherches histologiques sur le stroma de l'iris lui ont démontré que ce réseau est également un réseau musculaire dont la plupart des fibres ont une direction radiale. Si ces fibres se contractent, il en résulte une action musculaire contraire à celle du sphincter. D'après les assertions de l'auteur, ce stroma musculaire forme le dilatateur de la pupille recherché depuis cinquante ans.

E. REDSLOB.

PHYSIOLOGIE

1) **Leber.** — Humeur aqueuse et immunité (Immunstätsverhältnisse der vorderen Augen-Kammer) *(Arch. f. Ophth.*, LXIV, 413-443, 1906).

2) **Pflüger** (E.). — La sécrétion de l'humeur aqueuse et la quantité de sa production (Zur Lehre von der Bildung des Kammerwassers und seiner quantitativen Verhältnissen) *(Arch. f. Ophth.*, LXIV, 445-477, 1906).

3) **Polack.** — Rôle physiologique du pigment jaune de la macula *(Acad. des sciences*, 26 novembre 1906).

1) Les expériences de Nuttal, Buchner, Matter, Bach et Rymovicz sont toutes concordantes et établissent que l'humeur aqueuse possède un pouvoir bactéricide non douteux, mais ce pouvoir bactéricide est peu intense d'après ces auteurs. Il faut dire qu'ils ont tous procédé avec de l'humeur aqueuse extraite de l'œil et qui ne se renouvelait pas. C'est pourquoi *Leber* a procédé autrement. Il a injecté des cultures de moisissures dans la chambre antérieure de lapins. Il a été suivi dans cette voie par Perls, Lobanow, Koske, Roemer, etc. De ces recherches il résulte que certains corps immunisants qui circulent dans le sang peuvent, dans certaines conditions, passer dans la chambre antérieure, et Wessly a établi que nombre d'excitations de l'œil, telles que les excitations mécaniques, chi-

miques, thermiques, électriques, et, en particulier, les injections sous-conjonctivales avaient le pouvoir de faire augmenter notablement la pénétration des corps immunisants dans la chambre antérieure. Mais toutes ces différentes recherches avaient besoin d'être contrôlées et surtout complétées sur plusieurs points. C'est ce que Leber a fait dans le présent travail entrepris avec la collaboration de Rolle. Ces auteurs ont surtout expérimenté avec le bacille typhique et le vibrion cholérique. Ils arrivent aux mêmes conclusions que leurs prédécesseurs. L. DOR.

2) *Pflüger* a fait de nouvelles recherches sur la filtration de l'humeur aqueuse desquelles il conclut :

1° Chez le chien, la sécrétion de l'humeur aqueuse se produit avec une rapidité de 6 à 8 millimètres cubes par minute ;

2° La filtration augmente dans l'œil vivant lorsque cet œil a été momentanément anémié complètement ;

3° La raison de cette augmentation se trouve dans de petites altérations anatomiques des parois capillaires que provoque l'anémie ;

4° En raison de l'inconstance de la perméabilité des parois capillaires, même dans les recherches entreprises sur le vivant, on doit, *a fortiori*, douter des résultats que l'on obtient de l'œil énucléé ;

5° La ligature bilatérale de la carotide primitive n'est suivie chez le chien que d'une diminution légère de la quantité d'humeur aqueuse sécrétée. L. DOR.

3) *Polack*. On considère avec Helmholtz que si, malgré son chromatisme, l'œil donne des images nettes et achromatiques, c'est grâce à ce qu'il accommode sur le cercle de diffusion commun aux radiations extrêmes de la lumière employée. (En effet, lorsqu'on couvre la moitié de la pupille avec un écran opaque, on voit apparaître des lisérés colorés sur les bords des plages claires.)

Cette théorie ne répond pas à la totalité des faits et ne paraît pas suffisante pour comprendre la formation des images nettes, car le cercle de diffusion commun aux radiations extrêmes de la lumière blanche dépasse de beaucoup celui compatible avec

la vision distincte. Il y a donc lieu d'admettre l'intervention d'un autre facteur.

Il existe heureusement dans notre rétine un pigment jaune localisé, comme on sait, au pôle postérieur de l'œil et doué à l'égard de radiations très réfrangibles d'un pouvoir absorbant nettement démontré.

Grâce à l'absorption dans le pigment maculaire, les effets de la dispersion chromatique de l'œil se trouvent sensiblement réduits et la vision distincte peut être obtenue dans ces conditions par une accommodation sur le cercle de diffusion commun des radiations restantes; ce cercle étant plus petit que celui de Helmholtz. Si cette hypothèse est exacte, l'accommodation moyenne de l'œil devra se faire pour des radiations plus voisines de l'extrémité rouge du spectre que ne l'admet la théorie classique et, en réalité, de nombreuses expériences permettent de vérifier ce fait :

1° Lorsqu'un emmétrope regarde à travers un prisme un point lumineux distant de 5 mètres, il en voit le spectre en forme d'une flèche dont la pointe est dans le rouge et nullement dans le vert moyen, comme le voudrait la théorie de Helmholtz. (Expérience de Wollaston.)

2° Si l'emmétrope regarde à la même distance le même point lumineux à travers un verre bleu de cobalt, il le voit rouge entouré d'un cercle de diffusion bleu. Il ne peut le voir en disque uniformément violet qu'en s'approchant suffisamment ou en mettant devant l'œil une lentille divergente. Et encore faut-il, s'il est jeune, qu'il s'efforce de désaccommoder; autrement, malgré la faible distance, il continuera à voir un point rouge entouré de bleu;

3° Lorsqu'on détermine exactement la réfraction statique d'un œil atropinisé ou non à l'aide de l'optomètre de Badal éclairé par la lumière rouge et que l'on remplace ensuite celle-ci par la lumière blanche, l'œil examiné continue à voir les optotypes avec la même netteté sans qu'on ait besoin de déplacer le tube mobile de l'appareil.

Ces faits paraissent suffisants pour montrer que l'œil accommode pour des radiations voisines de l'extrémité rouge du spectre; aussi :

L'achromatisme de l'œil peut être obtenu par un mécanisme

analogue à celui indiqué par Helmholtz, mais l'existence du pigment jaune, absorbant les radiations très réfrangibles dans la zone où l'acuité visuelle est grande, réduit l'étendue du spectre utilisable et ramène ainsi le cercle de Helmholtz à des dimensions convenables. Le pigment jaune de la macula aurait dans ces idées un rôle essentiel pour l'acuité visuelle.

L'AUTEUR.

ANATOMIE PATHOLOGIQUE

1) **Speciale-Cirincione.** — Recherches spectroscopiques et microchimiques sur la cataracte noire (Ricerche spettroscopiche e microchimiche sulla cataratta nigra) (*Clinica Oculistica*, septembre-octobre 1906).

2) **Calderaro.** — Sur la tuberculose de la sclérotique (Sulla tuberculosi della sclera) (*Clinica Oculistica*, juin, juillet, août 1906).

3) **Koske** (F.). — Des lésions consécutives à l'inoculation, dans la chambre antérieure de l'œil, de bactéries, levures, moisissures, produits bactériens (Welche Veränderungen entstehen nach Einspritzung von Bakterien, Hefen, Schimmelpilzen und Bakteriengiften in die vordere Augenkammer) (*Arb. a. d. Kais. Gesundh.*, t. XXII, f. 2, p. 411, 1905).

1) *Cirincione* apporte une observation de cataracte noire dans laquelle il a cherché par les moyens en son pouvoir à déterminer quelle théorie était la véritable pour l'explication de la couleur noire du cristallin (pigment sanguin, pigment mélanique, pigment uvéal ou autres substances). A un examen superficiel le cristallin semble avoir deux zones, une centrale, sombre et une périphérique plus claire ; l'examen microscopique montra les fibres cristalliniennes assez peu homogènes, granuleuses, commencement de dégénérescence graisseuse vraisemblablement. L'examen chimique après macération dans la soude à 30 pour 100, ou l'acide sulfurique à 10 pour 100, et l'examen microchimique sur coupes ne purent déceler la présence de traces de fer ; donc absence totale de pigment sanguin, la recherche des cristaux d'hémine fut négative et enfin la réaction différentielle de Unna au bleu polychrome pour l'hémosidérine et la mélanine ne mirent en évidence ni l'un ni l'autre de ces pigments dérivés du sang. Au spectroscope il ne fut pas plus possible d'obtenir les bandes d'absorption caractéristiques du sang. La recherche chimique de la mélanine resta négative. Les procédés de dépigmentation

sont impuissants à faire disparaître la couleur brune, il ne s'agit donc pas de pigment irien. La graisse et ses dérivés ne purent être mis en évidence nettement. En somme, surtout des résultats négatifs. C'est une observation de plus à ajouter à celles que l'auteur rapporte succinctement en analysant les différents faits publiés sur le sujet (15 observations publiées, dont quelques-unes concernent plusieurs cas).

G. DUBREUIL.

2) *Calderaro* fait observer que la sclérotique, de par sa constitution anatomique, semblait devoir être indemne au point de vue de localisations tuberculeuses, ou tout au moins peu favorable au développement de la tuberculose endogène. Il existe cependant des cas de localisation tuberculeuse non douteux, scléraux ou épiscléraux. L'auteur en apporte trois nouveaux. Observation I : enfant de sept ans, nodule sur le limbe scléro-cornéen, rose et grisâtre au centre, nombreux vaisseaux tout autour. Ablation chirurgicale, récidive, nouvelle ablation. L'examen microscopique fait croire à la tuberculose, la recherche des bacilles est négative, mais l'inoculation dans la chambre antérieure d'un lapin provoque la mort de celui-ci au soixante-deuxième jour par tuberculose miliaire de l'iris, de la choroïde, du globe oculaire et des méninges. — Observation II : jeune fille dix-sept ans. Père mort de tuberculose pulmonaire. La malade porte à l'œil gauche, à une certaine distance de la cornée, une tumeur, grosse comme un pois, de couleur rose pâle, avec ulcération grisâtre au sommet et fongosités. Un lapin inoculé présente au bout d'un mois de l'iritis tuberculeuse. Traitée au sublimé, au xéroforme et avec des cautérisations, la guérison se produit, lente, et se maintient, — Observation III : assez semblable à la précédente, mais la tumeur ne guérit pas, l'énucléation s'impose. Examen microscopique minutieux de la pièce, recherche des bacilles positive.

Au point de vue clinique, l'auteur distingue trois périodes dans l'évolution de la tuberculose sclérale : 1re période ou épisclérale; petite tumeur arrondie au voisinage du limbe, coloration rose à la périphérie, grise vers le sommet, elle simule les kystes parasitaires sous-conjonctivaux; 2e période ou ulcérative, la tumeur s'accroît, adhère à la conjonctive bulbaire, et

l'ulcère, fongosités roses, grisâtres ou caséeuses. Pas de nodules miliaires, en même temps la néoplasie s'infiltre dans la sclérotique et glisse vers le corps ciliaire ; 3e période ou de régression, la tumeur s'aplatit et le fond de l'ulcère se déterge, la guérison semble la règle dans la tuberculose épisclérale qui affecte la forme solitaire et circonscrite. Le pronostic est donc relativement bénin et l'énucléation n'est en général pas indiquée. G. DUBREUIL.

3) *Koske* montre que des bactéries telles que *B. subtilis, prodigiosus*, *Staphyloc. pyog. aureus*, *B. sui pestifer*, des levures telles que Rosahefe, introduites dans la chambre antérieure de l'œil, y produisent des lésions inflammatoires aboutissant à la fonte purulente. D'autres bactéries limitent leur action inflammatoire à la chambre antérieure en produisant finalement une synéchie ; de ce nombre sont : V. Metchnikovi et B. tuberculoïde Rabinowitsch. Les recherches faites avec les extraits éthérés de cultures montrent que les produits bactériens ne jouent qu'un rôle secondaire irritatif, les troubles principaux sont provoqués par la multiplication microbienne. R.

PATHOLOGIE ET THÉRAPEUTIQUE

OUVRAGES GÉNÉRAUX. — STATISTIQUES

1) **Giraud** (F.). — L'œil diathésique (1 vol. in-18, Maloine, édit. Paris, 1907).

2) **Bossalino.** — Le glaucome primaire et ses suites après l'iridectomie (Il glaucoma primario ed il suo esito dopo l'iridectomia). Grand in-8, 220 pages, A. Valenti, édit., Pisa 1906).

3) **Jackson.** — De la skiascopie et de ses applications pratiques pour l'étude de la réfraction (Skiascopy and its pratical application to the Study of refraction) (4e édit., 28 dessins. Herrick Book and Stationery Co Denver, Col., 1905).

1) Sous ce titre, *Giraud* vient de publier un ouvrage de nature à attirer l'attention des ophtalmologistes et aussi de tous les médecins qui, dans leur pratique journalière, sont appelés à traiter des affections oculaires bénignes ou à donner

les premiers soins au début des maladies plus graves de l'œil et qui réclament ultérieurement l'intervention d'un spécialiste.

Après avoir exposé la séméiologie de la diathèse en général, l'avoir distinguée et séparée de l'infection (syphilis, tuberculose, etc.), l'auteur passe en revue sommairement les différentes théories de l'arthritisme et l'étude des terrains tuberculeux, scrofuleux, cancéreux et il s'étend principalement sur le chapitre de la diathèse arthritique.

L'auteur admet de préférence aux autres la théorie humorale de Gautrelet et se range à celle de la diathèse par hyperacidité et par hypoacidité générales.

Après quoi, faisant œuvre de clinicien original, il passe à l'étude des retentissements de la diathèse sur la pathologie locale du globe oculaire et de ses annexes et s'attache à nous montrer l'intérêt qu'il y a pour le médecin et l'avantage pour son malade à savoir dépister cette diathèse dans ses effets sur les affections de l'œil qu'elle crée de toutes pièces ou complique très fréquemment, et cela souvent à notre insu jusqu'alors.

L'auteur attire l'attention des oculistes principalement sur les rapports de l'arthritisme avec les maladies des yeux et cherche à montrer que, à côté des affections de nature rhumatismale fraîche et avérée qui sont bien connues et traitées de même depuis longtemps, il y a quantité d'autres états subaigus ou chroniques de l'œil dont la source est la diathèse larvée et le traitement par excellence la médication générale et le régime associés au traitement local. H. DOR.

2) L'étude clinique et statistique de *Bossalino* porte sur 275 cas (149 hommes et 126 femmes), résumés dans des tables où se trouvent notés l'âge des malades, les détails, ophtalmoscopiques et autres, ayant servi au diagnostic, le traitement et l'intervention, les suites immédiates, les opérations consécutives, dans quelques cas, et les suites plus ou moins éloignées et définitives. Cette partie, originale, du travail, est précédée de considérations générales sur la classification, l'étiologie, les théories pathogéniques du glaucome primaire, son traitement médical et chirurgical (iridectomie, son mécanisme d'action, opérations proposées pour la remplacer). Parmi les

conclusions que l'auteur formule d'après sa statistique, retenons que l'action élective de l'iridectomie antiglaucomateuse se manifeste par l'abaissement durable de l'hypertonie ; mais l'opération est favorable aussi pour la conservation de l'acuité visuelle centrale, surtout dans le glaucome aigu, et donne de bons résultats assez souvent aussi dans des cas de glaucome simple.

A. ANTONELLI.

MALADIES DE LA CONJONCTIVE, DE LA CORNÉE ET DE LA SCLÉROTIQUE

1) **Kraemer**. — Les pigmentations congénitales de la cornée (Die angeborenen Pigmentierungen des Hornhaut) *(Centralbl. für prakt. Augenheilk.*, février 1906).

2) **Kraemer**. — Contribution à l'étude de la pigmentation congénitale de la cornée (Ein neuer Beitrag zur angeborenen Hornhautpigmentierung *(Centralblatt für prakt. Augenheilkunde*, mai 1906).

3) **Kipp** (C.-J.). — Conjonctivite due à l'euphthalmine (Euphthalmine conjunctivitis) *(Ophthalmology*, janvier 1906).

4) **Randall** (B.-A.). — Kératite dentritique (Dendritic keratitis) *(Report of Section on ophthalmology, College of Physicians of Philadelphia*, février 1906).

5) **Painblan**. — Kérato-conjonctivite phlycténulaire *(Echo méd. du Nord*, 23 avril 1906).

6) **Roure**. — Conjonctivite de Parinaud *(Bulletin de la Soc. méd. chirurgic. de la Drôme*, p. 122, 1906).

7) **Isola**. — Conjonctivite de Parinaud (Conjuntivitis de Parinaud) *(Arch. de Oftalm. hisp.-americ.*, mars 1906).

8) **Von Lint**. — Un cas de catarrhe printanier *(Soc. méd. chirurg. du Brabant*, 29 mai 1906).

9) **De Berardinis** (Naples). — L'ulcus rodens de la cornée, traité par l'hétéroplastie de tissu cornéen du lapin (L'ulcera rodente della cornea curata mediante la eteroplastia di tessuto corneale di coniglio) *(Annali di Ottalmologia*, vol. XXXV, fasc. 10-11, p. 835 à 842, 1906).

10) **Tooke** (F.-T.). — Conjonctivite de Morax-Axenfeld (Morax-Axenfeld Conjunctivitis *(Ophth. Record.*, mai 1906).

11) **Duane** (A.) et **Hastings** (T.-W.). — Bactériologie des conjonctivites aiguës (Bacteriological types of acute conjonctivitis) *(New-York med. journ.*, 21 mai 1906).

12) **Vandergrift** (Geo.-W.). — Aspects cliniques du trachome (Clinical aspects of trachoma) *(Merck's archives*, juin 1906).

13) **Wicherkiewicz**. — Remarques sur le kératocone primaire (Einiges über den primæren Hornhautkegel) *(Zeitsch. f. Augenheilk.*, XIII, p. 93).

14) **Koll**. — Un cas de coloration de la cornée par l'acide chromique (Ein Fall von Braunfærbung der Hornhaut durch Chrom) *(Zeitsch. f. Augenheilk.*, XIII, p. 220).

15) **Painblan**. Corps étranger métallique logé dans le cul-de-sac conjonctival inférieur après avoir traversé la paupière *(Soc. centr. du Nord*, 23 mars 1906).

1) *Kraemer* a observé chez un Allemand blond une pigmentation de la cornée et passe en revue la littérature parue sur la pigmentation congénitale de la cornée. Il rappelle l'obser-

vation de Krukenberg, qui admet que, à l'époque où la membrane pupillaire est contiguë à la cornée, du pigment fuse dans la cornée. On ne peut jamais dire avec certitude si ces pigmentations, soi-disant congénitales, ne sont pas acquises plus tard, par une migration de pigment, par une raison quelconque. Les cellules de l'endothélium ont, d'après V. Hippel, des propriétés phagocytaires; c'est-à-dire peuvent s'incorporer du pigment dissous de l'iris ou du corps ciliaire.

E. REDSLOB.

2) *Kraemer* a observé chez une vieille dame âgée, une mélanose des couches profondes des deux cornées. C'est le type décrit par Krukenberg, qu'il explique par le fait que pendant une certaine époque de la vie intra-utérine la membrane pupillaire s'adresse directement à la face postérieure de la cornée. Le pigment de la membrane papillaire a donc l'occasion de pénétrer dans la cornée si les rapports sont plus intimes que normalement ou que la membrane pupillaire tarde à disparaître. E. REDSLOB.

3) *Kipp* a observé une conjonctivite chez un homme, âgé de trente-sept ans, après instillations d'euphthalmine. La solution employée était de 4 pour 100; le malade avait fait deux instillations par jour, une le matin, l'autre le soir, durant cinq semaines. A ce moment, conjonctive rouge et œdématiée, couverte de larges pellicules. Œdème des paupières, les cils sont recouverts par la sécrétion. Ces mêmes phénomènes se sont reproduits chez le malade, avec la même solution. Cette solution était pourtant aseptique. Le malade guérit après instillations de sulfate de zinc, et après avoir abandonné l'euphthalmine. COBURN.

4) *Randall* rapporte un cas typique grave de kératite dendritique accompagnée d'épisclérite et de rhumatisme. Le malade fut guéri par l'emploi combiné de la dionine et de la quinine. COBURN.

9) Dans un cas d'ulcus rodens typique, consécutif à un traumatisme (escarbille de charbon dans le limbe et bord

cornéen) chez une femme de vingt-six ans, autrement saine. *De Berardinis*, ayant en vain essayé les topiques, les cautérisations, les injections sous-conjonctivales, etc., se décida à exciser à plat, avec un couteau linéaire très mince, une certaine épaisseur de la cornée sur la zone périphérique intéressée, et à y greffer un lambeau de cornée de lapin, tenu en place par glissement au-dessous de la conjonctive du limbe, décollée au préalable. Pansement binoculaire. Au bout de quatre jours le lambeau se montrait adhérent, mais un peu tuméfié. Après quelques semaines (pansement renouvelé tous les trois jours) le lambeau présentait une surface normale, lisse, polie et de teinte grisâtre, l'injection conjonctivale était presque nulle, l'acuité normale. L'examen bactériologique (ensemencement dans l'agar et le bouillon, au début du processus ulcéreux) avait montré un bacille disposé en tétragone, capable de provoquer dans l'œil du lapin une infiltration cornéenne nette, mais à allure torpide. A. ANTONELLI.

10) *Tooke* fait une étude complète de la conjonctivite à diplobacille. La conjonctive palpébrale est plus fréquemment atteinte, la peau est érythémateuse, les angles sont surtout légèrement ulcérés. Les cas aigus sont généralement communs. L'ulcère de la cornée complique rarement cette conjonctivite, on peut l'observer cependant et en même temps que de l'iritis et de l'hypopyon; d'aspect arrondi, il n'a pas tendance à s'accroître et ne guérit pas facilement. Bactériologiquement le germe est un diplobacille deux fois plus long que large, et à extrémités arrondies. Il est douteux qu'il ait une capsule. Le bacille ne vit que sur du sérum, ou du sérum-agar. Il est décoloré par la méthode de Gram, on peut le confondre facilement avec le pneumo-bacille de Friedländer, le bacille de l'ozène, le bacille liquéfiant de Petit; toutefois les deux premiers vivent sur les autres milieux et présentent une capsule très nette. On peut se demander si le bacille de Petit et celui de Morax-Axenfeld ne sont point identiques. Les collyres à base de zinc sont spécifiques pour ce bacille. On l'a trouvé dans toutes les formes de conjonctivites, quatorze fois, non compris le trachome. COBURN.

11) *Duane* et *Hastings* ont étudié 132 cas de conjonctivites aiguës, spécialement au point de vue de la relation qui peut exister entre l'agent spécifique et les symptômes oculaires. Voici leurs conclusions : il n'y a pas une conjonctivite spéciale d'après chaque germe pathogène. L'aspect clinique d'une conjonctivite ne peut donc faire penser à tel ou tel microorganisme. Il est certain cependant que le gonocoque, le bacille de Löffler, le streptocoque, produisent une grande réaction, que les autres bactéries agissent moins intensivement. Les conjonctivites à pseudo-membranes peuvent être produites par un grand nombre de microorganismes. Les pseudo-membranes ne sont point nécessairement accompagnées de conjonctivites graves. Dans le trachome, spécialement à la période d'exacerbation, une quantité de microorganismes existent, ces microorganismes ne sont pas la cause du trachome, mais produisent une conjonctivite aiguë intercurrente avec sécrétion. Ces microorganismes non seulement servent à la contagion et à la transmission de la conjonctivite aiguë, mais aussi du trachome lui-même. Le staphylocoque blanc, et surtout le doré, sont les moins pathogènes, mais prédisposent aux lésions cornéennes. Les associations microbiennes sont généralement moins dangereuses au point de vue de la réaction conjonctivale, qu'un agent infectieux seul. COBURN.

12) Rien de nouveau dans le travail de *Vandergrift*, sinon que l'auteur emploie le bichlorure de mercure à 1/500, appliqué au moyen d'un tampon, comme traitement. COBURN.

13) Les causes provoquant le kératocône primaire sont doubles d'après *Wicherkiewicz :* d'abord il s'agit généralement d'une hypertension de l'œil et en second lieu d'un amincissement du centre de la cornée à la suite de troubles trophiques.

Un traumatisme peut jouer un rôle dans la genèse du kératocône : il ne faut pourtant pas lui attribuer trop d'importance. L'opacité de la pointe du cône doit être provoquée par un trouble trophique, par l'augmentation de la pression intraoculaire combinée avec un déplacement des tissus. Quelquefois on peut remarquer une sorte de mouvement pulsatoire de la

pointe du cône. Ce phénomène s'explique d'après Wagenmann par le fait qu'il se produit une pulsation là où une ouverture mène dans une cavité formée par des parois rigides contenant des tissus richement vascularisés ou bien des liquides. L'ouverture représente la chambre antérieure qui se prolonge jusque dans le cône, la cavité est la cavité oculaire.

Le kératocône primaire peut être unilatéral, mais c'est une rareté.

Comme thérapeutique l'auteur préconise l'emploi du cautère sans perforation du cône. E. REDSLOB

14) Un ouvrier qui travaillait dans une fabrique de velours teint à l'acide chromique vint consulter *Koll* pour un ulcère de la cornée gauche. Les bords de l'ulcère étaient brunâtres, une zone de la couche superficielle de la cornée des deux yeux correspondant à la fente palpébrale était également colorée, mais d'un brun plus intense. La conjonctive était normale. L'examen chimique révéla la présence d'acide chromique dans les opacités cornéennes. E. REDSLOB.

MALADIES DE L'IRIS, DE LA CHOROÏDE ET DU CORPS CILIAIRE GLAUCOME, AFFECTIONS SYMPATHIQUES.

1) **Sherer** (G. W.). — Ruptures multiples de la choroïde (Multiple rupture of the choroïd) (*American Medicine*, juin 1906).

2) **Posey** (W.-C.). — Amélioration par l'iridotomie des yeux aveugles, par irido-cyclite et cataracte secondaire (Unusual success from iridotomy in eyes practically blind from irido-cyclitis and complicated cataract) (*Sect. of Ophth. College of Physicians*, Philadelphie, avril 1906).

3) **Gilbert** (W.). — Deux cas d'anomalies congénitales rares de l'iris (Zwei Fälle seltener congenitaler Irisanomalien) (*Zeitsch. f. Augenheilk.*, XIII, p. 144).

4) **Ziegler** (S.-L.). — Iridotomie en forme de V. (V shaped iridotomy) (*Sect. of Ophth., College of Physicians*, Philadelphie, avril 1906)

1) Le malade de *Sherer*, à la suite d'un traumatisme et après la disparition de l'œdème, présentait à l'examen ophtalmoscopique quatre ruptures concentriques de la choroïde dans le plan horizontal et dont la concavité correspondait à celle de la papille. COBURN.

2) *Posey* a opéré une femme, qui avait une occlusion des pupilles et des cataractes secondaires à la suite d'une irido-cyclite grave. Après l'extraction des deux cristallins, il divisa l'iris au moyen des ciseaux de de Wecker, au niveau de l'axe où se faisait la plus grande traction. L'incision doit être large, on combattra les réactions inflammatoires par des applications de glace, par l'acide borique et l'atropine; en même temps qu'on donnera le salicylate de soude à l'intérieur.

COBURN.

3) Il s'agit dans le travail de *Gilbert* d'un cas d'iridérémie partielle unilatérale et d'un cas d'échancrures multiples du bord pupillaire de l'iris. E. REDSLOB.

4) *Ziegler* fait l'historique et montre combien les opinions diffèrent en ce qui concerne l'iridotomie en forme de V; les uns employant et préférant les ciseaux, les autres les couteaux. Les couteaux ont des avantages, mais ne peuvent être employés dans tous les cas, à cause de l'épaisseur des membranes. L'auteur préfère au modèle courant une modification du couteau de Hay et fait une incision en forme de V. La ponction et la contre-ponction de la cornée doivent être faites le plus en dehors possible. Cette opération réussit dans 90 pour 100 des cas. COBURN.

MALADIES DE LA RÉTINE, DU NERF OPTIQUE ET DES CENTRES NERVEUX (AMBLYOPIE ET AMAUROSE, DYSCHROMATOPSIE)

1) **Best.** — Sur une affection héréditaire de la macula (Uber eine hereditäre (Macula-affection. Beitrag zur Vererbungslehre) *(Zeitsch. f. Augenheilk.*, XIII, p. 144).

2) **Shoemaker** (W.-E.). — Chorio-rétinite scléreuse et luxation spontanée du cristallin (Chorio-retinal sclerosis, with spontaneous dislocation of the lenses) *(Section of Ophth., College of Physicians*, Philadelphie, avril 1906*)*.

3) **Anglade** et **Aubaret**. — Gliome de la rétine. Exentération sous-conjonctivale de l'orbite. Guérison après deux ans et demi *(Soc. de méd. et chir. de Bordeaux*, 19 octobre 1906).

4) **Seitz** (F.-B.). — Amaurose fonctionnelle, hystérique, psychique ou urémique (Functional, hysteric, psychic or uremic Amaurosis) *(Hom. Eye, Ear. and Throat Journ.*, mai 1906).

5) **Hotz** (I.-C.). — Un cas d'amaurose par l'antipyrine (A case of antipyrine Amaurosis) *(Arch. of Ophthal.*, mars et mai 1906).

6) **Cramer Ehrenfried.** — Décollement tardif de la rétine après traumatisme (Traumat. Spätablösung der Netzhaut) *(Zeitsch. f. Augenheilk.*, XIII, p. 31).

7) **Sisson** (E.-O.). — Gliome de la rétine (Glioma of the retina) *(Ophthalmic Record*, avril 1906).

1) *Best* a observé depuis huit ans huit cas d'anomalies de la macula dans la même famille, famille nombreuse dont la plupart des membres étaient atteints d'autres malformations de l'œil.

Cette anomalie de la macula formait un foyer rougeâtre, aux contours nets, dans d'autres cas un foyer ressemblant à un foyer de choroïdite centrale simple, entouré parfois de stries blanches de fibres médullaires de la rétine.

Le foyer siégeait chaque fois exactement à la même placé, en dessous du point de fixation, témoignage frappant de la ténacité dans la question de l'hérédité. Il n'y avait pas un seul cas de mariage consanguin dans la famille, la syphilis était exclue. Toutes ces anomalies étaient congénitales.

Comment faut-il s'expliquer l'origine de cette anomalie? Il y a trois possibilités : 1) Il y a corrélation avec la fissure embryonale de l'œil; mais sa localisation ne correspond pas avec celle de la macula pendant le développement de l'œil. 2) Il s'agirait d'une inflammation intra-utérine : mais elle ne se localiserait pas chaque fois à la même place. 3) C'est un arrêt dans le développement; c'est là le seul mode admissible.

E. REDSLOB.

2) Le malade de *Shoemaker* présentait de la sclérose de la rétine de la choroïde, du nerf optique et du cristallin avec son ligament suspenseur. Les vaisseaux étaient filiformes. Le terme de dégénérescence pigmentaire ou d'atrophie de la rétine est préférable à celui de rétinite pigmentaire; il est fort probable que la choroïde joue ici le premier rôle dans la production des lésions.

COBURN.

3) *Anglade* et *Aubaret* présentent une malade opérée il y a plus de deux ans et demi pour un gliome de la rétine. L'intervention consista en une exentération sous-conjonctivale de l'orbite. La guérison, qui se fit sans incident, a permis une

prothèse très satisfaisante. Ils montrent aussi des préparations histologiques obtenues par la méthode qu'Anglade a recommandée pour la coloration des tissus névrogliques. Ces pièces démontrent que le cas présenté réalise un type de neurogliome, dont la forme rappelle celle d'une tumeur papillaire bourgeonnante. Les fibrilles névrogliques n'existent que dans les parties les plus anciennes du néoplasme ; les plus jeunes sont constituées par des amas nucléaires. Les fibrilles n'y sont pas encore développées. R.

4) La malade de *Seitz*, une femme âgée de vingt ans, devint subitement aveugle. Rien au fond d'œil. Pupilles réagissant faiblement à la lumière. Rien ailleurs. Injections hypodermiques de strychnine ; au bout de cinq jours, retour de la vision normale, guérison au bout d'une semaine. COBURN.

5) Le malade de *Hotz*, atteint de névralgie de la face et des yeux, prit, dans l'espace de quarante huit heures, 26 cachets de 32 centigrammes d'antipyrine chaque, soit 8 grammes 32 centigrammes. A ce moment, baisse de la vision, au bout de quarante-huit heures, le malade ne distingue que les doigts, dans la périphérie du champ visuel. Amélioration et guérison complète. Comme le malade est un grand fumeur, qu'il prenait aussi de la quinine et du salicylate, on ne peut mettre l'amaurose sur le compte de l'antipyrine seule. Hotz fait remarquer qu'on ne connaît que trois cas semblables au sien.

COBURN.

6) Cinq semaines après un coup de fléau contre le rebord inférieur de l'orbite gauche le malade de *Cramer* remarquait une baisse sensible de la vision de l'œil gauche, il s'en suivit bientôt une cécité complète. Cramer découvrit un décollement étendu de la partie temporale de la rétine. Malgré l'intervalle de tant de semaines écoulées entre le coup et l'apparition du décollement, l'auteur croit qu'il faut pourtant rendre responsable l'accident décrit plus haut. Le coup aura provoqué une légère déchirure de la rétine par laquelle une humeur séreuse provenant du corps vitré se sera lentement échappée pour s'infiltrer sous la membrane nerveuse. E. RHDSLOB.

7) *Sisson* rapporte un cas de gliome observé chez un garçon âgé de six ans et fait une revue générale des cas publiés. Enucléation. Aucune récidive au bout d'un an. Il rapporte aussi neuf autres cas de gliomes observés par d'autres auteurs dont trois en détail.

COBURN.

MALADIES DU CRISTALLIN ET DU CORPS VITRÉ.

1) **Kuhnt** (H.). — Sur l'extraction de la cataracte dans des cas de rétrécissements notables du sac conjonctival (Ueber Star-Extraction bei wesentlich eingeengtem Bindehautsacke) *(Zeitsch. f. Augenheilk.*, XIII, p. 103).

2) **Knapp** (H.). — De l'étiologie de la cataracte lamellaire (On the etiology of lamellar cataract) *(Arch. of Ophth.*, mars et mai 1906).

3) **Shoemaker** (T.-W.). — Persistance de l'artère hyaloïde dans les deux yeux (Persistant hyaloid artery in both eyes) *(Section of ophthalm., College of Physicians*, Philadelphia, avril 1906).

4) **Seaman** (G.-E.). — Cristaux de cholestérine dans le vitré et atrophie optique (Cholesterine crystals in the vitreous, with optic atrophy) *(Ophth. Record*, avril 1906).

5) **Lundberg**. — Les opérations de cataractes exécutées de 1898 à 1903 à l'Hôpital des Séraphins à Stockholm (Om Starroperationer, i anslutning till under aren 1898-1903 opererade fall vid Serafim lasarettets Oegonklinik *(Hygiène*, p. 1133-1166, nov. 1906).

1) Le rétrécissement du sac conjonctival se trouve dans le trachome. Le rétrécissement augmente singulièrement les difficultés de l'opération en empêchant d'écarter suffisamment les paupières. Or *Kuhnt* a trouvé un moyen d'opérer qu'il vante beaucoup dans ces cas-là : il fait la section de haut en bas avec lambeau conjonctival à la base inférieure de la plaie. L'iridectomie est généralement pratiquée en bas et le cristallin extrait en bas et en dehors de la bride.

Malgré ses avantages cette section sous-conjonctivale présente quelques inconvénients : elle est plus difficile que l'autre, et souvent il se produit de fortes hémorragies, très gênantes. Kuhnt pourtant recommande cette section dans tous les cas d'exophtalmies, d'énophtalmies, de nystagmus, de catarrhes chroniques, enfin là où les malades sont incapables de diriger leurs yeux en bas. Pour éviter le prolapsus de l'iris Kuhnt aime à pratiquer la dialyse périphérique de l'iris.

REDSLOB.

2) *Knapp* rapporte un cas de cataracte lamellaire, et pense expliquer au moins en partie l'étiologie de cette affection. Un enfant à l'âge de sept mois, eut des convulsions, dues probablement à une inflammation de l'épendyme des ventricules. A ce moment le cristallin est transparent, mais on note une neuro-rétinite et une uvéite séreuse. A la suite, décoloration du nerf optique du côté temporal, trouble du cristallin, opacités à la périphérie, puis cataracte lamellaire. Il est clair que là, la cataracte zonulaire est produite par des troubles de la nutrition. COBURN.

3) *Shœmaker* a observé chez un de ses malades la persistance de l'artère hyaloïde dans les deux yeux. Dans l'un, l'aspect était celui qu'on observe ordinairement, un filament inséré à la papille, l'autre libre dans le vitré. Dans l'autre œil, l'extrémité neurale de l'artère ainsi que ses ramifications ont entièrement disparu, de telle façon qu'on ne voyait que de très fins filaments à la face postérieure du cristallin, adhérents aux procès ciliaires d'une part, et d'autre part, à un filament de l'artère hyaloïde, libre dans le vitré. Pas d'opacification de la capsule postérieure du cristallin. COBURN.

4) *Seaman* a trouvé des cristaux de cholestérine dans le vitré d'un homme âgé de cinquante-cinq ans et qui avait aussi des deux côtés une atrophie du nerf optique. Les cristaux de cholestérine n'existaient que d'un côté seulement. Le malade a perdu la vision graduellement, mais ne s'est point aperçu des opacités du vitré. COBURN.

5) *Lundberg* publie les résultats de 400 extractions, 337 extractions simples, 63 compliquées, opérées en cinq ans, par le professeur Widmark, à la clinique ophtalmologique de Stockholm. Il sépare les cataractes mûres et les non mûres. Voici les résultats pour la vision :

	Cataractes non compliquées		Extractions simples		Extractions combinées	
Vision	Cat. mûres	Non mûres	Cat. mûres	Non mûres	Cat. mûres	Non mûres
1	8	5	8	4	»	1
0,9	1	5	1	3	»	2
0,8	8	2	4	»	4	2
0,7	5	13	4	7	1	6
0,6	11	16	6	7	5	9
0,5	15	26	11	17	4	9
0,4	22	53	14	31	8	22
0,3	27	38	14	22	13	16
0,2	17	34	7	12	10	22
0,1	9	8	5	5	4	3
< 0,1	1	5	»	4	2	1
Quantitative	1	5	1	3	1	2
TOTAL	127	210	75	115 (190)	52	95 (147)

Il résulte de ces chiffres que l'acuité visuelle a été un peu meilleure après l'extraction simple et également un peu meilleure pour les cataractes mûres que pour les non mûres.

Les résultats dans les cataractes compliquées sont les suivants :

Vision	Cat. mûres	Non mûres
0,7	»	2
0,3	3	6
0,2	5	14
0,1	5	8
< 0,1	5	13 (5 + 13 = 18 = 28,6 % mauvais résultats).
Quantitative	2	» = 3,2 % perte de la vue.)
	20	43

Résultats totaux et complications :

	Extractions simples	Extractions combinées
Bons résultats. . .	97,9 pour 100	98,66 pour 100
Perte de la vue . .	2,1 —	1,34 —
Issue du vitré. . .	1,05 —	1,34 —
Adhérence de l'iris .	4,2 —	7,06 —
Prolapsus de l'iris .	3,6 —	0,71 —
Iritis.	7,8 —	9,09 —
Glaucome second. .	2,6 —	» —
Infection de la plaie.	2,6 —	0,71 —

Nous ferons toutefois observer que les cas où la vision fut = 0,1 sont comptés par Lundberg dans les bons résultats. C'est nous qui les avons relevés comme mauvais. H. DOR.

MALADIES DE LA RÉFRACTION, DE L'ACCOMMODATION ET DES MUSCLES DE L'ŒIL

1) **Loeser.** — Paralysie des muscles de l'œil après l'anesthésie lombaire *(Soc. d'ophtalmologie de Berlin*, 15 février 1906).

2) **Gleichen.** — Encore une fois ma théorie de la skiaskopie (Noch einmal meine Skiaskopie-Theorie) *(Zeitsch. f. Augenheilk.*, XII, p. 653).

3) **Oliver** (A.). — Court exposé du rapport entre les champs binoculaires de la vision des couleurs et les champs combinés de l'astigmie (A brief summation of the interrelationship of binocular fields of vision and combined arens of astigmie) *(Annals of Ophthalmology*, janvier 1906).

4) **Landow.** — Un cas de paralysie des deux droits externes, accompagnée de douleurs violentes et prolongées de la tête et de la nuque après anesthésie rachidienne (Ein Fall van doppelseitiger Abduzenslähmung, etc... nach Rückenmarksanästhesie) *(Münch. med. Woch.*, n. 30, p. 1464, 1906).

5) **Apert** et **Duboso.** — Nystagmus familial *(Soc. de pédiatrie*, 16 octobre 1906).

1) *Loeser.* Un homme de quarante-cinq ans, à qui on a fait une injection de 25 milligrammes de cocaïne dans le canal rachidien, se plaint de voir double la première fois qu'il quitte le lit après l'anesthésie, au bout de cinq jours. Il s'agissait d'une paralysie du grand oblique. Chez un autre sujet, âgé aussi de quarante-cinq ans, il se produisit, après une injection de 5 centigrammes de stovaïne, une paralysie du moteur oculaire externe gauche. G. D.

4) Depuis quelque temps, on a publié quelques cas de paralysie des muscles oculaires après l'anesthésie rachidienne. Dans la première observation d'Adam *(Münch. med. Woch.*, n° 8, 1906), il s'agissait de paralysie du droit externe de l'œil gauche ; dans les trois autres cas (Loeser, *Med. Klinik*, n° 10, 1906, et Boeder, *Münch. med. Woch.*, n° 23, 1906), il s'agissait deux fois du droit externe et une fois du grand oblique. Dans trois cas on s'était servi de stovaïne, dans le quatrième de novocaïne. *Landow* a fait usage préventivement d'injection sous-cutanée de scopolamine et morphine et, pour l'anesthésie lombaire, de la solution à 5 pour 100 de novocaïne et suprarénine de la fabrique de Höchst ; une seconde injection de 1 centimètre cube fut nécessaire, et, comme l'anesthésie n'était pas encore assez complète, il dut employer du chloroforme.

La narcose fut appliquée pour une opération de fistule rectale avec hémorroïdes. La diplopie apparut le septième jour et était due à une paralysie des deux droits externes ; elle apparut non seulement pour la distance, mais jusqu'à quelques centimètres des yeux, de telle sorte que même la lecture était impossible. En même temps, le malade ressentit de vives douleurs qui, partant de l'émergence des nerfs sus-orbitaires, passaient sur les tempes et la nuque jusqu'aux épaules ; ces douleurs très violentes durèrent pendant quatre semaines et le malade ne trouvait un peu de repos que lorsqu'il était couché à plat sur le dos et la tête renversée sans oreiller. De tous les calmants employés, le pyramidon fut celui qui eut le plus d'effet. Après la quatrième semaine, les douleurs et la diplopie diminuèrent graduellement et l'on pouvait espérer une guérison complète. H. DOR.

5) *Apert* et *Dubosc* présentent une mère et cinq de ses enfants, quatre filles et un garçon, atteints de nystagmus familial. Cinq autres enfants (garçons) sont restés indemnes, mais trois de ces derniers sont morts dans les premiers mois. Ce nystagmus se rattache au type décrit par Lenoble et Aubineau comme une myoclonie des muscles de l'œil, et désigné par eux, pour cette raison, sous le nom de « nystagmus myoclonie ». L'affection ne s'est montrée chez les enfants atteints que dans le courant des deux premières années, et à l'occasion d'une maladie aiguë : c'est ainsi que, chez le plus jeune, on en a constaté l'apparition quelques jours après le début d'une bronchopneumonie. Quelques-uns de ces enfants présentent, en même temps que leur nystagmus, de l'exagération des réflexes rotuliens, surtout à droite ; chez aucun d'eux les présentateurs n'ont noté les tremblements de la tête et des membres, ni les trémulations fibrillaires, ni les secousses électriques mentionnées dans les observations de Lenoble et Aubineau. Ceux-ci considèrent l'affection comme particulière à la race bretonne, car c'est en Bretagne qu'ils ont recueilli toutes leurs observations. L'observation de Apert et Dubosc confirme cette opinion, car la mère des cinq enfants dont il est ici question est d'origine bretonne également.

R.

MALADIES DU GLOBE DE L'ŒIL
(BLESSURES, CORPS ÉTRANGERS, PARASITES)

1) **Baker** (A.-R.). — Emploi de l'électro-aimant et des rayons X pour enlever les corps étrangers de l'œil (Use of the electromagnet and X rays in removing foreign bodies from the eye) *(Ophthalmic Record*, juin 1906).

2) **Kreuzberg**. — Quelques observations de blessures de l'œil par des éclats de fer (Einige Beobachtungen bei Eisensplitterverletzungen des Auges) *(Centralblatt für prakt. Augenheilk.*, juin 1906).

3) **Ranly** (J.). — Extractions suivies de succès, de corps étrangers, par un aimant, axe des pôles flexibles et libres (Successful extraction of foreign body in the eye by means of the giant magnet with flexible and adjustable poles) *(Lancet clinic.*, mars 1906).

4) **Guende** — Sur un cas de panophtalmie de cause endogène *(Marseille médical*, 1er août 1906).

5) **Joseph.** — Corps étrangers superficiels de l'œil *(Presse méd.*, octobre 1906).

1) *Baker* rapporte vingt-trois cas de blessures de l'œil où l'électro-aimant et les rayons X furent employés. Il n'est pas utile d'employer l'aimant avant que la présence et la localisation du corps étranger soient bien déterminées par l'examen aux rayons X. Les grands et les petits aimants ont tous leur utilité. Le sidéroscope n'a pas de valeur pratique. Baker pense que souvent la statistique donne des conclusions erronées ; il admet que 50 pour 100 des malades auront une vision utilisable et 25 pour 100 un œil esthétique. COBURN.

3) *Ranly* a fait construire un aimant sur le modèle de celui de Haab, avec quelques modifications. Les pôles peuvent varier de direction. La pointe peut être enlevée et remplacée par une tige flexible qu'on peut mouvoir, à l'aide d'une poignée, dans toutes les directions ; on peut aussi ajuster à l'aimant des pointes diverses. Une petite lampe, qu'on attache au front, sert à montrer l'intensité du courant. L'aimant est construit en quatre sections. Chacune d'elles est réglée par un commutateur; cela permet l'emploi d'une ou de plusieurs des parties de l'aimant, suivant la nécessité du cas. L'aimant construit de la sorte n'atteint guère plus de 42 degrés Fahrenheit de chaleur, en plus de la température ambiante. La polarité de l'aimant peut être changée par un système d'aiguille ; deux rhéostats indiquent et règlent le courant. On fit trois extractions heureuses avec cet aimant, dont une d'un morceau d'acier de 64 milligrammes. COBURN.

4) *Guende* rapporte l'histoire d'une femme de cinquante ans qui, au cours d'une bronchopneumonie, présenta un phlegmon de l'œil avec phénomènes de début dans le vitré et cornée intacte. Il s'agit d'une ophtalmie métastatique ; les éléments pyogènes rencontrés dans l'œil (pneumocoques et surtout staphylocoques et streptocoques) se sont développés dans le poumon, se sont diffusés dans le courant circulatoire et sont venus se déposer dans la rétine ou la choroïde en premier lieu. Cause de gravité du pronostic. E. R.

MALADIES DES PAUPIÈRES, DE L'APPAREIL LACRYMAL ET DE L'ORBITE

1) **Bednarski**. — Sur les kystes de la paupière inférieure et de l'orbite provenant du globe oculaire embryonnaire (en polonais) *(Postemp Okulistyczny*, n° 10, 1905).

2) **Boyle** (C. C.). — Périthéliome de l'orbite (Perithelioma of the orbit) *(Homoeopathic Eye, Ear and Throat Jour.*, mai 1906).

3) **Le Roux**. — Guérison de l'épithélioma cutané des paupières par le thermocautère *(Année méd. de Caen*, n° 4, 1906).

4) **Hinsilberg**. — Un cas rare de traumatisme de l'orbite (Eine seltene Orbital-Verletzung) *(Centralbl. für prakt. Augenheilk.*, avril 1906).

5) **Goldzieher** (Max). — Description d'un cas de sarcome de la glande lacrymale accompagnée de quelques observations sur l'autophagisme (Ein Fall von Traenendrüsensarkom, nebst einigen Bemerkungen über Autophagismus) *(Centralbl. für prakt. Augenheilk.*, mars 1906).

6) **Wagner**. — Hémorragies récidivantes dans l'orbite à la suite de manque de coagulation du sang (Rezidivirende Blutung in die Orbita in Folge von mangelhafte Gerinnungsfähigkeit des Blutes) *(Centralblatt für prakt. Augenheilk.*, février 1906).

7) **Seeligsohn**. — Un cas de tumeurs pseudoleucémiques de l'orbite (Ein Fall von pseudoleukaemischen Orbitaltumoren) *(Centralblatt für prakt. Augenheilk.*, juin 1906).

8) **George** (E.-J.). — Dacryocystite (Blenorrhoea of the lachrymal sac) *(Homeopathic Eye, Ear and Throat journ.*, avril 1906).

9) **Caillaud**. — Fistule congénitale du sac lacrymal *(Archives d'ophtalmologie*, p. 167, mars 1906).

10) **Gendron**. — L'ablation du sac lacrymal. Technique. Résultats *(Ophtalmologie provinciale*, p. 174, février 1906).

11) **Lacaussade**. — Contribution à l'étude de l'épithélioma des paupières *(Ophtalmologie provinciale*, p. 196, mars 1906).

12) **Trousseau** (A.). — Les épithéliomas des paupières. Opération ou radiothérapie? *(Annales d'oculistique*, p. 60, janvier 1906).

13) **Caboche**. — Deux cas de tuberculose naso-lacrymale *(Soc. franç. d'otologie, de laryng. et de rhin.*, 17 mai 1906).

14) **Lafon**. — Epithélioma développé sur un lambeau de paupière cicatrisé en position vicieuse *(Soc. d'Anat. et de Phys. de Bordeaux*, 28 janvier 1906).

15) **Doret**. — Tumeur de l'orbite *(Soc. méd. de Genève*, 25 octobre 1906).

16) **Neumayer**. — Sondage du canal lacrymo-nasal, avec démonstration *(Monats. für Ohrenheilkunde*, n° 11, 1905).

1) La question des kystes orbitaires d'origine embryonnaire n'est pas encore définitivement résolue. Les auteurs ne sont pas d'accord sur le point de départ de ces kystes. Les uns supposent qu'ils sont un produit de la vésicule embryonnaire primitive de l'œil et invoquent pour soutenir cette hypothèse la disposition inverse des couches rétiniennes. Les autres cherchent l'origine des kystes orbitaires congénitaux dans la vésicule embryonnaire secondaire, en affirmant que l'inversion de couches rétiniennes n'est pas suffisamment prouvée. En outre, nous sommes loin de savoir à quelle époque de la vie fœtale les kystes orbitaires prennent naissance. La plupart des auteurs voient une relation directe entre la formation de ces kystes et la persistance de la fente embryonnaire du globe oculaire. On sait que dans l'évolution normale cette fissure se soude entre la sixième et septième semaine de la vie embryonnaire.

Bednarski a opéré, à l'hôpital des enfants malades de Léopol, un kyste orbitaire gros comme une noisette. Le kyste était pédiculé et communiquait directement avec le bulbe rudimentaire qui fut enlevé en même temps. La tumeur kystique se composait de deux parties distinctes de grandeur inégale, séparées l'une de l'autre par une paroi membraneuse.

L'auteur examina le kyste et le globe de l'œil au microscope et constata que le kyste était le produit de la couche épithéliale rétinienne de la vésicule oculaire secondaire. Il ne trouva aucune trace d'inversion de couches rétiniennes. S'appuyant sur l'état de l'évolution de diverses parties de l'œil et principalement de la rétine engagée dans le pédicule du kyste, l'auteur conclut que la tumeur a dû se former entre le troisième et quatrième mois de la vie fœtale, c'est-à-dire bien après la fermeture de la fente embryonnaire du globe de l'œil. C'est pourquoi il se range à l'avis de ceux qui considèrent chaque kyste congénital de l'orbite comme un produit de la vésicule secondaire de l'œil fœtal. En même temps, il croit avoir démontré qu'un kyste orbitaire peut se former indépendamment de la fente embryonnaire de l'œil et dans une période où celle-ci est déjà depuis longtemps fermée.

K. WI MAJEWSKI.

2) Le malade de *Boyle*, un homme de quarante-cinq ans, s'adressa à lui après avoir été opéré d'une tumeur du nez. La tumeur avait cette fois envahi l'orbite et l'œil était en exophtalmie et immobile. On constatait de l'atrophie optique et un rétrécissement marqué des artères rétiniennes. L'exentération de l'orbite fut pratiquée et l'antre de Highmore et le sinus frontal furent curettés. Le malade ne se remit pas après l'opération, il eut du délire et mourut après être tombé dans le coma. La mort fut causée sans doute par une méningite. La tumeur était un périthélioma ou un angio-sarcome.

COBURN.

3) Il s'agit dans ce cas de *Le Roux* d'une femme de soixante-dix ans, présentant à la commissure interne des paupières, du côté droit, une large ulcération s'étendant sur la partie latérale du nez et la région du sac lacrymal. Cette ulcération atteignait les dimensions d'une pièce de 1 franc. Il n'y avait pas d'engorgement ganglionnaire. Il existait un ectropion très accusé de la paupière inférieure. La malade ayant énergiquement refusé l'ablation chirurgicale, on entreprit la cautérisation au thermocautère. Au bout de dix séances, la guérison était complète ; la cicatrice avait un bel aspect, et l'ectropion de la paupière inférieure, autrefois très accusé, avait presque entièrement disparu. Depuis sept mois, la guérison s'est maintenue.

R.

4) Un éclat de fer a pénétré dans l'orbite, en bas et en dedans du bulbe, a comprimé, à son passage, la rétine et la choroïde et produit, par une hémorragie intra-orbitaire, une paralysie de différents muscles.

Le corps étranger fut extrait par *Hinsilberg* au moyen de l'aimant de Hirschberg.

E. HEDSLOB.

5) *Goldzieher* relate l'observation d'un cas de sarcome de la glande lacrymale chez une femme de quarante-deux ans. Ce qui est intéressant, c'est le rapport sur l'examen histologique de la tumeur. L'auteur y découvrit, au milieu de la masse de cellules sarcomateuses, d'immenses cellules, avec un protoplasme pâle contenant diverses particules de cellules de colo-

rations différentes. Ces cellules géantes sont des phagocytes d'origine sarcomateuse, dévorant les cellules voisines. Tandis que, dans les tumeurs épithéliales, ce sont les leucocytes qui jouent le rôle de phagocytes, ce sont dans les néoplasmes du mésoderme les cellules mêmes du néoplasme qui s'acquittent de cette tâche. E. REDSLOB.

6) Cinq jours après l'extirpation d'un kyste de la paupière inférieure gauche, *Wagner* observa, chez un enfant de cinq ans, une forte hémorragie à l'intérieur des paupières. Celles-ci ressemblaient à deux sacs remplis de sang.

Le sang fut vidé au moyen d'incisions, mais à trois reprises les hémorragics reparurent. Elles ne cessèrent qu'après des injections sous-cutanées de gélatine Merck, pour ne plus jamais reparaître. E. REDSLOB.

7) Une jeune fille de vingt et un ans était atteinte d'angine suivie de grande faiblesse, de douleurs rhumatismales dans les muscles, de gonflement des articulations et de néphrite aiguë. Quelque temps plus tard, une stase papillaire se déclarait, accompagnée de violentes céphalalgies, de cyclite et d'exophtalmos. L'exophtalmos augmentait, les paupières retombaient mollement, formant un ptosis, quand, après la septième semaine, on put par la palpation sentir en arrière du bulbe, des deux côtés, une tumeur dure, tandis que, en même temps, on pouvait distinguer sur la rétine quelques taches jaunes-rosées, que l'on reconnut comme étant des nodules lymphatiques enflés. L'examen du sang révéla une légère leucocyte avec augmentation relative des lymphocytes. Tandis que la cyclite et les autres symptômes d'infection disparaissent, l'exophtalmos et le ptosis subsistaient ainsi que la stase papillaire. Ces derniers symptômes étaient provoqués par des tumeurs pseudo-leucémiques bilatérales rétrobulbaires.

E. REDSLOB.

8) *George* décrit les symptômes habituels des affections du sac lacrymal et leur traitement. Il croit que l'insuccès du traitement est dû souvent à une dilatation insuffisante. George emploie les sondes de Bowman avec courant électrolytique.

D'ordinaire, 2 ou 3 milliampères pour les petites sondes, ou 4 ou 5 avec des grosses sondes sont suffisants. COBURN.

9) La malade de *Caillaud*, âgée de onze ans, présentait deux fistulettes symétriques à environ 3 millimètres en bas et en dedans du grand angle de l'œil, dont on ne peut préciser le moment d'apparition. Le côté gauche a guéri par des cathétérismes et des lavages répétés, le côté droit complètement oblitéré ne vit disparaître le larmoiement qu'après ablation de la glande lacrymale accessoire. L'auteur attribue cette lésion à une dacryocystite intra-utérine plutôt qu'à un arrêt de développement. Il existe peu d'observations de cette difformité. BENEZECH.

10) *Gendron* décrit son procédé d'ablation du sac lacrymal : traiter le sac lacrymal comme un kyste sous-cutané et l'extraire comme tel. L'anesthésie locale à la coca-rénaline est en général suffisante et l'hémorragie légère si on évite les vaisseaux angulaires. Cautériser, en terminant, l'orifice supérieur du canal nasal pour éviter une nouvelle inflammation ascendante. Excellents résultats. La suppuration cessa immédiatement dans la plupart des cas, et le larmoiement disparut ou devint insignifiant. BENEZECH.

11) Le cas d'épithélioma rapporté par *Lacaussade* est intéressant par le volume et l'évolution particulièrement lente de la tumeur. Cette tumeur a débuté, il y a vingt-cinq ans, à la suite d'un traumatisme léger de la paupière inférieure gauche par un petit bouchon et a marché d'abord lentement à la façon d'un cancroïde. Dans ces dernières années, les glandes et la conjonctive ont été envahies et l'évolution s'est faite plus rapide. La tumeur occupe actuellement toute la région orbitaire gauche qu'elle déborde dans tous les sens et mesure 8 centimètres de largeur sur 6 centimètres de hauteur. La tumeur est trop avancée et le malade trop âgé pour attendre un résultat d'un traitement radiographique ou chirurgical.

BENEZECH.

12) *Trosuseau* rappelle que les éphitéliomas des paupières

sont généralement d'un pronostic bénin. Quelques-uns même guérissent par n'importe quel moyen. Il compare ensuite les résultats thérapeutiques de l'intervention opératoire et de la radiothérapie. Sans se prononcer d'une façon absolue, il relève cependant à la charge des rayons X, dans certains cas, une aggravation notable des lésions, et toujours leur insuffisance à combattre les récidives. P. CHAVERNAC.

13) *Caboche* décrit la tuberculose végétante du méat inférieur se caractérisant fonctionnellement par de l'obstruction nasale et de l'épiphora et objectivement par une petite fongosité saignante sous le stylet, fongosité en saillie sous la partie antérieure du bord inférieur du cornet. Dans les deux cas observés par l'auteur, il y a eu fistule lacrymale, puis ulcération tuberculeuse ou lupus de la joue. Il ne s'agit pas d'une infection du méat par les larmes, mais d'une infection primitivement nasale ayant secondairement infecté les voies lacrymo-nasales. A une période, méat et voies lacrymales sont simultanément atteints, c'est donc une tuberculose lacrymo-nasale. E. R.

14) *Lafon* présente une femme de soixante-seize ans qui, un an auparavant, s'est déchiré, en tombant sur un fil de fer, la portion interne de la marge palpébrale. On voit aujourd'hui que, sous l'influence des irritations extérieures, du larmoiement, ce lambeau déchiré, cicatrisé en position vicieuse, est devenu le siège d'une inflammation chronique et le revêtement s'est atrophié ; l'extrémité inférieure, plus exposée et plus mal nourrie a subi la dégénérescence épithéliomateuse. R.

RAPPORTS DE L'OPHTALMOLOGIE AVEC LA PATHOLOGIE GÉNÉRALE

1) **Dide** et **Assicot**. — Signes oculaires dans la démence précoce *(Congr. des méd. aliénistes*, Rennes, août 1906).

2) **Brailion** — Des réflexes pupillaires dans les cardiopathies mitrales *(Gazette des hôpitaux*, n° 70, 21 juin 1906).

3) **Gifford** (H.). — Nouveau symptôme oculaire de la maladie de Graves (A new eye symptom in Graves disease) *(Ophthalmic Record*, juin 1906).

4) **Howe** (L.). — Quelles sont les maladies qui pourraient être causées par un réflexe dû à la fatigue oculaire (What are the so-called reflexes which can properly be referred to eyestrain) *(Ophthalmology*, janvier 1906).

5) **Pilcz** et **Wintersteiner**. — Les résultats d'examens ophtalmoscopiques chez les aliénés en considérant les anomalies congénitales (Ueber Ergebnisse von Augenspiegeluntersuchungen von Geisteskranken mit besonderer Berücksichtigung der congenitalen Anomalien) *(Zeitschr. für Augenheilk.*, XII, p. 729).

6) **Onodi** (A.). — Les troubles visuels et la cécité d'origine nasale, provoqués par des affections des sinus postérieurs (Die Sehstörungen u. Erblindung nasalen Ursprungs, bedingt durch Erkrankungen der hintern Nebenhöhlen) *(Zeitschr. f. Augenheilk.*, XII, p. 23 et *Arch. f. Laryngol.*, XVII).

1) *Dide* et *Assicot* distinguent trois catégories de troubles pupillaires :

1° Dans un premier groupe de malades, peu nombreux, on note un affaiblissement et même une absence totale des deux réflexes, à la lumière et à l'accommodation.

2° Plus souvent une dissociation contraire au signe d'Argyll Robertson, c'est-à-dire diminution ou abolition du réflexe d'accommodation avec conservation du réflexe lumineux.

3° Rarement on rencontre le signe d'Argyll Robertson vrai, c'est-à-dire l'abolition complète du réflexe à la lumière et conservation du réflexe d'accommodation, abolition permanente et fixe, s'accompagnant de myosis et de l'aspect de l'œil tabétique. — Mais très souvent, on observe un trouble intéressant de la réflectivité pupillaire consistant en une diminution ou une abolition *passagère* du réflexe lumineux. Plusieurs examens successifs ont montré chez un même malade des variations très nettes dans les réactions de la pupille à la lumière. De plus, chez ces malades, il a été exceptionnel de noter l'inégalité pupillaire, les déformations pupillaires, le myosis, l'aspect spécial de l'œil tabétique qui sont classiques dans le tabes. — Il s'agit donc là d'une modalité pathologique du réflexe lumineux bien distincte du signe d'Argyll Robertson, qui est un symptôme fixe et permanent.

Les formes des lésions du fond de l'œil peuvent être rangées sous trois chefs :

1° Hyperhémie papillaire, consistant en une congestion veineuse plus ou moins notable, les veines sont dilatées et tortueuses. Les artères sont sans modification appréciable.

2° Moins fréquemment, se présentant soit d'emblée, soit succédant à l'aspect ophtalmoscopique précédent, une décolo-

ration papillaire avec rétrécissement des vaisseaux, décoloration souvent limitée au côté temporal de la papille à l'image droite. — Dans un ou deux cas, cette décoloration peut aller jusqu'à donner l'aspect de la papille grise tabétique.

3° Enfin, exceptionnellement, on note une véritable névrite optique avec hyperhémie de la papille qui se confond avec le reste du fond de l'œil et traînées exsudatives le long des artères. R.

2) *Braillon* rapporte succinctement l'observation de deux malades atteints cliniquement de lésions mitrales qui présentaient des pupilles en myosis extrême avec abolition du réflexe lumineux et faible réaction à l'accommodation ou à la convergence. Les deux patients étaient syphilitiques. L'auteur conclut : « Les observations que nous rapportons nous font croire que les connaissances acquises en séméiologie du système nerveux sur la fréquence du tabes fruste et la valeur du signe d'Argyll Robertson comme stigmate symptomatique de la syphilis nerveuse, permettront, par l'examen des réactions pupillaires de tous les cardiaques, de rattacher à la grande maladie spécifique bien des cardiopathies se traduisant par le syndrome mitral, qui ne sont expliquées ni par un rhumatisme antérieur, ni par une autre infection, et rattachées jusqu'à présent à un processus d'athérome vulgaire. » G. D.

3) *Gifford* montre que, dans certains cas de la maladie de Graves, la paupière supérieure ne peut être retournée qu'avec beaucoup de peine, et il se produit un si grand effort sur la conjonctive tarsienne que celle-ci blanchit au centre par la pression. Gifford rapporte trois cas où ce signe était évident. Le symptôme apparaît de bonne heure et disparaît quand la maladie fait des progrès. L'auteur croit que le muscle atteint est le muscle non strié de Muller qui est innervé par le sympathique. Il attire aussi l'attention sur un signe précoce de la maladie de Graves, une certaine hypertrophie ou œdème des tissus entre le sourcil et la peau proprement dite. Parfois, on constate un peu de rougeur de la peau.

4) *L. Howe* a adressé plus de deux cents lettres à des

médecins, la plupart oculistes, leur demandant combien de cas de kératite, iritis, glaucome, cataracte, choroïdite, rétinite pigmentaire ou d'autres maladies générales observées par eux, pouvaient été attribuées à la fatigue oculaire. Bien qu'il ait reçu de nombreuses réponses, 24 seulement étaient suffisamment explicites pour qu'il vaille la peine d'en tenir compte. Ces 24 observateurs avaient soigné 1.245.685 malades et, sur ce nombre, il y en avait 25 pour 100, soit 350.000 présentant des anomalies de réfraction dans lesquelles la fatigue oculaire entre comme un facteur; 20 observateurs n'avaient pas noté de cas; 4 indiquèrent les maladies suivantes, dépendant apparemment de la fatigue oculaire : affections choroïdiennes 3, de la macula 1, laryngite hystérique 1, chorée 1, épilepsie 5, insomnie 12. Howe donne ensuite une liste complète, trop longue pour l'analyser, de toutes les maladies mentionnées par 71 observateurs.

COBURN.

5) *Pilcz* et *Wintersteiner* ont examiné les yeux de sept cent sept aliénés, pour en noter les anomalies congénitales, en particulier les signes de dégénérescence. Parmi ces derniers, il ne faut pas compter le cône temporal, ni les artères cilio-rétiniennes, tandis que la myopie excessive, l'albinisme, sont, entre autres, des signes de dégénérescence indubitables, aussi bien que le cône en bas. En partant de ces points de vue, les auteurs ont trouvé que, dans les yeux des malades atteints de psychose se basant sur la dégénérescence, c'est-à-dire chez des individus à tare héréditaire, les anomalies congénitales reconnues comme signes de degénérescence sont relativement plus fréquentes que dans les autres psychoses, où l'hérédité ne joue pas de rôle. Comme type des psychoses de la première catégorie, on peut prendre la paranoia ; comme type de la seconde, la paralysie générale. Mais la plupart des psychoses offrant des transitions entre les deux catégories, les auteurs ont trouvé dans chaque psychose plus ou moins de signes oculaires de dégénérescence. Le travail nous donne des tableaux très détaillés sur les résultats de leurs recherches. J'en conseille la lecture à tous les collègues qui s'intéressent à la question.

B. REDSLOB.

6) L'étude des troubles visuels d'origine nasale est encore bien peu avancée. D'après *Onodi*, les cellules ethmoïdales postérieures peuvent également jouer un rôle dans les affections du nerf optique. A l'endroit où la cellule ethmoïdale postérieure forme la paroi du canal optique, une inflammation peut facilement se propager sur le nerf, car cette paroi ne possède pas l'épaisseur d'un papier. De Lapersonne et Mendel ont prétendu que les troubles visuels unilatéraux sont typiques pour les affections de la cavité ethmoïdale. Si l'on admet cette hypothèse, il faut, d'après l'auteur, également l'admettre pour la cellule ethmoïdale postérieure. D'un autre côté, les troubles visuels bilatéraux peuvent être également provoqués par une affection semblable, car il peut exister une relation étroite entre cette cavité et les nerfs optiques. L'auteur insiste sur ce point que l'étude des troubles visuels d'origine nasale ne devrait point être négligée. E. REDSLOB.

VARIA

1) **Ferry**. — Des pommades à l'oxyde jaune de mercure usitées en ophtalmologie *(la Province médicale*, n° 32, 11 août 1906).

2) **Motais**. — Les verres jaunes en ophtalmologie *(Acad. de méd.*, 27 mars 1906).

3) **Reis**. — Quelques détails observés dans l'art italien concernant l'œil et l'oculistique (en polonais) *(Tygodnik lekarski*, n° 7 et 8, 1906).

4) **Poulain**. — Diagnostic rétrospectif de la réfraction de Jean-Baptiste Porta. Son hypermétropie lui fait découvrir la lunette d'approche *(Recueil d'ophtalmologie*, p. 1, janvier 1906).

5) **Ginestous** (Etienne) et **Coullaud** (Henri). — La vision des tireurs *(Archives d'ophtalmologie*, p. 283, mai 1906).

6) **De Micas**. — De l'importance de l'examen oculaire complet du blessé dès le moment de l'accident du travail et de l'avantage pour les compagnies d'avoir des médecins inspecteurs d'accidents *(Recueil d'ophtalmologie*, p. 129, mars 1906).

7) **Hummelsheim**. — Recherches sur les effets de l'alypine, un nouvel anesthésique, sur l'œil (Ueber die Wirkung des Alypin, eines neuen Anaestheticums auf das Auge) *(Arch. f. Augenheilk.*, t. LIII, p. 18, 1905).

1) *Ferry* a cherché à quoi étaient dues les douleurs causées par l'emploi des pommades à l'oxyde jaune de mercure. L'oxyde préparé par voie sèche a un état cristallin qui blesse évidemment l'épithélium délicat de la cornée. L'oxyde préparé par voie humide (Codex) est mieux supporté en raison de son état moléculaire. Malheureusement, il contient, du fait de sa

préparation, une certaine quantité de sel générateur : soude, sublimé, ainsi que l'oxychlorure mercurique; il est impur. L'oxyde orangé décrit récemment serait chimiquement pur, mais sa préparation est inconnue. Enfin, l'observation microscopique a montré que les oxydes obtenus couramment sont très inférieurs, au point de vue de l'homogénéité et de la finesse des grains, à certaines spécialités; il y reste toujours des grains d'oxyde qui échappent à la trituration. Enfin, l'excipent a son importance : la vaseline dite neutre est trop souvent acide ou contient des produits sulfurés ; la lanoline, outre qu'elle est chère lorsqu'elle est anhydre, est souvent falsifiée et décompose l'oxyde jaune. G. D.

2) *Motais*, pour protéger de la lumière les yeux sensibles, emploie, depuis quinze ans, des verres jaunes légèrement orangés, dits verres jaunes hygiéniques. Ces verres donnent un éclairement remarquable. Le ciel et les objets sont illuminés de tons chauds, très agréables à l'œil. En outre et malgré cette luminosité, ils produisent un effet calmant, en sorte qu'avec des teintes proportionnées à l'intensité de la lumière ou à l'hyperesthésie rétinienne, on peut préserver les yeux les plus sensibles. Ils sont d'autant plus agréables que la lumière est plus intense (soleil d'Algérie, d'Egypte ; reflet aveuglant de la neige, le sable des plages). Dans les montagnes, en automobile, leur éclairement permet de découvrir sans fatigue les plus vastes horizons.

Les yeux irritables, même doués d'une acuité visuelle normale auront donc avantage à substituer l'impression agréable des verres jaunes à la teinte triste des verres bleus ou fumés. Mais cette substitution s'impose lorsque l'acuité visuelle des malades est notablement affaiblie (rétinites, choroïdites, myopie progressive, atrophie des nerfs optiques, kératites, etc.). Avec les verres jaunes, au moins aussi calmants, l'éclairement est à peine diminué, même dans les teintes foncées.

D'après les expériences de Javal, reprises par Tscherning et Sarazin, la double action éclairante et calmante, contradictoire en apparence, des verres jaunes, s'explique par la suppression des rayons chimiques du spectre solaire. G. D.

3) Pendant son séjour en Italie, l'année dernière, en parcourant les musées et les galeries, *Reis* notait scrupuleusement tous les détails des tableaux et des sculptures ayant quelque rapport, même lointain, avec la science ophtalmologique des temps passés. Parmi les nombreux faits relatés, il faut retenir une contribution à l'histoire des lunettes du xve siècle. Sur un tableau de Niccolo Alunno da Foligno (1465), représentant le couronnement de la Vierge, on voit trois personnages, des saints, munis de lunettes. Sans doute, le peintre a commis cet anachronisme, volontairement, pour rehausser l'effet réaliste de son œuvre; mais, pour nous, ce fait constitue une preuve que l'usage des lunettes était, au xve siècle, déjà assez répandu, du moins en Italie. L'auteur décrit ensuite diverses façons dont les maîtres sculpteurs de l'antiquité et du moyen âge représentaient l'œil humain et ses annexes, comment ils imitaient son éclat et son expression. Nul ne savait le faire aussi magistralement que Michel-Ange, qui, pourtant, se servait de moyens techniques extrêmement simples : rien qu'un tracé circulaire presque imperceptible délimitant la cornée et une encoche semi-lunaire centrale imitant la pupille en même temps que l'éclat de la cornée, suffisaient pour donner à l'œil ainsi modelé l'expression de la vie et de la réalité.

A la fin de son travail, l'auteur mentionne un fait peu connu, qui démontre l'étonnante universalité de Michel-Ange. Il a trouvé, dans la bibliothèque du Vatican, un manuscrit de ce grand peintre, sculpteur et poète, comportant, sous le titre *Secreta varia ad oculos*, une série de recettes et prescriptions médicales contre les diverses affections oculaires et contre l'affaiblissement de la vue dans la vieillesse. L'on sait qu'à la fin de ses jours, l'immortel maître de la Renaissance est devenu complètement aveugle.

K.-W MAJEWSKI.

4) *Poulain*, après une longue discussion et de nombreuses citations, attribue à Porta la découverte de la lunette d'approche dite de Galilée. Hypermétrope et astigmate, c'est en partant de ces deux vices de réfraction qu'il arrive à ce résultat. Kepler,

vingt ans plus tard, devait arriver au même but en partant de sa myopie. BÉNÉZECH.

5) *Ginestous* et *Coullaud* ont examiné les 25 meilleurs et les 25 plus mauvais tireurs du régiment de sapeurs-pompiers de Paris; également les 10 meilleurs tireurs à la carabine de cavalerie appartenant au 1er régiment de cuirassiers. De cet examen découle : 1° l'exercice du tir est un acte de vision monoculaire; 2° la précision du tir est compatible avec la diminution ou même l'abolition complète de l'acuité visuelle d'un œil; 3° le tireur choisit généralement l'œil le meilleur et ferme l'autre, ou le laisse ouvert s'il est amblyope; 4° l'acuité visuelle doit être au moins égale à demi; 5° il est nécessaire que la réfraction dynamique soit indemne car le tireur doit voir surtout nettement le cran de guide et le guidon. Il aura donc avantage à corriger l'asthénopie et la presbytie, de même toute myopie supérieure à une dioptrie; 6° on doit autoriser les hommes à tirer comme il leur plaît; enfin exiger des conscrits une acuité monoculaire minimum de demi, la vision de l'autre œil pouvant être infime. BÉNÉZECH.

6) *De Micas* dans un long article démontre quelle serait l'utilité pour les compagnies d'avoir des médecins-inspecteurs d'accidents, chargés d'examiner le blessé, en détail, dès le moment de l'accident et de le surveiller pas à pas jusqu'au délai de pourvoi en revision. Elles seraient ainsi mises au courant de la vie médicale de leur client pendant sa maladie et auraient moins à redouter les simulateurs dont la tâche est rendue facile par le manque de renseignements. Les résultats de l'enquête seraient versés au dossier et sans engager l'expert pourraient l'instruire et l'éclairer. BÉNÉZECH.

7) L'alypine à 2 pour 100 agit comme la cocaïne dont elle possède les propriétés anesthésiantes; elle produit une dilatation des vaisseaux; n'agit presque pas sur la pupille ni sur l'accommodation et se laisse facilement et souvent stériliser.

G. WEILL.

Le Gérant : P. MASSON.

Lyon. — Imp. A. REY et Cie, 4, rue Gentil. — 44800

N° 3 31 MARS 1907

MÉMOIRES ORIGINAUX

Trois cas de fractures du crâne suivies de fractures probables du canal optique.

Par MM.

LAROYENNE et MOREAU

Ancien prosecteur — Chef de Clinique ophtalmologique

à l'Université de Lyon.

Successivement, nous avons eu la bonne fortune de pouvoir examiner, dans la clinique de M. le professeur Rollet, trois malades atteints de fractures de l'orbite produites par des mécanismes différents.

Observation I. — G... J., vingt ans, tulliste entre à l'Hôtel-Dieu à la salle Président-Carnot, le 23 septembre 1906, dans un coma complet. Quelques heures auparavant, ce jeune malade en glissant d'une escarpolette avait fait une chute violente sur la tête. A son entrée, on constate une plaie contuse de 4 centimètres de longueur au niveau de la zone pariéto-temporale droite, sans enfoncement osseux. Il existe aussi une ecchymose de la région temporale et palpébrale.

Il n'y a pas d'otorragie, mais il persiste encore une épistaxis droite.

Le coma dure trois jours et fait place à des phénomènes d'excitation, à un délire de paroles et d'action qui oblige à l'attacher dans son lit.

Après cinq jours de délire violent, le malade revient peu à peu à l'état normal. Il ne présente ni troubles sensitifs et moteurs. L'ecchymose palpébrale précoce a disparu, faisant place à une ecchymose conjonctivale tardive.

C'est seulement au bout de vingt jours après l'accident, que le malade se plaint d'une diminution de l'acuité visuelle.

Examiné à cette époque par l'un de nous, on constata une intégrité parfaite des mouvements du globe et des paupières. Les pupilles réagissent de façon inégale, la droite est paresseuse.

L'examen ophtalmoscopique montre l'intégrité des milieux transparents, mais la papille apparaît rouge-sale et légèrement tuméfiée. Les vaisseaux ont conservé leur calibre normal et ne présentent pas de tortuosités. Pas d'hémorragies.

Au moyen du doigt on décèle un rétrécissement très marqué du champ visuel. Le pourtour orbitaire est lisse et régulier sans tuméfaction osseuse localisée.

L'œil gauche paraît normal et par l'examen ophtalmoscopique et par la recherche rapide de l'état du champ visuel.

Vingt jours après le malade présente à droite une papille gris sale avec une décoloration marquée du croissant temporal. Les vais-

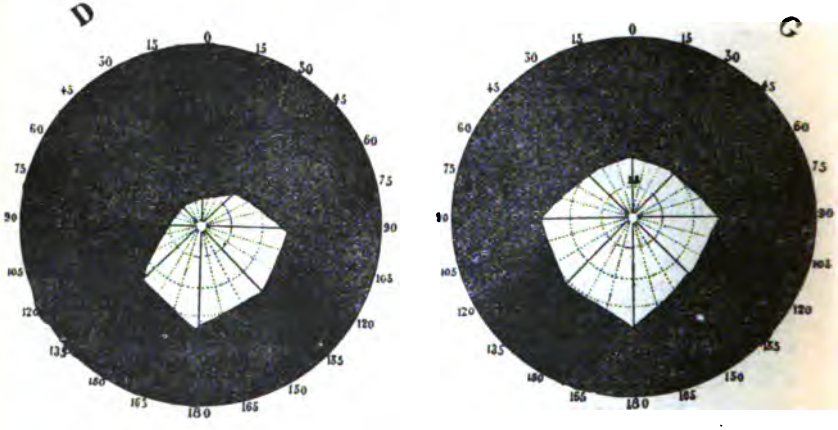

seaux ne sont pas modifiés. V. = 1/10. Le champ visuel reproduit ci-dessous présente un rétrécissement très marqué, accentué surtout à la partie supéro-externe. Le vert et le rouge encore perçus offrent un rétrécissement très serré, mais conservent leur ordre normal.

A gauche, la papille présente une teinte rougeâtre très accusée avec bords flous. Les artères et veines sont de calibre régulier. V = 1/8.

Le champ visuel est rétréci d'une façon régulière, mais à ce moment on note que le rouge dépasse les limites du blanc et que le vert a sensiblement la même étendue que ce dernier. Il y a donc une inversion des couleurs.

Sur l'apparition de ce symptôme oculaire, on interroge le jeune

malade sur son passé pathologique et on apprend qu'une de ses deux sœurs fut traitée pour des phénomènes oculaires hystériques. Quant au sujet, il ne présente aucun stigmate d'hystérie. Il n'est ni alcoolique ni syphilitique et a toujours joui d'une bonne santé. Les urines ne contiennent ni sucre ni albumine.

Le malade fut à nouveau examiné le 25 janvier 1907 et on constate à droite une papille blanche, en état d'atrophie post-névritique sans altération du côté des vaisseaux. V. = 1/15.

A gauche la papille est toujours rougeâtre, sans saillie à contours flous et irréguliers. V. = 1/6.

Les deux champs visuels ci-dessous montrent un rétrécissement net à gauche et extrêmement marqué à droite. Les couleurs rouge et verte mal perçues occupaient la même position que dans l'examen précédent.

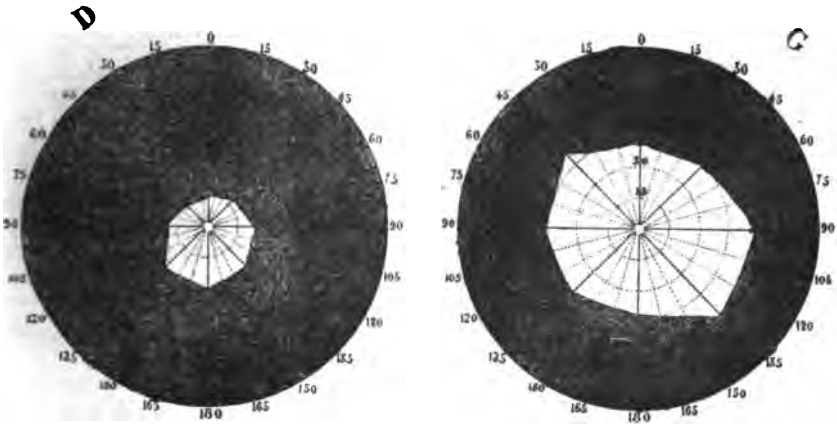

La pupille droite est plus dilatée que la gauche et réagit bien moins. Le consensuel n'est pas complètement aboli. Réfraction : Œil droit = — 2 dioptries ; œil gauche = — 2 d. 50.

Observation II. — B..., âgé de soixante deux ans, manœuvre, tombe il y a un an, en portant un fardeau, sur une pierre qu'il heurte violemment de la tête. Le malade ne perd pas connaissance et n'a présenté aucun trouble sensitif et moteur. Il est amené à l'hôpital présentant une plaie très étendue du cuir chevelu à gauche, dont on voit aujourd'hui (5 mars 1907) la cicatrice. Il a présenté une épistaxis au moment de l'accident. Pas d'otorragie. Aucune ecchymose palpébrale ou conjonctivale. L'acuité visuelle du malade

demeura normale pendant neuf mois. Depuis trois mois il se plaint d'une baisse de la vision. Le 5 mars 1907, on constate une abolition du réflexe lumineux à gauche avec dilatation pupillaire. Le réflexe consensuel est aboli. Pas de paralysies oculaires.

La papille est blanche, cotonneuse. Les bords sont flous. Les artères sont entièrement oblitérées et les veines tortueuses présentent un fin liséré de périvasculite. Pas de traces d'hémorragies rétiniennes ou papillaires. La cécité est absolue. On ne sent sur le pourtour orbitaire aucun épaississement. A droite, le fond d'œil est normal. V. = 1/2.

Observation III. — J..., âgé de dix-huit ans, reçoit le 5 février 1907, une balle de revolver à l'angle supéro-interne de l'orbite gauche. Le coup avait été tiré presque à bout portant et de bas en haut. Le blessé perd connaissance et tombe dans le coma. Il présenta immédiatement une hémiplégie et une hémianesthésie totale droite. Revenu de son coma, le malade se plaint de ne plus voir de l'œil gauche. Examiné au point de vue oculaire, huit jours après son accident, par notre ami Grandclément, le blessé présentait un œdème papillaire, marqué avec veines tortueuses. Les artères n'étaient pas oblitérées. L'amaurose etait absolue. Le réflexe consensuel était aboli. Il existait une ecchymose conjonctivale tardive. Le globe, malgré une exophtalmie traumatique, avait des mouvements normaux sauf en haut où il ne dépassait pas la ligne horizontale.

Grâce à l'obligeance de notre ami M. le Dr Molin, le malade fut envoyé à la Clinique de M. le professeur Rollet, afin d'être suivi au point de vue oculaire.

Le 5 mars 1907, la papille est déjà blanche et cotonneuse. V. = 0. Le droit supérieur est encore parésié légèrement. Pas de réflexe consensuel. L'hémiplégie a presque disparu, l'hémianesthésie est très atténuée surtout au membre supérieur et au tronc. Au pied elle est encore absolue. Le malade présente encore de l'obnubilation. Son œil droit ne présente aucune lésion et son acuité est normale.

L'audition est normale des deux côtés.

Rien dans les urines. Pas de température.

Notre premier malade est surtout intéressant par la bilatéralité de sa névrite optique stationnaire ou même rétrocédant à gauche, et devenue atrophie blanche à droite. Doit-on en conclure à l'existence d'un trait de fracture passé d'un côté

de l'étage antérieur à l'autre côté et intéressant les deux canaux optiques ? Ce trait fissuraire est signalé comme classique.

S'agit-il d'un épanchement intracrânien qui, dans ces cas, pour Mardellis (*Thèse de Lyon*, 1900) pourrait produire une lésion des bandelettes ou du chiasma ? Cette hypothèse, pour notre malade, paraît peu applicable. Ayant eu une épistaxis unilatérale, une fracture de la lame criblée est très probable et donc celle du canal optique.

La loi de Saucerotte n'aurait ici qu'une valeur secondaire.

Notre second malade, malgré l'amaurose tardive qu'il accuse (9 mois après le trauma) a présenté certainement à l'époque de sa fracture un étranglement de la papille. Nous n'en voulons pour preuves que l'oblitération totale des artères, le fin liséré de périvasculite autour des veines tortueuses et sa papille blanche et cotonneuse. L'état de stase n'étant pas inévitablement accompagné de troubles visuels, l'œdème papillaire a dû persister plusieurs mois sans occasionner de troubles amblyopiques. Quelle lésion incriminer dans ce cas ? L'hématome des gaines a rarement une image ophtalmoscopique caractéristique. Nicod, dans sa thèse (Lyon, 1906) inspirée par M. le professeur Rollet, relève un grand nombre de cas où l'examen du fond d'œil fut négatif. Trois malades de M. le professeur Rollet présentaient cependant des papilles suffisamment pathognomoniques. Pour notre malade, nous émettons l'opinion d'une fracture du canal optique avec forte compression sur le nerf. Il se peut qu'il y ait eu une déchirure de la gaine avec hématome, mais nous ne voudrions l'affirmer. Dans ces cas, les hémorragies de la gaine doivent, en somme, être considérées comme des complications des fractures. D'ailleurs Hölder, sur 54 cas de fractures du canal optique, ne relève-t-il pas 42 fois un épanchement sanguin dans la gaine du nerf ? Mardellis, dans sa thèse (Lyon, 1900) insiste à juste titre sur ce point. Une fracture du canal optique peut léser la gaine du nerf en produisant une hémorragie au même titre qu'une fracture des os des membres peut s'accompagner d'hématome dans le voisinage du foyer de fracture.

Notre troisième malade offre, par l'évolution assez typique de ses accidents, une explication relativement facile de ses désordres orbitaires. Du point de pénétration de la balle, s'irra-

dient probablement plusieurs traits de fracture dont l'un intéresse le canal optique. Trois radiographies ont été faites de ce malade : une de face, et une autre de profil. Sur la première, la balle apparaît logée profondément, séparée du bord orbitaire de deux travers de doigt. Dans la seconde, le plafond de l'orbite paraît dans sa partie postérieure soulevé, déplacé dans le sens vertical ; la balle apparaît très estompée et, d'après M. le Dr Destot, chef du laboratoire de radiographie elle serait logée dans la couronne rayonnante. Une troisième radiographie faite, la tête du malade renversée en arrière, afin d'obtenir le maximum de renseignements radiographiques sur l'état du plafond orbitaire ne fournit pas de notions plus précises.

Il y a eu chez ce malade, tant en raison de l'agent traumatique que des phénomènes oculaires observés, des délabrements osseux beaucoup plus étendus que chez les deux autres sujets. L'étranglement net de la papille, son exophtalmie passagère nous confirment l'idée de fracture esquilleuse avec hématome de l'orbite. Nous n'insistons par sur la possibilité d'une hémorragie de la gaine, rendue d'autant plus vraisemblable que l'amaurose a été subite.

La participation à ce complexus symptomatique de la paralysie du muscle droit supérieur nous autoriserait, si elle était accompagnée d'autres phénomènes paralytiques oculaires, à penser qu'un trait de fracture irradiant du canal optique aurait pu atteindre le bord supérieur de la fente sphénoïdale et léser par conséquent le tronc ou l'une des deux branches du moteur oculaire commun.

Comme il s'agit d'une paralysie isolée, parcellaire, on ne peut également incriminer une lésion du nerf dans son parcours intracrânien provoquée, par exemple, par une hémorragie méningée. Nous ne pensons pas qu'un caillot dans l'orbite puisse localiser ses phénomènes de compression à telle branche nerveuse plutôt qu'à telle autre immédiatement voisine. Ferron, dans sa thèse, n'envisage pas les cas de paralysie parcellaire, siégeant dans le domaine du moteur oculaire commun. Il insiste sur la disparition fréquente des paralysies dont il voit l'explication dans l'existence d'un caillot comprimant le nerf et se résorbant.

Nous croyons qu'une autre hypothèse plus conforme au dis-

positif anatomique permettrait mieux de comprendre ces paralysies isolées dans la sphère d'action du moteur oculaire commun. C'est à une lésion du muscle et non du nerf qu'il faut penser. Rappelons, au sujet de notre malade, que le muscle droit supérieur s'insère sur la face supérieure de la gaine du nerf optique, tout près du trou optique et sur le rebord supérieur de cet orifice. Quoi de plus simple maintenant d'admettre avec notre fracture du canal optique une déchirure tendineuse ou musculaire, ou même en cas de mobilisation d'un fragment osseux du canal optique le déplacement de l'insertion musculaire. De la sorte on s'expliquerait mieux la guérison rapide de cette paralysie.

De ces faits, il en découle une conclusion pratique dont l'importance en médecine légale, et surtout en matière d'accidents de travail n'échappera à personne. Il faut, à tout individu suspect d'une lésion crânienne, examiner le plus tôt possible après son traumatisme l'état de son fond d'œil. On ne doit pas attendre que le malade accuse des troubles visuels, car nous savons que ces derniers ne sont pas toujours fonction des lésions papillaires.

REVUE GÉNÉRALE[1]

ANATOMIE ET EMBRYOLOGIE

1) **Aurel von Szily**. — Les couches postérieures de l'iris (Ueber die hintere Grenzchichten der Iris) *(Arch. f. Ophth.*, LXIV, 142-156, 1906).

2) **Coats** (George). — Anomalie des veines rétiniennes (Peculiar appearence of a retinal vein) *(Trans. opht. Soc.*, vol. XXV, p. 309, 1905).

3) **Dalén**. — Mensurations ophtalmométriques de cristallins humains *post mortem (Mitth. aus des Augenkl. d. Carolinischen med. chir. Instit.*, *Stockholm*, Fischer, édit. Iena, 1906).

4) **Boughton** (Harris). — L'accroissement en nombre et en volume des fibres myéliniques du nerf oculo-moteur commun du rat blanc et du chat à différents âges *(J. of compar. Neurol. and Psychol.*, vol. XVI, n° 2, 1906).

[1] Les articles dont nous indiquons seulement les titres, sans analyse, ne contiennent rien de nouveau.

1) *Aurel von Szily* résume ainsi ses recherches.

Les fibres du muscle dilatateur de la pupille chez l'homme sont au point de vue embryogénique une différenciation intracellulaire issue des parties basales du feuillet épithélial antérieur.

Le revêtement postérieur de l'iris adulte consiste en allant de dedans en dehors : 1° en une couche de cellules épithéliales bien formées et 2° en une couche de noyaux allongés entourés de protoplasma, couche surmontée elle-même de fibrilles.

Ce sont ces deux dernières fonctions (noyaux allongés et fibrilles) qui constituent les muscles dilatateurs. L. DOR.

2) Chez une jeune fille de treize ans, *Coats* a vu, une division anormale et une anastomose d'une veine rétinienne. Il ne sait si cette anomalie est congénitale ou bien si elle est due à un processus pathologique. STEPHENSON.

3) Il résulte des mensurations faites avec l'ophtalmomètre de Javal-Schiötz, que chez les adultes le rayon de courbure du pôle antérieur varie entre 9,37 et 13,90 millimètres et celui du pôle postérieur entre 4.9 et 6,53. A la périphérie, la surface antérieure présentait un aplatissement plus ou moins marquée. H. DOR.

4) Cette très intéressante étude, importante surtout par les déductions qu'elle permet de tirer, montre que, pendant la vie, chez le rat et le chat, le nerf oculo-moteur subit d'incessantes modifications. Le nombre de fibres à myéline s'accroît progressivement chez le rat (jusqu'à 75 o/o) et chez le chat (jusqu'à 157 o/o). De même les fibres nerveuses à myéline augmentent en dimension, aussi bien les grosses que les fibres fines ; mais jamais celles-ci n'égalent en volume les fibres grosses, développées au moment où le développement présente son maximum de rapidité. R.

PHYSIOLOGIE

1) **Pergens** (E.). — Recherches sur l'acuité visuelle. Les optotypes après Küchler jusqu'à la détermination de l'angle de cinq minutes par Donders (*Annales d'oculistique*, p. 291-313, avril 1906).

2) **Pergens** (E.). — Recherches sur l'acuité visuelle. Les optotypes de Dyer, de Giraud-Teulon et de Snellen (*Annales d'oculistique*, p. 402-409, mai 1906).

3) **Pergens** (E.). — Recherches sur l'acuité visuelle (*Annales d'oculistique*, p. 466-481, juin 1906).

4) **Shute** (D.-K.). — Un nouvel ophtalmotrope (A new Ophthalmotrope) (*Washington medic. Annals*, mars 1906).

5) **Türk**. — Recherches sur un courant dans la chambre antérieure (Untersuchungen über eine Strœmung in der vorderen Augenkammer) (*Arch. f. Ophth.*, 481-510, 1906).

6) **Chamberlain** (A.-F. et J.-C.). — Images mentales et vision double dans la première enfance (Hypnagogic images and bivision in early childhood (*Americ. journ. of Psychology*, avril 1906).

7) **Barany**. — Expériences sur le nystagmus provoqué par l'oreille (*Monat. f. Ohrenh.*, n° 3, 1906).

1) *Pergens* continue ses recherches sur l'acuité visuelle.

Après Küchler, dont les tables furent peu employées, les oculistes semblent avoir utilisé des collections d'imprimés de différentes dimensions.

En 1854, Ed. Jaeger fait faire un grand pas à la question en publiant ses tables composées de vingt numéros d'impression ou d'une série de lignes noires dont l'ensemble par les dimensions de chaque ligne forme une progression logarithmique.

Ces échelles eurent neuf éditions jusqu'en 1896. Chaque édition complétait la précédente. On y remarquait des numéros d'allemand, de français, d'anglais, d'hébreu, de musique, etc,

Dans la même année de 1854, Smee édita dans son livre une échelle optométrique, que Snellen et Landolt considèrent comme ayant précédé celles de Jaeger. Wecker et Masselon ont prouvé le contraire.

En 1855, Stellwag von Carion édita de nouveaux optotypes, puis en 1860, Striedinger en confectionne un à disques noirs, qui, modifié par Snellen, est encore employé dans l'armée anglaise.

Puis, de Graefe et Donders notent l'acuité visuelle en

fractions 1/2, 1/4 etc., et Leport et Deval publient leurs optotypes.

Enfin, en 1862, Donders communique ce fait qu'un œil normal doit reconnaître les caractères d'impression sous un angle de cinq minutes, et annonce que Snellen préparait des tables optométriques basées sur ce principe. Les idées de Donders inspirèrent les optotypes de Ezra Dyer, de Giraud-Teulon et de Snellen. P. CHAVERNAC.

2) Dans ce nouveau chapitre de recherches historiques sur l'acuité visuelle, *Pergens* étudie les optotypes de Dyer, de Giraud-Teulon et de Snellen.

Les caractères de Dyer avaient une minute de trait et cinq minutes de haut.

Pour Giraud-Teulon, c'est le blanc et le noir des traits verticaux qui déterminent le degré d'acuité visuelle.

La progression a pour unité l'intervalle 0 mm. 10 qui, à un pied (33 centimètres), sous-tend un arc rétinien d'une minute ou 0 mm. 005. Tous les caractères visés à la distance indiquée en chiffres romains sous-tendent un arc d'une minute.

Enfin, pour la détermination de l'astigmatisme, Giraud-Teulon avait construit deux planches comprenant deux séries de barres parallèles de 2 et de 4 millimètres de diamètre, séparées par des intervalles égaux. P. CHAVERNAC.

3) *Pergens* rappelle que les échelles de Snellen publiées en 1862 avaient des traits égaux vus sous un angle d'une minute aux distances indiquées. Cet auteur, dès 1862, prend l'angle de cinq minutes non comme maximum de la vision mais comme normale moyenne; il signale l'influence de l'état de la pupille, de l'éclairage, de l'adaptation et note la différence de lisibilité des caractères blancs sur fond noir, ou des traits noirs sur fond blanc. Il reconnaît aussi la différence qui existe entre la lecture des caractères isolés et celle des textes courants. P. CHAVERNAC.

4) L'instrument inventé par *Shute* démontre la conformité de l'hypothèse de l'inclinaison des axes de l'œil avec les obser-

vations cliniques des paralysies des muscles de l'œil. L'appareil se compose d'une balle de caoutchouc de 8 centimètres de diamètre fixée au moyen d'une grande aiguille en acier, qui la traverse et qui repose sur les deux côtés d'une boîte rectangulaire ouverte sur trois côtés. La partie antérieure de la balle est peinte pour représenter la cornée sur laquelle sont dessinés deux arcs, l'un pour le diamètre horizontal, l'autre pour le vertical. Deux arcs pareils sont dessinés au pôle postérieur ; un verre de montre sur lequel on a tracé le méridien horizontal et le vertical est placé sur un support en face de la cornée et sur ce verre on peut noter les points correspondants des axes de la balle lorsqu'on élève ou abaisse la cornée. Une seconde balle représente un œil en position de strabisme et permet d'étudier les directions des divers méridiens dans des positions inclinées correspondant à toutes celles que l'on observe dans les paralysies et l'on voit qu'elles correspondent exactement à celles des doubles images provoquées dans la paralysie des muscles extrinsèques de l'œil. COBURN.

5) *Türk* a étudié expérimentalement le courant que l'on observe dans la chambre antérieure après les injections sous-cutanées de fluorescéine et qui produit les traînées décrites par Ehrlich et Nicati. Il a pris un verre de montre rempli d'une solution colorée et l'a fermé par un verre plan de façon à imiter la chambre antérieure. Lorsqu'il chauffait le verre plan il voyait le liquide se mettre en mouvement et dessiner précisément les traînées d'Ehrlich. Il conclut que ce courant dont la direction est ascendante au contact de la paroi convexe est produit par l'échauffement du liquide au niveau de la paroi plane et son refroidissement au niveau de la paroi convexe. Or, c'est précisément ce qui se passe dans l'œil, l'iris étant une paroi chaude et la cornée une surface de refroidissement. L. DOR.

6) *Chamberlain* rapporte l'observation d'un enfant âgé de quatre ans, qui avait nettement la perception de la double image et de l'image mentale. COBURN.

7) *Barany* insiste sur le nystagmus provoqué par l'oreille,

sur les troubles de l'équilibre et leur relation avec le nystagmus. De même, il étudie le nystagmus provoqué par le courant galvanique; il existe un nystagmus galvanique comme il existe un vertige galvanique. E. R.

ANATOMIE PATHOLOGIQUE

1) **Ammann.** — L'action des rayons de Rœntgen sur l'œil humain (Zur Wirkung der Röntgen-Strahlen auf das menschliche Auge.) *(Correspondenzblatt f. Schweizer Aerzte*, p. 487, août 1906).

2) **Monesi** (L.) — Recherches expérimentales sur les voies lacrymales (Ricerche sperimentali sulle vie lacrimali) *(Annali di Ottalmologia*, vol. XXXV, fasc. 10-11, p. 843 à 867, 1906).

3) **Contino** (A.). — Gros kyste des glandes de Krause avec examen histologique (Grossa cisti della ghiandola di Krause con particolare reperto istologico) *(Clinica Oculistica*, juillet-août 1906).

4) **Mac Kee** (S.-H.). — Bactériologie des conjonctivites (Bacteriology of conjunctivitis *(Americ. journ. of med. Science*, juin 1906).

5) **Dalén** (A.). — Anatomie pathologique de l'amblyopie alcoolo-nicotinique *(Mittheil. aus d. Augenkl. des Carolinischen med. chir. Instit., Stockholm*, Fischer, édit., Iena 1906).

6) **De Vries**. — L'occlusion de l'angle de la chambre antérieure dans le glaucome (Sluiting van den oogkamerhoek bij glaukoom) *(27e Réunion de la Soc. néerlandaise d'ophtalmologie, 47 ste. Jaarverslag van het nederlandsch gasthuis voor Ooglijders*, p. 445, Utrecht 1906).

7) **Thomson** (Edg.). — Coloration et examen des bactéries oculaires par les méthodes pratiques (Coloracion y examen de las bacterias de los ojos por metodos practicos y sencillos) *(Anales de Oftalmologia*, n° 2, août 1906)

1) On admettait jusqu'ici que les rayons X n'avaient pas d'action sur la rétine. Fuchs et Kreidl n'ont constaté aucune altération du pourpre rétinien, aucune migration du pigment, ni aucune rétraction des cônes et des bâtonnets. L'observation d'*Ammann* nous montre que les rayons X peuvent cependant avoir de graves inconvénients. Il s'agit d'un homme de trente ans, chez lequel se développait depuis six mois un petit sarcome au côté temporal de la choroïde immédiatement en arrière du corps ciliaire, V. o,5. Application des rayons trois jours de suite pendant sept minutes, l'ampoule appuyée sur la sclérotique au niveau de la tumeur et dirigée du côté du nez. Au lieu de guérir, la tumeur présenta un accroissement rapide, puis en même temps, il se forma un décollement de la rétine au point d'insertion de la tumeur et au point du côté nasal de la rétine correspondant à la direction des rayons ; ce décol-

lement s'étendit ensuite dans tout le bas de l'œil, en même temps apparut une névrite optique, V. 0,05. Enucléation. Examen microscopique. Sarcome très vascularisé, mais aucun signe de régression dans la tumeur (qui accusait 9 mm. sur 7 et demi) ; aucune altération des vaisseaux de la choroïde, rien que le décollement de la rétine dont la couche pigmentaire était restée adhérente à la choroïde ; névrite aiguë du nerf optique. Ammann considère les lésions du nerf optique et de la rétine comme de nature inflammatoire, et les compare à l'action des rayons chimiques sur la peau que l'on observe par la réverbération du soleil sur des champs de glace ou à la dermite radiographique. Il faut donc prendre des précautions (application des plaques de plomb sur l'œil) lorsqu'on voudra employer les rayons X sur les paupières. H. DOR.

2) Les expériences de *Monesi* (plaies, sondages, râclage et introduction de petites tiges de verre, dans les voies lacrymales des lapins), bien que laborieuses, ont un intérêt très relatif ; car de quel droit en appliquer les résultats à ce qui se passe chez l'homme, à la suite de différents procédés de traitement des affections lacrymales, elles-mêmes si variables et multiples, au point de vue étiologique, clinique et anatomo-pathologique ? L'auteur le reconnaît, du reste, le premier. A. A.

3) *Contino* a observé un gros kyste des glandes de Krause (22 millimètres sur 10 millimètres) dont il fait en détail l'examen histologique : un épithélium cubique à une ou deux couches, une couche conjonctive très dense, une couche adventice, lâche et vasculaire. Rien de très original, si ce n'est les dimensions de la tumeur. L'auteur rappelle des cas similaires avec examen et en rapporte, à côté des siennes, les microphotographies. G. DUBREUIL.

4) *M. Kee* donne la technique de l'examen bactériologique des culs-de-sac conjonctivaux ; il décrit les différents germes qu'on peut observer, leur caractère, leur mode de développement et de coloration. L'auteur rapporte, à propos de chaque microorganisme, un cas clinique. Par l'examen bacté-

riologique, on peut, en reconnaissant l'agent pathogène, classer l'affection et la traiter convenablement. COBURN.

5) Examen anatomique d'une névrite rétrobulbaire chez un alcoolique âgé de quarante-sept ans. Bien que nous possédions déjà de nombreuses descriptions de cas pareils, celui de *Dalén* est très important, parce qu'il porte sur un cas étudié au début de la maladie. Mort par suicide neuf semaines après l'apparition des premiers symptômes. La rétine était normale, sauf dans une zone située au côté temporal de la papille qui présentait, comme le nerf optique, le chiasma et la bandelette optique une dégénérescence des fibres nerveuses et une augmentation de la névroglie sur tout le trajet du faisceau papillo-maculaire. Il semble donc bien que la destruction des fibres nerveuses soit le fait primordial, tandis que la prolifération de la névroglie est secondaire; le tissu conjonctif interstitiel n'était pas altéré. H. DOR.

6) *De Vries* eut l'occasion d'examiner microscopiquement vingt-quatre yeux atteints de glaucome. Dans tous ces yeux il trouva l'occlusion plus ou moins complète de l'angle de la chambre antérieure; dans quelques-uns il trouva des signes positifs d'inflammation. Il conclut : 1° dans l'occlusion glaucomateuse de l'angle de chambre antérieure on rencontre quelquefois des altérations inflammatoires; 2° l'occlusion glaucomateuse de l'angle irido-cornéen peut exister sans qu'on puisse trouver la cause de la propulsion de l'iris en avant. H. DOR.

PATHOLOGIE ET THÉRAPEUTIQUE

OUVRAGES GÉNÉRAUX. — STATISTIQUES

1) **Widmark.** — Publications de la clinique oculistique du Carolinum de Stockholm (Mittheilungen aus der Augenklinik d. Carolinischen medico-chirurgischen Instituts zu Stockholm), 8e fascicule. Fischer, Iena 1906).

2) **Widmark.** — Statistique de la cécité dans les pays scandinaves et la Finlande au commencement du XXe siècle (Om förekomsten of blindhet i de Skandinaviska länderne och Finland vid 1900-talets början (*Hygiea*, n° 1,

p. 12-26, Stockholm, janvier 1907 et *Mittheil. aus d. Augenkl. des Carolinischen med. chir. Institut, Stockholm.* Fischer édit., Iena 1906).

3) **Théobald** (S.). — Précis des maladies des yeux (Prevalent diseases of the Eye). Saunders C°, édit., 1906.

2) *Widmark* constate que la statistique de la cécité s'est sensiblement améliorée dans les quatre pays scandinaves de 1890 à 1900. Voici les chiffres :

	NOMBRE DES AVEUGLES		AVEUGLES SUR 10.000 HAB.	
	1890	1900	1890	1900
Suède . . .	3.948	3.411	8,3	6,7
Norvège . .	2,565	1.879	12,8	8,7
Danemark. .	1,190	1.047	5,3	4,4
Finlande . .	3.702	3.229	15,5	11,9

Cette diminution du nombre des aveugles est due d'abord à un meilleur traitement de l'ophtalmie des nouveau-nés, puis à l'augmentation du nombre des opérations de cataractes et de glaucomes, enfin aux meilleurs résultats de l'opération de la cataracte, grâce aux progrès de l'asepsie. La Finlande est moins favorisée à cause de la fréquence du trachome.

H. DOR.

3) Ce précis des maladies des yeux, illustré par des dessins originaux, est un excellent manuel bien édité. Joint à l'ouvrage, en appendice un formulaire pratique, contient ce qu'il faut savoir pour traiter les différentes affections de l'œil.

COBURN.

MALADIES DE LA CONJONCTIVE, DE LA CORNÉE ET DE LA SCLÉROTIQUE

1) **Seefelder.** — Des altérations de la cornée dans l'œil de l'enfant par l'augmentation de la pression intraoculaire (Ueber Hornhantveränderungen im kindlichen Auge in Folge von Drucksteigerung) *(Kl. Monatsbl.*, XLIII, 2, p. 323).

2) **Terson** père et **Terson** (J.). — Le jéquirity et son principe actif, l'Abrine et le jéquiritol, dans le traitement de la conjonctivite granuleuse *(Arch. méd. de Toulouse*, 15 novembre 1906).

3) **Flanders** (L.-W.). — Argyrose de la conjonctive due à l'emploi de l'argyrol (Staining of conjunctiva by Argyrol *(Journ. of Americ. med. Assoc.*, mars 1906).

4) **Posey** (W.-C.). — Opacité triangulaire superficielle de la cornée chez les

syphilitiques (Triangular opacity in the superficial layers of the cornea, occuring in syphilitic subjects) *(Ophthalmic Record*, février 1906).

5) **Pratt** (J.-A.). — Traitement du trachome (A treatment of trachoma *(Ophthalmic Record*, janvier 1906).

6) **Kardo** (K.). — Le radium dans quelques formes du trachome *(Medizinskoie Obosrenie*, n° 20, 1906 ; *Münch. med. Woch.*, n° 37, p. 1827, 11 septembre 1904).

7) **De Falco.** — Traitement rationnel de la conjonctivite blennorragique (Cura razionale della congiuntivite blenorragica) *(Clinica Oculistica*, juillet-août 1906).

8) **Perry** et **Castellani.** — Une épidémie de conjonctivite contagieuse aiguë à Ceylan (An outbreak of acute contagious conjunctivitis in Ceylan) *(Journal of Trop. med.*, IX, 1er février 1906).

9) **Murrell** (W.). — Un cas de conjonctivite rhumatismale chez un adulte (A case of conjonctival arthritis in a adult *(Lancet*, janvier 1905).

10) **Todd** (F.-C.). — Disparition complète d'un pannus trachomateux à la suite d'une fièvre typhoïde (Complete absorption of pannus trachomateous brought about by typhoïd fever) *(Ophth. Record.*, janvier 1906).

11) **Tournadour.** — De la conjonctivite printanière ou catarrhe printanier *(Archives méd.-chir. du Poitou*, novembre 1906).

12) **Gérard.** — Les affections oculaires contagieuses dans les crèches et les écoles publiques *(Echo méd. du Nord*, mars 1906).

13) **Stoewer.** — De l'ulcère cornéen à diplobacilles (Ueber das Diplobacillen-Geschwür der Hornhaut *(Kl. Monatsb.*, XLIII, 2, p. 143).

14) **Stewart** (T.-H.) — Ulcère cornéen et thermo-cautère (Corneal ulcer and the cautery) *(Homœop. Eye, Ear and Throat Journ.*, mars 1906).

15) **Valk** (F.). — Infection gonococcienne de l'œil (Gonococcial infection in relation to the eye) *(The Postgraduate*, juin 1906).

16) **Baker** (A.-R.). — Corps étrangers de la cornée et de la conjonctive (Foreign bodies in the Cornea and Conjunctiva) *(Cleveland med. journ.*, mai 1906).

17) **Langenecker** (D.-F.). — Les conjonctivites (Conjunctivitis) *(Journ. of the Kansas med. soc.*, juin 1906).

1) Les altérations de l'œil de l'enfant par augmentation de la pression intra-oculaire ont d'abord été décrites par Wintersteiner ; il s'agit en premier lieu de déchirures partielles, puis d'altération de la courbure et de distension de la cornée. Les déchirures n'existent, comme Wintersteiner l'avait déjà indiqué, que dans les membranes de Descemet et de Bowman. Mais tandis que Wintersteiner considérait ces déchirures de la membrane de Descemet comme exceptionnelles, *Seefelder* les trouve dans tous les cas d'hydrophtalmos. Il arrive en conséquence à une conclusion différente de celle de Wintersteiner, à savoir que la membrane de Descemet de l'œil infantile est beaucoup moins résistante que celle de Bowman et qu'une augmentation de la tension, de peu de durée, suffit pour la faire éclater. En effet, il observa les déchirures de la membrane de Descemet non seulement dans l'hydrophtalmos ancien, mais même dans les premiers jours de la vie, où il ne

pouvait être question d'un glaucome de longue durée. A une période plus avancée, on pouvait toujours observer une néoformation d'une membrane vitreuse et à un degré tel que, non seulement les fentes étaient comblées, mais que les extrémités de ces déchirures étaient complètement englobées dans cette exsudation vitreuse. Cliniquement, on pouvait presque toujours reconnaître ces ruptures de la membrane de Descemet sous la forme de fines stries linéaires soit à l'éclairage oblique, soit à l'ophtalmoscope. Leur existence est un symptôme important du diagnostic, bien que ce ne soit pas un signe absolument pathognomonique de l'hydrophtalmos; moins importantes au point de vue pratique, parce que difficiles à reconnaître sont les ruptures de la membrane de Bowman, dont Wintersteiner a donné une description histologique complète que Seefelder confirma en ajoutant quelques détails sans grande importance.

Les mensurations des rayons de courbure de l'œil infantile glaucomateux démontrent que ceux-ci sont beaucoup augmentés dans tous les sens. La cornée de l'œil hydrophtalme n'est donc pas plus convexe, comme on pourrait le croire, mais au contraire aplatie, et cela explique le rapport anormal qui existe entre la longueur de l'axe de l'œil et la réfraction. KRUKENBERG.

2) *Terson* père et *J. Terson*, en se conformant aux indications et contre-indications formulées par de Wecker pour l'emploi du jéquirity dans le trachome, insistent sur l'emploi de la substance en poudre et non en macérations comme le recommandait de Wecker. Ils préfèrent la poudre de jéquirity au principe actif, le jéquiritol, qui souvent dépasse le but. MOREAU.

3) *Flanders* a observé un cas où, après l'usage pendant un an d'une solution d'argyrol à 10 pour 100, en instillation dans le sac conjonctival, la conjonctive bulbaire, la caroncule et la conjonctive palpébrale étaient teintes d'une façon intensive, comme après l'emploi prolongé du nitrate d'argent. COBURN.

4) *Posey* rapporte deux cas d'opacité triangulaire de la cornée chez des syphilitiques. Dans le premier cas, il s'agit d'un jeune homme de dix-sept ans, hérédo-syphilitique, ayant souffert d'une kératite interstitielle. Le second est une femme (négresse) âgée de trente-deux ans présentant des lésions secondaires ou plutôt secondo-tertiaires. Elle souffrait, en outre, d'uvéite et de glaucome. L'opacité, de forme triangulaire, avait son sommet au centre de la cornée, la base vers le bord marginal cornéo-scléral. Ces opacités semblent siéger dans l'épithélium et les premières assises sous-épithéliales de la cornée; elles sont entourées d'une limite blanchâtre et sont recouvertes par des vaisseaux. COBURN.

5) *Pratt* fait un massage des paupières avec l'acide borique tous les trois jours au moyen d'une pince recouverte de coton, ce qui occasionne les premières fois une légère hémorragie. Vingt cas ont été traités de la sorte et guéris après trois ou plusieurs mois de massage. Le pannus disparaît sans laisser traces. COBURN.

6) D'après des expériences sur des animaux et sur ses propres yeux, Zelenkowsky conclut que l'application du radium, ne dépassant pas 10 milligrammes, sur la paupière renversée, n'a aucune action nuisible sur l'œil lui-même si on l'applique pendant dix minutes tous les deux ou trois jours, et il obtient de très bons résultats dans les formes granuleuses du trachome. *Kardo-Ssyssojew* étendit les essais de Zelenkowsky aux autres formes du trachome avec sécrétion abondante, avec cicatrices, infiltrations du cartilage, avec pannus, etc. Il l'essaya sur 38 malades, une fois par semaine, pendant cinq à huit minutes. Il n'obtint aucun résultat sur les cicatrices mais, par contre, de très bons sur les granulations, les excroissances papillaires et l'infiltration diffuse. Plus évidentes furent encore les améliorations dès le premier jour dans les pannus. H. DOR.

7) *De Falco,* après avoir donné les raisons qui lui ont dicté le traitement de l'ophtalmie blennorragique qu'il préconise expose celui-ci ainsi qu'il suit : Bannir du traitement le

nitrate d'argent à forte dose, parce qu'il attaque et nécrose l'épithélium cornéen. Limiter le traitement de la conjonctivite gonococcique sans chémosis conjonctival aux lavages très fréquents (toutes les cinq minutes) et aux bains continus avec une solution d'acide salicylique à 3 pour 1.000. En même temps, instillations répétées toutes les trois heures de nitrate d'argent à 1 pour 600. En cas de chémosis, surveiller l'intégrité de la cornée, pour cela : injections sous-conjonctivales de sublimé à 1 pour 2.000, à intervalles plus ou moins éloignés. Dans tous les cas, l'auteur a joint aux traitements précédents les instillations fréquentes du collyre suivant :

Antipyrine	0,30
Acide borique pur	0,75
Cyanure de mercure	0,01
Eau distillée.	20 »

G. DUBREUIL.

8) *Perry* et *Castellani* ont observé à Ceylan une épidémie de conjonctivite aiguë très contagieuse frappant les enfants de deux à quatre ans au moment de chaleurs élevées et humides, L'exsudat conjonctival est composé surtout de polynucléaires, on y trouve de petits bacilles se colorant bien par la fuchsine phéniquée diluée, mais se décolorant par le Gram. Sur de la gélose au sang apparaissent au bout de quarante-huit heures de petites colonies arrondies en gouttes de rosée composées de petits bacilles ne prenant pas le Gram. Les auteurs identifient leur bacille avec le bacille de Koch-Weeks. R.

9) *Murrell* a observé chez un homme âgé de vingt-cinq ans une conjonctivite ayant débuté dans l'espace de quelques heures, concomitamment avec une arthrite; par de complications cardiaques. Pas de blennorragie. Rhumatisme aigu à l'âge de vingt-deux ans. Le liquide extrait par une ponction du genou ne contenait point de microorganismes. Pas de gonocoques dans la sécrétion conjonctivale de l'œil enflammé. Le malade, traité durant deux mois à l'hôpital, a présenté plusieurs attaques de rhumatisme et de conjonctivite. Murrell pense qu'il s'agit là d'une infection gonococcienne. Cette

affirmation est gratuite, n'étant basée sur aucune certitude. On pourrait dire que, dans ce cas, l'arthrite et la conjonctivite sont deux manifestations de l'agent du rhumatisme aigu. STEPHENSON.

10) La malade de *Todd*, une jeune fille de dix-huit ans, avait un pannus trachomateux, ne lui permettant de voir que la lumière. Le traitement médical et chirurgical ne lui fit que des légères améliorations, lorsqu'une fièvre typhoïde grave vint améliorer considérablement sa vision, à tel point que deux semaines après sa guérison, son pannus et les granulations disparurent complètement. L'auteur croit que la guérison de ces lésions est due indirectement à la fièvre typhoïde, mais directement par la prolifération endothéliale générale qu'elle détermine. COBURN.

11) *Tournadour*, à l'occasion de cet article qui n'est qu'un exposé symptomatique du catarrhe printanier classique, rapporte le cas d'un jeune malade chez qui une des efflorescences printanières fut suivie d'ulcération. MOREAU.

12) *Gérard*, en raison du milieu social dans lequel se fait le recrutement des crèches, des asiles, des écoles primaires montre que dans les premières les affections conjonctivales existent à l'état endémique, surtout la conjonctivite aiguë contagieuse qui, de temps à autre, éclate en épidémie.

L'interdiction à l'enfant de l'entrée de l'école dans ces cas d'affections contagieuses des membranes externes de l'œil ne suffit pas, car, appartenant à un milieu pauvre, l'enfant n'allant plus à l'école vagabonde dans la rue où il devient un agent dangereux de contagion. Aussi, l'auteur présente un projet de création d'infirmeries scolaires où seraient soignées facilement les affections locales contagieuses des élèves renvoyés temporairement. MOREAU.

13) Les observations de *Stoesser* complètent celles que nous avons déjà analysées de Paul, au sujet de la marche clinique et du pronostic de l'ulcère cornéen à diplobacilles. Elles semblent, en outre, démontrer que cette maladie,

inconnue autrefois, est devenue plus fréquente dans ces dernières années. KRUKENBERG.

14) *Stewart* fait remarquer que la cautérisation a une grande valeur dans le traitement de l'ulcère indolore et à marche progressive de la cornée. COBURN.

MALADIES DE L'IRIS, DE LA CHOROÏDE ET DU CORPS CILIAIRE GLAUCOME, AFFECTIONS SYMPATHIQUES.

1) **Lloyd-Owen** (D.-C.). — Un cas de suppression de la sécrétion de l'humeur aqueuse (A case of suppression of aqueous secretion) (*The Ophthalmoscope*, août 1906).

2) **Grossmann** (Carl). — Absence congénitale du muscle dilatateur de la pupille (Congenital absence of the dilatator of the pupil) (*Brit. med. Journ.*, août 1905).

3) **Manzutto** (G.). — Quelques cas de néoformations pigmentées sur la face antérieure de l'iris (Einige Fälle von Pigmentneubildung auf der Vorderfläche der Iris) (*Zeitsch. f. Augenheilk.*, XIII, p. 17).

4) **Sauvineau**. — La mydriase hystérique n'existe pas (*Soc. de neurologie*, 8 novembre 1906).

5) **Wray** (Charles). — Du traitement de l'iritis, de l'iritis séreuse et de la kératite interstitielle par l'acétozone (The traitement of iritis, serous iritis and interstitial keratitis by Acetozone) (*The General Practitioner*, may 1906).

6) **Brewerton** (E.-W.). — Tumeur du corps ciliaire (Tumour of the ciliary) body) (*Trans. Opht. Society*, vol. XXIV, p. 226).

7) **Monthus** (A.). — Hémorrhagies du corps ciliaire chez le nouveau-né (*Soc. d'ophtal. de Paris*, 6 mars 1906).

8) **Carver** (W.-T.). — Tumeur kystique de l'iris (Cystic tumor of the iris (*Journ. of the Minnesota state med. Assoc.*, mars 1906).

9) **Lafon** et **Villemonte**.—Ossification de la choroïde (*Société d'anatomie et de phys. normales et pathol. de Bordeaux* et *Journal de méd. de Bordeaux*, 28 octobre 1906).

10) **Blaschek** (Albert). — Un cas de kyste séreux de l'iris d'origine traumatique à croissance rapide (Ein Fall von seröser traumatischer Iriscyste mit raschem Wachstum (*Zeitsch. f. Augentheilk.*, XIII, p. 804).

1) *Lloyd-Owen* a pu observer, chez un homme âgé de quarante ans, la suppression et le rétablissement successivement produit plusieurs fois, de la sécrétion de l'humeur aqueuse.

Début par une douleur vers la partie supérieure du globe, et du trouble de la vue. A l'examen, veines conjonctivales dilatées, chambre antérieure très réduite, la pupille est normale, la cornée est terne; pression considérablement diminuée. Certains mouvements du globe donnent des sensations

lumineuses. T. = — 2. R. = — 2,5 D. Le traitement par la pilocarpine, l'atropine et la dionine ne produit aucun effet. Un mois après et brusquement, le malade a recouvré entièrement sa vision normale, mais pendant quelques heures seulement. De nouveau, la sécrétion cesse, puis réapparaît. A ce moment, lorsqu'on examine le malade, on trouve, chambre antérieure normale, la tension et la réfraction de même. Ces phénomènes se sont reproduits à des intervalles irréguliers plusieurs fois dans l'espace de quelques mois. J. MAWAS.

2) *Grossmann* décrit brièvement un cas d'absence congénitale de muscle dilatateur de l'iris chez une enfant âgée de cinq ans. Pupilles ovales, situées excentriquement, réagissant peu à l'action de l'atropine. Rien du côté des parents.

STEPHENSON.

3) Les quatre cas décrits par *Manzutto* concernent tous des yeux amaurotiques, dont la tension était diminuée. Ces anomalies n'étaient pas congénitales, mais se trouvaient, pour la plupart, dans des yeux qui avaient subi un traumatisme ou une opération. E. REDSLOB.

4) *Sauvineau* présente une étude d'ensemble sur ce sujet; il a eu l'occasion d'observer plusieurs cas où on avait diagnostiqué une mydriase hystérique et dans lesquels l'évolution du cas démontra nettement que ce diagnostic était une erreur. Il conclut que l'hystérie ne peut provoquer ni la mydriase paralytique, ni même la mydriase pseudo-paralytique, produite par une amaurose monolatérale. BABINSKI fait remarquer que ces constatations confirment les siennes, il pense que l'hystérie n'est pas capable de modifier les réflexes pupillaires et il croit que les observations des auteurs qui ont prétendu avoir observé ces faits ont été mal recueillies. Pierre MARIE a observé deux malades chez lesquelles on avait diagnostiqué une amaurose hystérique; toutes deux sont devenues des aveugles organiques. R.

5) *Wray* affirme que l'iritis, l'iritis séreuse et la kératite interstitielle sont des manifestations des toxines bactériennes

ou non existant dans le sang. Ils traitent ces affections par l'administration d'acétozone à la dose de 20 centigrammes pris quatre ou cinq fois par jour. STEPHENSON.

6) La malade de *Brewerton* est une femme âgée de cinquante-six ans et présentant immédiatement derrière le cristallin une tumeur de la grosseur d'un pois à surface granuleuse. La rétine était décollée tout près de cette tumeur. Vision des doigts à 1 mètre. Enucléation. La tumeur était un sarcome du corps ciliaire. R. STEPHENSON.

7) *Monthus* a fait l'examen histologique de l'œil gauche d'un enfant expulsé en état de mort apparente (grosse gémellaire, procidence du cordon), et qui succomba le septième jour après avoir eu des convulsions. Dès le troisième jour, on constatait une petite hémorragie dans la chambre antérieure. Il s'agissait d'une hémorragie du tractus uvéal presque exclusivement localisée à la région ciliaire. PÉCHIN.

8) *Carver* a enlevé un kyste de l'iris chez un enfant âgé de onze ans. Celui-ci se plaignait d'une baisse de la vision et de symptômes d'irritation accompagnés d'une élévation de la tension. Ce kyste fut enlevé au moyen d'une large iridectomie, il y avait une légère opacification du cristallin dûe, probablement, à l'hypertension. Ce kyste est d'origine traumatique. COBURN.

9) *Lafon* et *Villemonte* ont présenté trois cas d'ossification de la choroïde dans des moignons atrophiés avec menaces d'ophtalmie sympathique. Un de leurs malades, âgé de quatorze ans, avait en plus une ossification du cristallin. Cette dernière lésion chez un sujet de cet âge est un fait rare. MOREAU.

MALADIES DE LA RÉTINE, DU NERF OPTIQUE ET DES CENTRES NERVEUX (AMBLYOPIE ET AMAUROSE, DYSCHROMATOPSIE)

1) **Parsons** (J.-H.). — Du décollement précoce de la rétine dans les cas de

sarcome de la choroïde (Frühablösung des Netzhaut bei Sarcom der Choroïdea) *(Kl. Monatsb.*, XLIII, 2, p. 135).

2) **Koster** (W.). — Les tubes de Gratama pour la recherche de la simulation de la cécité ou de l'amblopie monoculaire. Une amélioration à cet appareil (Die Rochren von Gratama zur Entdeckung der Simulation von Blindheit oder Schwachsichtigkeit eines Auges nebst einer Verbesserung dieses Apparates) *(Arch. f. Ophth.*, LXIV, 502-510, 1906).

3) **Von Arlt** (T.-R.). — L'application de la dionine pendant plusieurs mois dans les hémorragies de la rétine et les taches de la cornée. Die mehrmonatliche Auwendung von Dionin bei Netzhautblutungen und bei Kornealnarben (maculæ corneæ) *(Wochens. f. Ther. u. Hygiene des Aug.*, X, 13 décembre 1906).

4) **Polack**. — Fonctions rétiniennes dans un cas d'amblyopie congénitale *(Soc. d'Opht. de Paris*, 12 juin 1906).

5) **Haltenhoff**. — Hérédosyphilis à la troisième génération *(Revue méd. de la Suisse romande*, n° 6, 20 juin 1906).

6) **Espenschied**. — Rapport entre la névrite optique et la carie du rocher *(Arch. f. Ohrenh.*, LXIII, 12).

7) **Snowball** (Thomas). — Rétinite albuminurique chez une jeune fille (Case of albuminuric retinitis in a young girl) *(Trans. Ophth. Society*, vol. XXV, p. 108, 1905).

8) **Owen** (S.). — Gliome de la rétine (Glioma retinæ) *(Roy. Lond. Opht Hosp. Reports*, vol. XVI, part. III, octobre 1905).

9) **Horsley**. — La technique des opérations sur le système nerveux central (On the technique of operations on the central nervous system) *(Brit. med. Journal*, n° 2382, 25 août 1906).

10) **Passetz** (Rigobert). — Altération sénile de la macula dans l'artériosclérose (Ueber senile Maculaveränderung bei Arteriosklerose *(Zeitsch. für Augenheilk.*, XIII, p. 771).

1) *Parsons* conclut de l'examen de cinquante yeux atteints de sarcome de la choroïde qu'un des premiers symptômes de cette dangereuse maladie est un décollement de la rétine. Il ne veut pas parler du soulèvement mécanique provoqué par la tumeur qui est bien connu et qui est un symptôme tardif, mais, au contraire, d'un décollement peu proéminent situé dans l'hémisphère inférieur, quels que soient le siège et la grandeur de la tumeur. Si, par exemple, la tumeur se trouve dans l'hémisphère supérieur, elle est séparée du décollement par une zone dans laquelle la rétine est normale, mais si le siège de la tumeur est dans l'hémisphère inférieur, le décollement se continue directement vers celui dû à la tumeur; ce qui est important, c'est que Parsons a observé le décollement à une époque où la tumeur était encore très petite et où, surtout lorsqu'elle est très périphérique, elle pourrait facilement échapper à l'examen.

La cause du décollement est évidemment une sécrétion anormalement exagérée de la choroïde, provoquée par l'irritation due à la tumeur. L'exsudat fortement albumineux

gagne la partie inférieure de l'œil d'après les lois de la pesanteur, et cela explique le siège du décollement. Parsons insiste donc sur la nécessité, dans tous les cas de décollement, en apparence non compliqués, de rechercher avec le plus grand soin la tumeur possible par l'étude systématique du champ visuel et l'examen ophtalmoscopique, aussi périphérique que possible avec mydriase au maximum. KRUKENBERG.

2) *Koster* a apporté certaines modifications à l'appareil de Gratama, afin de supprimer quelques causes d'erreurs possibles. Le principe de l'appareil nouveau reste le même, il s'agit de deux tubes parallèles au travers desquels le malade regarde deux tableaux d'optotypes placés côte à côte, mais alors même que les tubes sont parallèles, le malade ne peut pas voir droit devant lui l'optotype de droite avec l'œil droit et celui de gauche avec l'œil gauche, parce que ces tubes sont fermés à chaque extrémité par une réglette mobile percée d'une fente, et on place préalablement l'une des fentes près du bord externe des tubes et l'autre fente près des bords internes. Il en résulte que le malade voit de l'œil gauche le carton de droite, et de l'œil droit le carton de gauche. L'illusion est si grande, au dire de Koster, que même les personnes prévenues la subissent. Si le malade ferme l'un de ses yeux, il s'aperçoit alors de l'erreur, mais on peut, sans qu'il le voie, modifier la disposition des fentes et rendre la vision directe. Koster estime que cet appareil est supérieur à ceux qui ont des prismes. L. DOR.

3) *V. Arlt* trouve que l'application de la dionine en poudre à la dose de 0 gr. 005 une fois par semaine peut faire disparaître les taches de la cornée même très anciennes, par contre, elle n'a pas d'effet sur les hémorragies de la rétine.

H. DOR.

4) Avec son périmètre-photoptomètre *Polack* a fait les constatations suivantes sur l'œil gauche amblyope congénitalement d'une jeune fille de vingt-six ans : l'acuité visuelle de l'œil gauche est quarante fois plus faible que celle de l'œil droit. A partir du 10 degrés environ en allant du centre à la

périphérie l'acuité visuelle est la même dans l'œil amblyope que dans l'œil sain. Les minima lumineux et chromatiques et les intervalles photochromatiques montrent une sensibilité normale et semblable pour les deux yeux. La persistance de l'image rétinienne est la même pour les deux yeux. Il n'y a pas de scotome central. PÉCHIN.

5) *Haltenhoff* a observé des traces de rétinite spécifique chez une fillette de onze ans, dont il avait soigné la mère et la tante pour une kératite parenchymateuse. Avec un traitement par des frictions d'onguent gris, suivies de l'emploi de l'iodure dc fer et de l'arsenic, la vision qui était de 1/3 à 1/4 remonta à presque 5/6. H. DOR.

6) *Espenchied* étudie la névrite optique au cours de la carie du rocher. Il admet que le lien entre l'affection de l'oreille et la lésion optique est le liquide céphalo-rachidien. Il y a de la leptoméningite, mais elle n'est bactérienne que dans les cas mortels ; dans les autres il y a seulement irritation causée par les toxines sécrétées par les microbes du pus de l'apophyse mastoïde et c'est ce qui explique que, après la trépanation de la mastoïde, on note la disparition de la névrite optique. R.

7) *Snowball* a examiné une jeune fille âgée de dix ans, qui ne présentait aucun signe de syphilis héréditaire, et qui avait les altérations caractéristiques de la rétinite albuminurique. Cette malade mourut d'ailleurs environ trois mois et demi après avoir été examinée par l'auteur. STEPHENSON.

8) Le travail de *Owen*, est une revue générale des cas de gliome observés à l'hôpital Moorfields; non seulemement il rapporte les cas déjà observés et qui ont fait l'objet des rapports de Lawford, et et de Devereux-Marshall, mais tous les nouveaux cas observés depuis 1897. Il est impossible de résumer ce travail qui est essentiellement un travail de statistique ; pourtant plusieurs points intéressants au point de vue pratique y sont longuement traités. Notamment un cas curieux où on a observé cette affection dans plusieurs générations.

Il s'agit d'un enfant âgé de cinq mois, et qui fut opéré pour un gliome en 1859. Son fils fut opéré par Ridley, en 1898. Ce dernier a une sœur, qui a eu deux enfants, dont l'un a été opéré pour un gliome, et l'autre mourut de la même affection, à l'âge de six mois. C'est le seul cas observé où on a vu le gliome survenir dans plusieurs générations.

S. STEPHENSON.

9) Dans un important travail accompagné de superbes planches, *Horsley* arrive à la conclusion que dans tous les cas de stase papillaire, de névrite optique qui n'a pas cédé à un traitement médical de six à huit semaines, il faut procéder à la décompression du cerveau au moyen de la trépanation et de l'ouverture de la dure-mère. Il cite plusieurs observations de guérison durable ou du moins de grande amélioration, au point de vue de la vision, même dans des cas de tumeur du cerveau ou du cervelet.

H. DOR.

MALADIES DU CRISTALLIN ET DU CORPS VITRÉ.

1) **Muntendam**. — Un cas de microphakie (Ein geval van mikrophakie (*28e Réunion de la Soc. néerlandaise d'ophtalmologie, 47 ste Jaarverslag van het nederlandsch Gasthuis voor Ooglijders*, p. 501, Utrecht 1906).

2) **Valude** (E.). — Sur la pathogénie des cataractes polaires antérieures (*Annales d'oculistique*, p. 447-451, juin 1906).

3) **Snell** (Simson). — Enquête sur la prétendue fréquence de la cataracte chez les verriers (An inquiry into the alleged frequency of cataract in bottle makers) (*Brit. med. journ.*, p. 8, 5 janvier 1906).

4) **Morton** (J.-P.). — Cataracte et atrophie optique (Cataract and optic nerve atrophy (*The Canad. Practi. et Review*, février 1906).

5) **Ellett** (E.-C.). — Cataracte électrique (Cataract caused by a discharge of industrial electricity (*Ophthalm. Record*, 1906).

6) **Chaillous** et **Polack**. — Opacité annulaire du cristallin, consécutive à une contusion du globe. Régression spontanée (*Soc. d'ophtal. de Paris*, 6 mars 1906).

7) **Boyle** (C.-C.). — Extraction d'une cataracte à travers l'iris (Cataract operation through fused iris (*Homeopathic Eye, Ear and Throat journ.*, juin 1906).

8) **Lundberg**. — Des opérations de la cataracte, d'après les opérations pratiquées à la clinique ophtalmologique de l'hôpital des Séraphins, à Stockholm. de 1898 à 1903) (*Mittheil. aus d. Augenkl. des Carolinischen und chir. Instit.*, Fischer, édit., Iena 1906).

9) **Fischer** (J.-Herbert). — Cataracte coralliforme (*Trans. Ophth. Society*, vol. XXV, p. 90).

10) **Cheney** (F.-E.). — Opération de cataracte (Operation for cataract) (*Boston medic. and Surgical Journal*, avril 1906).

11) **Blaschek** (Albert). — Rapport sur cinq cents extractions de cataracte (Bericht über 500 Cataract Operationen *(Zeitschr. für Augenheilk.*, XIII, p. 780).

1) Le 17 décembre 1905 *Muntendam* présenta à la Société néerlandaise d'ophtalmologie une observation de microphakie. Il s'agissait d'un homme de trente-cinq ans, chez lequel trois ans auparavant on avait constaté une myopie de treize dioptries avec vision 1/3 après correction. Depuis un jour il se plaignait de vives douleurs à l'œil droit : la cornée était un peu trouble dans la moitié inférieure, injection périkératique, pupille très dilatée, chambre antérieure profonde, couleur de l'iris et tension normales. Le bord inférieur de l'iris, sur lequel reposait le cristallin était un peu repoussé en arrière et dans la pupille dilatée on apercevait le contour entier du cristallin dont le diamètre mesurait environ 8 millimètres. Il y avait donc une subluxation du cristallin avec légère inclinaison en arrière de la partie inférieure. L'œil gauche présentait également un tremblotement de l'iris, la partie supérieure de la chambre antérieure était un peu plus profonde que la partie inférieure, ce qui permet de supposer qu'il existait un léger déplacement de cristallin en bas avec relâchement de la zonule; après dilatation de la pupille on voit que de ce côté aussi le cristallin est plus petit. L'œil droit fut opéré par extraction avec narcose. Muntendam entreprit alors de faire l'examen consciencieux de l'œil gauche.

Voici les résultats :

Angle α.	5° 43′ 56″
Rayon de la cornée, horizontal. . .	$7^{mm}386$
— — vertical . . .	$7^{mm}426$
Profondeur de la chambre antérieure.	$3^{mm}6252$
Rayon de la cristalloïde ant. . . .	$4^{mm}4514$
— — post. . . .	$4^{mm}4$
Epaisseur du cristallin	$5^{mm}3446$

Les deux chiffres les plus remarquables sont le fort rayon de courbure de la cristalloïde antérieure qui normalement est d'environ 10 millimètres et l'épaisseur du cristallin qui est d'environ 4 millimètres à l'état normal.

Le malade avait une myopie de 13 dioptries et après l'extraction une hypermétropie de 11 dioptries; il s'agit donc d'une

myopie cristallinienne et pas d'une myopie axile. La courbure de la surface antérieure du cristallin était très forte, rayon = $4^{mm}85$14 (normal $10^{mm}9$) la courbure postér. 5,4 (normal 6 millimètres), l'épaisseur du cristallin 5,34 (normal 6 millimètres). Il rapproche son cas des deux observations de myopie lenticulaire de Keeling *(Opht. Review*, 1902) et Cordiale (*Ann. d'Oc.*, 1901).

Dans la discussion qui suivit la présentation de Muntendam, Koster s'étonne du faible degré de myopie dans le cas exposé; lui-même a, chez une jeune fille de huit ans, observé une microphakie (diamètre du cristallin, 6 millimètres), avec une différence de réfraction de 50 dioptries entre la partie centrale de la pupille et la partie périphérique aphaque que l'on voyait après dilatation de la pupille. Dans le cas de Koster, le cristallin était peut-être un peu déplacé en bas, mais il n'était pas mobile et était fermement maintenu par la zonule. H. DOR.

2) Les cataractes polaires antérieures ont, d'après les auteurs, une double origine très différente : elles proviennent d'une affection intra-utérine ou d'une ophtalmie à la naissance.

Valude publie deux cas qui sont de bons exemples de la double origine de cette maladie.

1er cas. — Cataracte polaire antérieure, dépôts rougeâtres sur le bord pupillaire, colobome. Il s'agit évidemment d'une irido-choroïdite intra-utérine et d'un arrêt de développement.

2e cas. — Ophtalmie double, cornées désagrégées en surface sans ulcération; puis réparation. Après la disparition du trouble cornéen, l'auteur constata une double cataracte polaire antérieure, onze ans après l'ophtalmie initiale.

Ce dernier cas rappelle ceux présentés par Nuel en 1898 à la Société belge d'ophtalmologie. P. CHAVERNAC.

3) *Simeon Snell* a visité 2 grandes verreries près de Sheffield et a obtenu des renseignements sur 9 autres, soit en tout 11 établissements avec 2,202 employés. Il n'a pas pu constater la fréquence de la cataracte; sur 1.042 opérations, dont 688 du sexe masculin, il ne trouve que 3 verriers. Ses résultats sont donc tout à fait opposés à ceux de Gayet, Hirschberg, Pröbsting, Meyhöfer, etc. H. DOR.

4) *Morton* rapporte le cas d'une jeune femme ayant perdu un œil à la suite d'un traumatisme et atteinte de cataracte de l'autre côté, sans perception de la lumière. L'auteur l'opère cependant ; après l'opération, pas de vision possible au début ; au bout d'un certain temps et avec la correction, elle a une vision de 6/36. Morton explique ce fait en faisant remarquer que, deux ans après le traumatisme, il y eut probablement, du côté de l'œil cataracté, une névrite optique et un iritis plastique sympathique aboutissant à la formation d'une cataracte. Il y eut alors un arrêt de l'activité rétinienne et optique durant une trentaine d'années, ce qui a demandé un temps considérable pour que l'œil ait pu de nouveau s'habituer à apercevoir la lumière. COBURN.

5) Le malade d'*Ellett* reçut une décharge électrique de 500 volts directement. A la suite, conjonctivite, congestion de l'iris ; trois mois après une opacification du cristallin, ayant tous les caractères d'une cataracte, trois mois après son début. Rien ne put expliquer la formation de cette cataracte, sinon la décharge électrique reçue quelques mois auparavant.

COBURN.

6) *Chaillous* et *Polack* présentent un jeune homme de dix-sept ans, à présent guéri, mais qui, examiné trente-six heures après une contusion oculaire (morceau de blanc de billard sur l'œil), avait une acuité visuelle réduite à 6 opts. Il y avait de l'hypohèma et un trouble du cristallin en forme d'anneau, de coloration grisâtre. Seize jours plus tard, le cristallin avait repris sa complète transparence, PÉCHIN.

7) *Boyle* opéra une cataracte chez un homme ayant souffert d'irido-choroïdite des deux yeux suivie d'une double séclusion pupillaire. En faisant l'incision de la cornée, il fit passer le couteau à travers l'iris et la capsule, le cristallin sortit ainsi facilement. COBURN.

MALADIES DE LA RÉFRACTION, DE L'ACCOMMODATION ET DES MUSCLES DE L'ŒIL

1) **Spratt** (C.-N.). — De la détermination des troubles de la réfraction au moyen d'échelles pour astigmatisme (The accurate determination of errors of refraction, without cyclopegia by means of astigmatic charts *(Journ. of the Minnesota state med. Associat.*, mars 1906).

2) **Forni**. — Cas d'ophtalmoplégie asthénique *(Archivio di Psichiatra* et *Annales médico-psychologiques*, décembre 1906).

3) **Cantonnet**. — La « Région de Mariotte » et le pronostic de la myopie *(Archives d'Ophtalmologie*, p. 362, juin 1906).

4) **Piekema**. — Asthénopie et céphalalgie (Asthenopie en hoofdpijn *(27e Réunion de la Soc. néerlandaise d'ophtalmologie, 47 st. Jaarsverslag van het nederlandsch Gasthuis voor Ooglijders*, p. 451, Utrecht 1906).

5) **Alt**. — Paralysie de l'abducteur de cause otogène *(Monat. f. Ohrenheilk.*- n° 3, 1906).

6) **Lannois** et **Perretière**. — Paralysie du moteur oculaire externe d'origine otique *(Lyon, méd.*, 4 mars 1906).

7) **Bouchaud**. — Un cas d'ophtalmoplégie unilatérale, totale et complète avec cécité du même côté *(Journal de neurologie*, 5 novembre 1906).

8) **Gertz** (H.). — Détermination de la réfraction au moyen des reflets de la lentille de l'ophtalmoscope *(Mitth. aus d. Carolinischen med. chir. Instit., Stockholm*, Fischer édit, Iena 1906).

9) **Borschke** (Alfred). — La théorie de la rotation de l'ombre skiascopique dans l'astigmatisme (Ueber die Theorie der skiaskopischen Schattendrehung bei Astigmatismus) *(Arch. f. Ophthal.*, LXIII, p. 388-391, 1906).

11) **Lewis** (P.). — Pathologie de la myopie progressive (Pathology of progressive myopia) *(Homeo. Eye, Ear and Throat Jour.*, mai 1906).

1) *Spratt* donne le résumé de la façon dont il examine la réfraction, au moyen d'échelles. Il conclut que la myopie et l'astigmatisme peuvent être déterminés exactement et pratiquement, de même que certaines hypermétropies, sans avoir besoin d'employer de cyclopégiques. COBURN.

2) *Forni* rapporte le cas d'un homme de vingt-huit ans, qui est atteint d'une diplopie disparaissant le matin, avec parésie de la paupière supérieure gauche s'atténuant dans la journée. Le mouvement des deux muscles droits supérieurs était impossible. Strabisme externe à droite. Plus tard, ptosis bilatéral (facies de Hutchinson) et parésie du muscle externe droit, rire nasal de Gowers. C'est une ophtalmoplégie asthénique, peut-être d'origine stomacale, une véritable myasthénie cardiaque. R.

3) *Cantonnet* a examiné trente-quatre myopes avec staphy-

lomes postérieurs et a mis en évidence, autour du scotome dû à la tache aveugle de Mariotte agrandie, une zone scotomateuse relative pour le blanc et les couleurs à laquelle il a donné le nom de « région de Mariotte ». La transition est insensible entre le staphylome postérieur ou conus et la zone rétinienne environnante presque normale en apparence, dans laquelle plongent cependant, dans bien des cas, des fusées dépigmentées parties du conus. L'examen de cette zone serait un élément précieux de pronostic. En effet, onze malades purent être réexaminés à trois ans d'intervalle et l'auteur put conclure : 1° Il n'y a pas corrélation absolue entre l'étendue de la tache aveugle et l'aggravation de la myopie, au contraire, les fusées dépigmentées de la région de Mariotte traduisent l'extension du processus atrophique. DÉNÉZECH.

4) *Piekema* insiste sur le rapport fréquent qui existe entre les douleurs de tête, la céphalalgie persistante et l'asthénopie oculaire, surtout celle qui est due à une forte hypermétropie ou à l'astigmatisme. Les symptômes principaux sont : 1° une pression derrière les yeux, « comme s'ils étaient poussés en bas » ; 2° une grande sensibilité à une forte lumière ; 3° une agoraphobie, enfin 4° du vertige, des nausées et même des vomissements. Il cite des observations dans lesquelles tous ces symptômes, rebelles à tout traitement, avaient duré pendant plusieurs années et qui cédèrent comme par enchantement, « comme la neige fond au soleil », par la prescription de verres exactement calculés. H. DOR.

5) *Alt* rapporte l'observation d'un enfant atteint d'otite moyenne suppurée avec mastoïdite. Sept semaines après une antrectomie, paralysie du droit externe. Au bout de deux semaines, la paralysie devient parésie. L'auteur croit à une paralysie non de cause centrale, mais réflexe par la voie du nerf vestibulaire, dont les relations avec le noyau des nerfs moteurs de l'œil sont très étroites. R.

6) *Lannois* et *Perretière* relatent l'observation d'une malade atteinte de mastoïdite aiguë, chez laquelle est apparue trois jours après le début des accidents mastoïdiens une para-

lysie du moteur oculaire externe. Un évidement pétro-mastoïdien fut pratiqué. La guérison de la paralysie était presque réalisée deux mois après l'intervention. A l'occasion de cette malade, les auteurs présentent un historique très documenté de la question, surtout au point de vue pathogénique. Ils critiquent, à juste titre, la théorie sphénoïdale de Vrillion et celle de Negro de lésions bulbaires de la sixième paire. L'hypothèse d'une altération directe de l'oculo-moteur externe dans son trajet intra-crânien semble plus admissible ; la théorie de Gradenigo ne s'applique qu'à un nombre de cas restreint.

Le mécanisme de la paralysie n'est pas univoque. Il s'agira parfois de lésions osseuses de la pointe de la pyramide, d'autres fois d'abcès extra-duraux, de foyers méningitiques. Mais il est des faits où la paralysie est la conséquence de phénomènes névritiques d'ordre inflammatoire ou toxique. Dans quelques cas il peut s'agir d'un réflexe partant de l'oreille et agissant sur les noyaux des nerfs oculaires par l'intermédiaire du noyau de Deiters.

Aussi, en face d'une paralysie de la sixième paire d'origine otique, ne faut-il pas immédiatement conclure à l'indication d'une intervention? Ces troubles moteurs oculaires peuvent disparaître sans laisser de traces. Seuls l'extension mastoïdienne, une labyrinthite suppurée ou des accidents intra-crâniens commanderont l'intervention. MOREAU.

7) *Bouchaud* rapporte le cas d'un malade qui présenta d'un seul côté de la paralysie du droit externe à laquelle lentement s'associa une ophtalmoplégie totale. Dans le cours de l'évolution apparurent plusieurs ictus non suivis de paralysies. Une cécité absolue siégeait du même côté, sans qu'au début existât de lésions ophtalmoscopiques.

Quoique le malade n'eût présenté dans son passé aucun accident syphilitique, on lui institua le traitement mixte et, dans l'espace de deux mois, les symptômes d'ophtalmoplégie externe ont disparu, mais la cécité est restée absolue. La papille est devenue complètement blanche.

Il s'agit très probablement d'une méningite syphilitique de la base. MOREAU.

8) Lorsqu'on examine à l'ophtalmoscope une opacité locale

du cristallin, on apprécie la profondeur de son siège dans la lentille par les déplacements parallactiques de cette opacité dans les divers mouvements de l'œil; en examinant de la même manière le déplacement des images du miroir réfléchies par la lentille pour l'image renversée par rapport au fond de l'œil, on voit que ces déplacements varient suivant la réfraction de l'œil. On peut, par ce moyen, arriver à calculer cette réfraction; toutefois, ces résultats ne sont qu'approximatifs. C'est cette méthode qu'a étudiée *Gertz*, et son travail est intéressant pour tous ceux qui aiment les calculs mathématiques.

H. DOR.

MALADIES DU GLOBE DE L'ŒIL
(BLESSURES, CORPS ÉTRANGERS, PARASITES)

1) **Cohn** (Paul). — Sur les échecs subis par l'usage de l'iodoforme pour la désinfection intraoculaire (Uber Misserfolge der intraocularen Iodoformdesinfection) *(Zeitschr. f. Augenheilk.*, XIII, p. 24).

2) **Valk** (F.). — Formation d'un cul-de-sac pour l'œil artificiel (Formation of a cul-de-sac for an artificial eye) *(Med. Record*, mars 1906).

3) **Coleman** (J.-M.). — Les yeux des nouveau-nés (The eyes of the newborn) *(Virginia med. sc. Monthly*, 8 juin 1906).

4) **Hubbell** (A.-A.). — Le traitement précoce et immédiat des accidents oculaires (Immediate and early treatment of ocular injuries *(New-York state journ. of medic.*, avril 1906).

5) **Gasparrini.** — Un cas d'exophtalmie pulsatile guérie par des instillations d'adrénaline (Un caso di esoftalmo pulsatile garito con instilazioni di adrenalina *(Clinica oculistica*, juin 1906).

6) **Sulzer.** — Microphtalmie unilatérale droite avec colobome de l'iris et de la choroïde; ectopie du cristallin, mobile sous l'influence des efforts d'accommodation de l'œil gauche. Cornée transparente de 2 millimètres de diamètre *(Soc. d'ophtal. de Paris*, juin 1906).

7) **Lafon** et **Villemonte.** — Ruptures symétriques des deux globes oculaires *(Journal de médecine de Bordeaux*, n° 51, 23 décembre 1906).

8) **Lagrange.** — Exentération sous-conjonctivale de l'orbite *(Soc. de méd. et chirurgie de Bordeaux*, 12 octobre 1906).

1) *Cohn* a vu employer l'iodoforme dans quatre cas d'infection oculaire sans aucun résultat. Chaque fois l'organe dut être énucléé, trois fois par suite d'une inflammation sympathique de l'autre œil. Du reste, Krauss (voir *Revue d'Ophtalm.* XXVI, p. 41) avait déjà énergiquement condamné cette méthode, qu'il traitait même de nuisible. E. REDSLOB.

2) *Valk*, à un malade qui perdit l'œil et les paupières par un traumatisme, refit un cul-de-sac formé d'une part par le rebord inférieur de l'orbite et, d'autre part, par une greffe épidermique. COBURN.

3) *Coleman*, en étudiant les maladies des yeux des jeunes enfants, insiste sur la nécessité de soustraire la vue des nouveau-nés à la lumière intense, ce qui cause d'après lui dans la suite un grand nombre de troubles oculaires. COBURN.

4) *Hubbell* montre que les corps étrangers de la cornée doivent être rapidement extraits avec des pansements consécutifs pour prévenir l'infection. Les plaies pénétrantes doivent toujours faire penser à la possibilité d'un corps étranger et à des accidents sympathiques.

L'infection doit être combattue par la désinfection intraoculaire et les compresses froides. Un œil perdu doit être enlevé de suite. Quand un œil est atteint d'uvéite traumatique, il doit être énucléé dans les deux semaines qui suivent l'accident, à moins qu'il ait un peu de vision ; dans ce dernier cas, intervenir chirurgicalement dans le but d'améliorer la vision. COBURN.

5) *Gasparrini* a observé un cas assez curieux qu'il relate simplement en deux pages. Un malade se présente à lui porteur d'une exophtalmie réductible à la pression, pulsatile, avec souffle à l'auscultation, pouls et souffle synchrones aux battements de l'artère radiale, la compression de la carotide au cou faisait disparaître ces symptômes. Pour prendre temps, l'auteur ordonne 2 grammes d'iodure de potassium par jour et un collyre à l'adrénaline (XL gouttes dans 20 grammes d'eau) quatre fois par jour. Dix jours après, le malade revient amélioré. Devant un semblable résultat, l'auteur ne change rien au traitement et, au bout de deux mois environ, guérison complète. Gasparrini croit qu'il faut attribuer aux heureux effets de l'adrénaline ces modifications dans ce cas d'exophtalmie pulsatile. G. DUBREUIL.

6) *Sulzer* souligne dans son cas l'absence de troubles cornéens qui permettait l'examen ophtalmoscopique. RÉCHIN.

7) Le malade de *Lafon* et *Villemunte* exerçait la profession d'écarteur dans les courses landaises. Voulant écarter une vache, il fut renversé et piétiné par l'animal qui lui posa un pied sur la figure; le nez se logea entre les deux ongles qui pénétrèrent chacun dans une orbite, produisant la rupture des deux globes oculaires; les lésions des deux yeux sont symétriques, soit du côté interne de chaque œil une déchirure verticale de 10 à 12 millimètres. On proposa une double énucléation qui fut refusée par la famille; il fallut toutefois énucléer l'œil gauche qui commençait à suppurer; à droite, atrophie du globe. H. DOR.

8) *Lagrange* présente un enfant atteint d'une tumeur maligne chez lequel il a pratiqué l'exentération du globe de l'œil, malgré le petit volume de la tumeur. L'auteur pense, avec Richer, que dans les tumeurs malignes de l'œil l'énucléation est insuffisante. Grâce à l'exentération sous-conjonctivale, on peut faire suivre l'opération de la pose d'un appareil prothétique. R.

MALADIES DES PAUPIÈRES, DE L'APPAREIL LACRYMAL ET DE L'ORBITE

1) **De Berardinis.** — Résultats de quelques opérations de blépharoplastie (Risultati di alcune operazioni di plastica) *(Annali di Ottalmologia*, vol. XXXV, fasc. 10-11, p. 813 à 834, 1906).

2) **Zentmayer** et **Weisenburg** (T.-H.). — Thrombose primitive du sinus caverneux (Primary cavernous sinus thrombosis *(Americ. Journ. of med. Science*, février 1906).

3) **Shiba.** — De l'étiologie de la dacryocystite dans la tuberculose du voisinage et de la dacryocystite tuberculeuse (Ueber die Aetiologie der Tränensackentzündungen bei Tuberculose der Umgebung und über Dacryocystitis tuberculosa) *(Kl. Monatsbl.*, XLIII, supplément, p. 63).

4) **Plitt.** — Tuberculose de la glande lacrymale (Ueber Tuberculose der Thränendrüsen *(Kl. Monatsbl.*, XLIII, supplément, p. 440).

5) **Ardouin.** — Opération de Krœnlein pour le traitement des tumeurs de l'orbite *(Archives prov. de chirurgie*, décembre 1906).

6) **Pfeiffer** (C.). Cas typique de chlorome de l'orbite *(Münch. med. Woch.*, n° 39, 25 septembre 1906).

Rocher et **Lafon.** — Angiôme caverneux développé dans la partie interne

du muscle orbiculaire *(Journal de méd. de Bordeaux*, p. 42, 20 janvier 1907).

8) **Jocqs.** — Ectropion total de la paupière inférieure guéri par les cautérisations verticales de la conjonctive palpébrale *(Soc. d'opht. de Paris*, 6 mars 1906).

9) **Faure-Lacaussade.** — Contribution à l'étude de l'épithélioma des paupières *(Soc. d'opht. de Paris*, 6 février 1906).

10) **De Lapersonne** et **Mettey.** — Cylindrome de l'orbite *(Soc. d'opht. de Paris*, 6 mars 1906).

11) **Stewart** (W.-R.-H.). — Infection et suppuration des paupières et de la région sourcilière à la suite d'une cautérisation de la fosse nasale (A case of suppuration of the eyelid and supra-orbital region following cauterisation of the nasal region) *(Lancet*, mai 1905).

12) **Smydacker.** — Opération plastique des paupières au moyen d'un lambeau de peau enlevé au cou (A plastic operation on the eyelids by means of skin flaps taken from the neck) *(Archives of Ophthalmology*, janvier 1906).

13) **Santos Fernandez** (J.). — La stovaïne facilite l'opération de l'entropion de la paupière inférieure (La estovaina facilita la operacion del entropion del parpado inferior) *(Anales de oftalmologia*, n° 2, août 1906).

14) **Caillaud** — Fistules congénitales de la région lacrymale *(Soc. d'opht. de Paris*, 6 février 1906).

15) **Jurnitschek** (Felix). — Un cas de tarsite syphilitique (Ein Fall von Tarsitis syphilitica) *(Zeitsch. f. Augenheilk.*, XII, p. 376).

16) **Phil** (Albin). — Un petit changement donné à la section de la peau dans l'opération de Kroenlein : résection temporaire de la paroi orbitale extérieure (Ein Kleine Abänderung des Hautschnittes bei der temporären Resection der äusseren Orbitalwand nach Kroenlein) *(Centralbl. für prakt. Augenheilk.*, juin 1906).

1) Le mémoire de *De Berardinis* est intéressant, surtout par les figures. Dans treize interventions de blépharoplastie, trois fois seulement il a eu recours à des lambeaux pédonculés du voisinage, les autres fois à des greffes dermo-hypodermiques empruntées aux téguments du bras. Ce dernier procédé peut donner des résultats excellents, malgré tout ce qui a été dit, mais aux conditions suivantes : débridement large de la cicatrice palpébrale, décollement de ses bords, excision du tissu cicatriciel; tarsoraphie permanente, pendant quatre ou cinq mois ou plus, ce qui est indispensable, non seulement pour assurer la greffe sur vaste surface, mais aussi pour éviter la rétraction si regrettable; lambeaux très larges (au moins le double ou plus, de la perte de substance à combler), parfaitement débarrassés du tissu cellulo-adipeux sous-cutané et rendus ainsi très minces; sutures nombreuses, tout le long du bord décollé de la plaie, pour bien fixer le lambeau, en faciliter l'adhésion et en rendre plus riche et plus sûre la nutrition; pansement légèrement compressif, par un petit rouleau ou tampon de gaze ne dépassant pas le bord du lam-

beau; occlusion des deux yeux pendant cinq jours et alimentation liquide; précautions extrêmes en renouvelant le pansement, car une traction un peu brusque pourrait arracher totalement ou partiellement le lambeau; compression douce et uniforme par le pansement, même plusieurs jours après l'adhésion parfaite de la greffe. En opérant ainsi, on ne craindra ni la nécrose du lambeau, ni son insuffisance, ni son recroquevillement. Les résultats éloignés sont excellents, le lambeau se conservant large, souple, avec parfois des plis comme une paupière normale, reconnaissable seulement à sa couleur légèrement plus pâle que la peau environnante.

A. ANTONELLI.

2) *Zentmayer* et *Weisenburg* ont observé une thrombose ayant probablement son origine dans le sinus caverneux et qui, au début, n'affectait que ce sinus. A part les symptômes habituels de la thrombose du sinus caverneux, on observait des signes d'envahissement du côté des nerfs crâniens plus ou moins lésés. Ceci était en rapport avec des troubles de la menstruation. Il s'agissait d'une femme de trente-quatre ans, nerveuse, n'ayant fait aucune maladie antérieure particulière, et qui présentait de l'exophtalmie et du ptosis du côté droit avant l'âge de huit ans; à la première apparition des menstrues, les phénomènes s'accrurent et s'accompagnèrent de douleur. A la suite, l'exophtalmie et le ptosis devinrent plus marqués, surtout à l'approche de la menstruation. Cinq ans après son mariage, la malade se plaignait de l'intensité des symptômes et de leur persistance. Deux mois après, on put affirmer qu'elle était enceinte. Après l'accouchement, elle avait du ptosis des deux côtés, mais son exophtalmie et son ptosis de l'œil droit avaient notablement diminué. Le ptosis de l'œil gauche disparut rapidement. L'examen des paupières montrait une congestion veineuse intense. Le nerf optique du côté droit était atrophié, celui du côté gauche un peu pâle. En plus, il y avait une ophtalmoplégie complète, interne et externe, du côté droit, avec une paralysie de la Ve paire, parésie de la VIIe, IXe, XIe et XIIe paires. Du côté gauche, paralysie partielle de la IIIe paire. Les auteurs admettent l'hypothèse d'une thrombose du sinus caverneux, qui se serait

propagée à l'autre côté, puis, enfin, extension au sinus pétreux supérieur et inférieur, ce qui expliquerait, vu la pression exercée, les symptômes qu'on observait du côté des nerfs.

COBURN.

3) D'après l'examen des cas cliniques assez nombreux, *Shiba* conclut que les dacryocystites qui accompagnent souvent le lupus de la face et des paupières, ne sont pas toujours de nature tuberculeuse, et qu'au contraire, dans la plupart des cas, il s'agit d'une affection purement inflammatoire. D'un autre côté, la dacryocystite tuberculeuse n'est point si rare qu'on le croit généralement, seulement on la méconnaît souvent, parce qu'elle se présente comme une simple dacryocystite suppurée en un phlegmon du sac. Dans quelques cas rares, sa marche clinique est si caractéristique que l'erreur n'est pas possible. Un symptôme qui doit la faire suspecter est un épaississement de la paroi du sac qui ne disparaît pas sous la pression du doigt et qui ne fait sortir que peu ou point de liquide par les points lacrymaux, tandis que le liquide injecté sort facilement par le nez. Le développement de granulations dans les voies lacrymales qui produit la résistance spéciale à la pression du doigt n'est pas assez complet pour empêcher l'écoulement pas le nez. Les observations de l'auteur engagent donc, dans tous les cas de dacryocystite grave, à pratiquer l'extirpation du sac, seule méthode radicale.

KRUKENBERG.

4) *Plitt* donne d'abord un aperçu critique des quelques travaux parus, puis il décrit un cas de tuberculose des deux glandes lacrymales. En présence de la grande mobilité des glandes et de l'absence de tout symptôme d'irritation, on diagnostiqua tout d'abord une simple luxation, mais l'examen ultérieur démontra qu'il s'agissait d'une tuberculose qui s'accompagna bientôt de tuberculose du sac lacrymal. Le diagnostic est donc difficile au début et Plitt croit qu'il faut s'entourer de tous les renseignements utiles et recommande dans les cas douteux de faire une excision exploratrice pour l'examen histologique, bactériologique et l'inoculation à un animal et même une injection de tuberculine. KRUKENBERG.

5) *Ardouin* rapporte l'observation d'un homme de cinquante-neuf ans, chez lequel, à l'aide de l'opération Krönlein, il a enlevé un sarcome orbitaire formant une masse aplatie entre le globe et le périoste de la paroi orbitaire inférieure.

L'auteur étudie en détails l'anatomie de la paroi orbitaire externe, les divers temps de l'opération et les modifications apportées au procédé de Krönlein. Il montre également les indications de l'opération, c'est-à-dire son but diagnostic et thérapeutique. Comme résultats, il cite la statistique de Helbron, cent quarante cas, deux énucléations seulement et, comme conclusion, il admet que l'opération est sans danger pour la vie et que si elle est bien exécutée elle ne peut par elle-même provoquer aucun accident. B. R.

6) *Pfeiffer* rapporte une observation typique de chlorome.

Il s'agit d'un enfant qui présenta une suppuration de l'oreille moyenne droite, puis une exophtalmie bilatérale avec chémosis et troubles graves de la vue. Rapidement apparut une anémie intense puis des hémorragies conjonctivales et un affaiblissement considérable. Ensuite on vit apparaître des adénopathies sous-maxillaires et une tuméfaction de la région temporale de chaque côté. Quatre mois après le début de la maladie la mort survint dans le marasme.

L'autopsie montra des tumeurs gris verdâtre dans le tissu orbitaire, des tumeurs semblables étaient disposées en nappes dans la dure-mère, le long des grands sinus veineux ; elles existaient également dans la fosse temporale, le long de la colonne dorsale, dans les ganglions du cou, le foie et les deux reins. L'examen histologique montra que le tissu néoplasique était constitué par des cellules rondes avec un gros noyau rond et un étroit protoplasma, la plupart du temps serrées sans ordre les unes contre les autres, parfois ordonnées en traînées allongées ; un tissu conjonctif très ténu existait entre ces cellules ; il y avait peu de vaisseaux.

Pfeiffer rappelle les particularités caractéristiques du chlorome : 1° exophtalmie avec atrophie optique ; 2° otite moyenne avec tuméfaction de la région temporale ; 3° anémie ou plus exactement tableau de la leucémie aiguë (mononu

cléose, adénopathies, hémorragies); 4° rapide évolution de l'affection et jeune âge du malade. R.

7) *Rocher et Lafon* opérèrent une tumeur de la tête du sourcil qu'ils prirent d'abord pour un kyste dermoïde. Le malade avait reçu, en 1874, au-dessus de l'œil gauche, un violent coup de tête de cheval. Le résultat immédiat fut une énorme bosse sanguine qui laissa plus tard une petite tumeur de la grosseur d'un pois, laquelle insensiblement augmenta pour atteindre le volume d'une noisette. Ce n'est que pendant l'opération qu'ils constatèrent que la tumeur était bleuâtre et en l'ouvrant il s'écoula du sang. L'examen microscopique démontra qu'il s'agissait d'un angiôme. H. DOR.

8) *Jocqs* présente un homme, de soixante-trois ans, guéri d'un ectropion sénile prononcé et du larmoiement consécutif par les cautérisations verticales associées à la blépharorraphie médiane. PÉCHIN.

9) *Faure-Lacaussade* a observé un épithélioma des paupières de l'œil gauche chez un homme de soixante-quinze ans et dont le début remonte à vingt-cinq ans. Les deux paupières sont détruites par le néoplasme, ainsi que le globe oculaire. La tumeur est restée localisée. Il n'y a pas d'engorgement ganglionnaire. Pas de douleur. PÉCHIN.

10) *De Lapersonne et Mettey* montrent les préparations histologiques d'un cylindrome de la glande lacrymale orbitaire. Il s'agissait d'une tumeur récidivée de l'orbite et prise pour un sarcome de l'orbite chez un homme de vingt-huit ans. Exentération de l'orbite. PÉCHIN.

11) Trois jours après une cautérisation du cornet inférieur droit, *Stewart* a vu se développer, chez une jeune fille de seize ans, un phlegmon de la paupière et de la région supra-orbitaire du même côté. STEPHENSON.

12) Le malade de *Smydacker* a été gravement brûlé, pendant une attaque d'épilepsie. Comme conséquence, il eut des

cicatrices, qui ont formé un ectropion très marqué. L'auteur enlève un large lambeau de peau au cou, vers l'angle formé par la clavicule, il le divise en deux parties, sans toutefois les séparer l'une de l'autre et l'applique respectivement à la place des deux paupières. Il fait ainsi une espèce de pont, pendant six jours, jusqu'à ce que les extrémités aient été complètement cicatrisées. Le résultat a été très satisfaisant. COBURN.

13) *Santos Fernandez* nous a déjà signalé les avantages de la stovaïne comme anesthésique local, il y revient au sujet de l'entropion et montre les facilités que procure cet agent qui aurait quelque supériorité sur la cocaïne. Trois observations complètent l'article. G. D.

RAPPORTS DE L'OPHTALMOLOGIE AVEC LA PATHOLOGIE GÉNÉRALE

1) **Nadal.** — Troubles pupillaires chez les paralytiques généraux. Leur valeur diagnostique *(Thèse de Montpellier*, 25 juillet 1906).

2) **Chauffard** et **Rendu.** — Méningite tardive dans un cas de zona ophtalmique *(Soc. méd. des hôp. de Paris*, 8 février 1907).

3) **Tenzer.** — L'état du fond de l'œil dans les affections de l'oreille *(Arch. f. Ohrenh.*, LXIII, 1-2).

4) **Germann** (Ph.). — Sommes-nous autorisé, lorsque la vue est menacée par une grossesse, à ordonner l'accouchement prématuré ou l'avortement? (Ist es berechtigt, bei Gefährdung der Schkraft durch Schwangerschaft, die Einleitung der Künstlichen Frühgeburt oder einen Abortus zu verlangen?) *(St-Petersburger med. Wochens*, n° 36, 1906).

5) **Koster.** — Quelques mots sur le traitement de la tuberculose oculaire par la tuberculine (Iets over behandeling van tuberculose van het oog mit tuberculine) *(27e Réunion de la Société néerlandaise d'ophtalmologie. 47 ste. Jaarverslag van het nederlandsch Gasthuis voor Ooglijders*, p. 445, Utrecht 1906).

6) **Würdemann** (H.-V.). — Goitre exophtalmique atypique, endothéliome de la pituitaire et du corps thyroïde (Atypical exophthalmic goiter, with endothelioma of the pituitary and thyroïd bodies) *(Ophthalmology*, avril 1906).

7) **Spear** (E.-D.). — La photophobie est un réflexe d'origine nasale (Photophobia a nasal reflex *(Boston med. and Surg. Journ.*, mars 1906).

8) **Harman N. Bishop.** — La pseudo-fièvre des foins (False hay fever) *(Brit. med. Journal*, août 1905).

9) **Porter** (E.-H.). — Un cas d'acromégalie avec symptômes oculaires intéressants (A case of acromegalia with interesting eyes symptoms) *(Ophthalmic Record*, juin 1906).

10) **Monod, Raulin, Aubaret.** — Troubles oculaires d'origine obstétricale *(Société de méd. et de chirurg. de Bordeaux* et *Journal de médecine de Bordeaux*, 28 octobre 1906).

11) **Gifford** (H.). — Un cas rare d'empoisonnement par l'alcool méthylique (Au unusual case of methyl alcohol poisoning) *(Ophth. Record*,, juin 1906)

12) **Charpentier.** — Myasthénie bulbo-spinale chez un tabétique *(Soc. de neurologie*, 8 novembre 1906).

13) **Remlinger.** — Goitre exophtalmique consécutif à une morsure de chien enragé *(Soc. méd. des hôp. de Paris*, 30 décembre 1906).

14) **Possek Rigobert.** — Un cas d'hémianopsie corticale après un traumatisme (Ein Fall von corticaler Hemianopsie nach einem Trauma *(Zeitsch. f. Augenheilk.*, XIII, p. 794).

1) *Nadal* étudie les troubles pupillaires aux trois périodes de la paralysie générale. Dans la première période on observe de l'inégalité pupillaire (une pupille en mydriase, l'autre en myosis; les deux pupilles inégalement dilatées ou rétrécies; une pupille normale, l'autre en mydriase ou myosis) de la mydriase, du myosis, de la déformation, de l'irrégularité et excentricité pupillaires, la perte du réflexe à la lumière, le signe d'Argyll-Robertson. L'auteur passe alors en revue les symptômes pupillaires dans les affections dont le diagnostic doit être fait avec la paralysie générale (états maniaques, mélancoliques, folie périodique, confusion mentale, neurasthénie, hystérie, etc.). Dans la deuxième et la troisième période on retrouve les mêmes symptômes, mais tandis que dans la première période ils sont passagers, intermittents, variables, ils sont dans les deux autres définitifs. Suivent trente-cinq observations. BÉNÉZECH.

2) *Chauffard* et *Rendu* rapportent l'observation d'une femme, trente-huit ans, entrée à l'hôpital le cinquième jour d'une maladie caractérisée par une céphalée intense, des névralgies très douloureuses de la moitié gauche de la face et une éruption vésiculeuse de l'aile gauche du nez et de la tempe gauche : zona ophtalmique.

La ponction lombaire donne un liquide normal. Le lendemain, on trouve de la raideur douloureuse dans les muscles cervicaux. Les mouvements de flexion sont impossibles, le pouls est à 56, la céphalée toujours très intense, pas de Kernig. Deuxième ponction lombaire : liquide peu albumineux, beaucoup de lymphocytes. Guérison au bout de douze jours. Ces faits permettent de suivre l'évolution du processus pathogénique : lésion initiale du ganglion, infection ascendante de la racine postérieure et de la méninge.

La lymphocytose n'est donc pas un symptôme du zona, mais de la complication méningitique secondaire. La méningite semble ne plus avoir été uniquement cervicale. Il est intéressant de noter la corrélation topographique du zona et de la raideur musculaire (signe de Kernig). Dans le cas actuel : zona ophtalmique et raideur du cou. Dans un cas rapporté par Chauffard et Rivet : zona thoraco-abdominal, signe de Kernig à localisation spinale inférieure. R.

3) *Tenzer* sur un nombre considérable de malades atteints d'affections de l'oreille non compliquées n'a noté que 5 fois des lésions du fond de l'œil. D'autre part il a réparti en 2 groupes 76 cas d'affections d'oreilles compliquées de troubles intra-crâniens, suivant que la lésion intra-crânienne était simple ou multiple : Dans le premier groupe, 7 abcès extra duraux donnaient 2 fois une altération du fond d'œil; 8 méningites avec 4 altérations du fond d'œil; 12 thromboses des sinus, 2 altérations du fond ; 8 abcès cérébraux, 4 lésions du fond ; 5 abcès cérébelleux, 4 altérations du fond ; soit 24 cas sur 40 où le fond d'œil était resté normal. Dans le deuxième groupe lésions multiples du cerveau ou des méninges, 20 fois le fond de l'œil est normal sur 36 cas. D'une façon générale l'apparition des altérations du fond d'œil est de très haute importance, car elle permet d'affirmer presqu'à coup sûr la complication intra-crânienne. R.

4) *Germann* démontre par l'observation de 4 cas de kératomalacie, de 1 de névrite optique terminée par atrophie et de 1 cas de rétinite albuminurique, qu'il est urgent de réclamer soit l'avortement, soit l'accouchement prématuré.

H. DOR.

5) Pour le traitement de la tuberculose oculaire *Koster* commence par le repos, l'atropine et un régime reconstituant, puis si cela ne donne aucun résultat il passe au traitement mercuriel (frictions d'onguent gris) ; ensuite il a recours aux insufflations d'air dans la chambre antérieure ; ce dernier moyen qu'il a recommandé il y a quelques années lui a donné dans quelques cas d'iritis ou de kératite tuberculeuse de très

bons résultats. Enfin, si rien ne réussit, il a recours à l'emploi de la tuberculine T. R. selon la méthode de Hippel (voir *Rev. génér.*; XXIV, 1905, p. 82). Il cite une observation dans laquelle le traitement dura trois mois et où la vision monta de 3/60 à 8/10. Dans un second cas, le résultat fut moins évident. H. DOR.

6) *Würdemann* décrit un cas de goître atypique : exophtalmie, chémosis et sécrétion purulente. Ulcération de la cornée, vision considérablement diminuée. Ecoulement purulent par les narines, rien d'anormal pourtant dans les sinus. Un œil est énucléé, on ne trouve rien dans l'orbite. La cornée de l'autre œil finit par éclater, issue du cristallin. Le malade meurt rapidement de méningite. A l'autopsie on constate : méningite, dilatation des vaisseaux de l'orbite, névrite optique et petit abcès dans le nerf optique probablement secondaire à la méningite, endocardite, glande thyroïde et pituitaire hypertrophiées avec dégénérescence endothéliale. La méningite et la mort sont considérées comme ayant été causées par la propagation à travers l'éthmoïde et les vaisseaux de l'infection nasale ou bien par septicémie générale, due d'ailleurs à l'infection nasale. Nombreuses micro-photographies accompagnent ce travail. COBURN.

7) *Spear* prétend que la photophobie est un réflexe nasal. C'est une constatation banale que celle d'apercevoir une lumière brillante lorsqu'on éternue. Il peut en être de même lorsqu'on est atteint d'une hypersensibilité de la muqueuse nasale. L'occlusion des paupières est plutôt le fait d'une action nasale, que d'une action oculaire. Ce qu'on désigne sous le nom de fièvre des foins n'est qu'un réflexe physiologique exagéré. La photophobie est un symptôme nasal aussi bien que l'éternuement, le larmoiement, le vertige, les nausées, etc. L'auteur a observé un garçon qui souffrait beaucoup, étant constamment exposé à regarder une lumière électrique. Il n'avait pourtant rien du côté de l'œil, mais était atteint d'une hypertrophie des cornets. Le traitement de cette hypertrophie fit cesser la photophobie. COBURN.

8) *Harman* rapporte en détail le cas d'une fièvre des foins dans laquelle la correction de l'amétropie mit fin aux récidives. Incidemment, il parle d'une « demi-douzaine » de cas pareils. STEPHENSON.

9) Le malade de *Porter* avait une hypertrophie du corps thyroïde, de l'exophtalmie, ses pupilles réagissaient peu. Strabisme divergent unilatéral. Mouvements limités du globe de l'autre côté. A l'ophtalmoscope, un œil est atteint de neuro-rétinite aiguë, l'autre d'atrophie optique et cécité complète. COBURN.

10) *Monod*, *Raulin* et *Aubaret* rapportent l'observation d'un enfant nouveau-né venu après un très long travail et une application de forceps. Il présentait un œdème de la paupière supérieure droite et sa cornée avait l'aspect de la kératite interstitielle. Cette opacité cornéenne disparut quinze jours après. Il se pourrait qu'il s'agisse d'une lésion indirecte provoquée par la compression des troncs nerveux pendant l'application du forceps et ayant altéré la nutrition de la cornée. MOREAU.

11) Le malade de *Gifford* s'était occupé à peindre dans une chambre fermée et pendant quatre heures avec des matières colorantes dissoutes dans l'alcool de bois. Deux heures après il devint absolument aveugle et ce n'est qu'une semaine après qu'il put distinguer la lumière; il put même commencer à lire au bout de trois semaines. Mais de nouveau il perd la vision et, durant six mois, il est aveugle. De nouveau on note une légère amélioration qui, au bout d'un an, est assez considérable. Il est curieux de remarquer que le réflexe patellaire disparaissait lorsque la cécité existait, puis reparaissait. Un autre cas est rapporté où l'on employa l'alcool pour chauffer de l'eau. La vision fut réduite à 20/200. Comme la chambre était petite, l'auteur admet que dans ce cas il y eut un dégagement par l'alcool qui brûlait de gaz aldéhido-formique. COBURN.

12) *Charpentier* présente un sujet de trente-six ans, syphi-

litique depuis dix ans, atteint de tabes avec Argyll-Robertson, myosis; mais il y eut de plus myasthénie, ptosis bilatéral, paralysie faciale, déviation de la langue, troubles de la parole. A un moment donné, les phénomènes bulbaires s'accentuèrent rapidement, puis rétrocédèrent progressivement. Aujourd'hui la myasthénie a disparu; le malade reste simplement tabétique. R.

13) *Remlinger* a observé chez un soldat turc, mordu par un chien enragé, cinq jours après cette émotion, une hypertrophie du corps thyroïde et tous les autres symptômes basedowiens. Le sujet n'avait aucune tare héréditaire névropathique et n'était pas lui-même névropathe, au contraire très calme. Une émotion violente semble donc pouvoir amener la maladie de Basedow. H. DOR.

VARIA

1) **Baylac.** — Etude comparée de la toxicité de la stovaïne et de la cocaïne (*Société de médecine de Toulouse*, 22 janvier 1906, *Arch. méd. de Toulouse*, 15 février 1906),

2) **Mintz.** — Cécité suite d'une injection de paraffine pour prothèse nasale (*Centralblatt f. Chirurgie*, 2, 1905).

3) **Santos Fernandez.** — Un avantage et un inconvénient évitable de la stovaïne en ophtalmologie (Una ventaja y un inconveniente remediables de la estovaïna en oftalmologia (*Soc. Oftalm. hisp.-americ.*, mai 1906 et *Arch. f. Oftalm. hisp.-americ.*, juin 1906).

4) **Baudry.** — L'hygiène oculaire à l'école (*Le Nord médical*, 1er octobre 1906).

5) **Rollet** (Professeur). — Le professeur Gayet (*Lyon médical*, 20 janvier 1907).

6) **Péchin.** — Rapport sur l'exercice illégal de l'ophtalmologie et discussion de ce rapport (*Soc. d'opht. de Paris*, 6 février et 6 avril 1906).

1) *Baylac*, à la suite de recherches expérimentales, décrit l'intoxication stovaïnique absolument semblable à celle de la cocaïne.

L'action de la stovaïne est de durée plus courte que celle de la cocaïne; elle ne produit pas de vaso-constriction; sur le cœur elle agit d'une façon tonique.

Son prix de revient est inférieur à celui de la cocaïne.

E. MOREAU.

2) *Mintz* injectant pour la deuxième fois de la paraffine pour correction nasale, paraffine à 43 degrés, note trois minutes après des douleurs dans un œil, une cécité. L'auteur pense à une thrombose des veines nasale externe, ophtalmique et centrale de la rétine. R.

3) *Santos Fernandez* croit la stovaïne inférieure à la cocaïne en instillations, supérieure en injections sous-conjonctivales. Le rayon d'action de la stovaïne en injections sous-cutanées est plus étendu que celui de la cocaïne. Comme inconvénients l'auteur rapporte deux cas de délire avec fièvre après l'emploi de la stovaïne, mais les doses étaient un peu fortes, et on peut éviter ce danger en employant des solutions diluées.

G. DUBREUIL.

6) La Société d'ophtalmologie de Paris approuve les conclusions du rapport de *Péchin* qui sont les suivantes :

1° Toute personne qui, non munie du diplôme de docteur en médecine, fera le choix de verres convexes, concaves ou cylindriques ou sphéro-cylindriques par l'une quelconque des méthodes employées pour l'examen de la réfraction, sera considérée comme exerçant illégalement la médecine;

2° Il est interdit d'exercer l'ophtalmologie sous le couvert de l'anonymat ou sous une appellation impersonnelle, telle que oculiste américain. Cette interdiction est à ajouter à l'article 9 de la loi du 30 novembre 1892.

La Société approuve en outre toutes les mesures propres à la répression de l'exercice illégal de la médecine en général, mesures qui s'appliqueront également à l'exercice illégal de l'ophtalmologie.

Elle est aussi d'avis d'appeler l'attention sur l'importance qu'il y a à appliquer les articles 2 (titre II) et 5 (titre IV) de la loi précitée et visant l'exercice de la médecine en France par des médecins étrangers.

La Société se prononce contre la création d'un ordre des médecins. PÉCHIN.

Le Gérant : P. MASSON.

Lyon. — Imp. A. REY et Cie, 4, rue Gentil. — 45090

MÉMOIRES ORIGINAUX

Une période intéressante de l'historique de la cataracte[1]

Par H. DOR

L'ouvrage de Bartisch est le premier qui fut écrit en langue allemande. Il n'est pas plus avancé que ses prédécesseurs au sujet de la nature et du siège de la cataracte, bien qu'il donne un assez grand nombre de gravures sur bois dont quelques-unes sont très bonnes. Pour la cataracte il indique d'abord des causes générales (p. 44). La cause la plus importante de la cécité et de toutes les maladies est le péché... D'autres fois la cécité arrive pour être un exemple aux autres hommes, comme on le voit dans le deuxième livre de Tobie où on lit: « Dieu laissa arriver ce malheur pour que la postérité ait un exemple de patience. »

Quant aux causes corporelles, il indique les suivantes:

1° Cette affection provient d'une nature spéciale du cerveau dont le liquide « albugineus » est corrompu et dans lequel se coagule une matière muqueuse et trouble qui s'épaissit et se dépose devant l'uvée et la pupille.

2° Elle peut provenir du sang.....

3° Elle peut provenir de l'estomac, du foie, de la rate dont

[1] Nous publions ici, avec l'autorisation des directeurs et de l'éditeur, quelques pages extraites d'un travail que nous avons fait pour l'*Encylopédie française d'ophtalmologie* et qui paraîtra dans quelques jours dans le vol. VII de cet ouvrage. Nous étudions d'abord l'historique des maladies du cristallin chez les Egyptiens, les Hébreux, les Grecs, l'Ecole d'Alexandrie, les Latins et les Arabes, puis nous arrivons à une période plus moderne qui commence avec Bartisch.

les mauvaises vapeurs montent à la tête et troublent la vue.

4° Elle peut provenir de mauvaise nourriture, oignons, ail, raifort, gruau, écrevisses, morue, etc.

5° ..... d'avoir trop pleuré.....

6° .... d'une trop longue abstinence des fonctions sexuelles.....

7° ..... de causes extérieures: coups, blessures, chutes, piqûres, etc...

Il en connaît 5 espèces d'après leur couleur: blanche, grise, bleue, verte et jaunâtre. Quant à sa thérapeutique, en dehors de l'opération, c'est une polypharmacie, que l'on peut comparer à l'exemple que nous avons cité plus haut d'Ambroise Paré, mais en outre il indique des amulettes à porter sur la peau nue, dans de charmants médaillons dont il donne les dessins, c'est par exemple une langue de renard desséchée, mais il a soin d'ajouter que, si c'est pour un homme, la langue doit provenir d'un renard mâle, pour la femme, d'un renard femelle. Dans une planche très bien exécutée, il indique encore l'influence des diverses constellations des étoiles sur les diverses parties du corps. Enfin, pour donner une idée de la conception générale de Bartisch sur l'éducation des oculistes, je citerai quelques-uns des douze commandements que, semblables à la Thorah des anciens Hébreux, il promulgue comme un nouveau Décalogue.

1° Tout oculiste ou chirurgien doit avoir été conçu, mis au monde et élevé par des parents craignant Dieu, pieux, vertueux et honnêtes.

2° Il ne suffit pas qu'un oculiste ait des parents pieux, mais il doit lui-même être chrétien, avoir une foi véritable et constante, commencer toutes choses au nom de Dieu et les accomplir de même, aimer la prière, aller à l'église, entendre avec assiduité la parole divine, la lire lui-même, aimer Dieu de tout son cœur et son prochain comme soi-même.

3° Il doit avoir *étudié*, connaître la langue latine, l'anatomie du corps humain, surtout de la tête, des yeux et des organes génitaux.....

4° Tout oculiste doit dès sa jeunesse avoir étudié et pratiqué le métier de barbier ou tout au moins de baigneur..... c'est pourquoi ceux-là ne valent rien qui viennent de quitter la

charrue ou le char de fumier, comme le font la plupart des oculistes actuels... . Etc.

Nous allons enfin sortir des ténèbres du moyen âge ; lorsque Képler, en 1611, eut démontré la valeur physiologique et optique du cristallin, il renversa pour toujours la doctrine antique de la cataracte. Il fallut, il est vrai, encore cent ans, jusqu'à ce que ses principes fussent admis par tout le monde, mais c'est Képler qui permit à Brisseau et Maitre-Jean, au commencement du XVIIIe siècle, de substituer, dans le court espace d'une quinzaine d'années, aux anciennes théories égyptogrecques, qui avaient duré plus de vingt siècles, les connaissances positives de l'ophtalmologie moderne. Le XVIIe siècle doit donc être considéré comme le berceau de nos connaissances actuelles et il vaut la peine que nous nous y arrêtions quelques instants.

Déjà quelques années avant Képler, Plater avait essayé de démontrer l'impossibilité du développement de la cataracte par la pénétration dans l'œil d'un liquide au travers du nerf optique. « Si ab aquæ vel humoris in oculi globum fieret affluxu : non hæc exigua tantum et vix lentis instar ampla nasceretur materia, sed oculi globus totus distentus et velut hydropicus tumescet » et il ajouta que cette explication de la formation de la cataracte est « ignorantiæ asylum ».

Au milieu de ce siècle on trouve quelques auteurs qui indiquent plus ou moins clairement que le siège de la cataracte était dans le cristallin, ainsi Rolfinck qui raconte que son collègue Schellhammer, ayant eu l'occasion de disséquer les yeux de deux personnes opérées de cataracte, trouva le cristallin à la place de la membrane qu'il s'attendait à rencontrer. Mais il ajoute qu'il ne sait pas si cela se passe toujours ainsi. « Hoc tamen perpetuo ita avenire, pronunciare non ausim. »

Mais ce sont surtout Franz Quarré et Lasnier qui défendirent cette théorie ; malheureusement ils n'ont laissé aucun écrit, et nous ne connaissons leurs idées que par des citations. C'est ainsi que Palfin raconte que Lasnier s'était aperçu dans plusieurs de ses opérations qu'il n'avait pas enlevé une peau située devant le cristallin, mais qu'il avait enlevé le cristallin lui-même; il appelait cela « renverser le cristallin de son trône ». Il paraît que c'est en 1651 qu'il fit une communica-

tion à la Société de chirurgie de Paris. Quoi qu'il en soit, le célèbre chirurgien Mauriceau, et le philosophe Gassendi se déclarèrent partisans de l'opinion de Lasnier. En effet, déjà en 1658 Gassendi écrit qu'un célèbre chirurgien de Paris a démontré « que la cataracte siège dans le cristallin et qu'on peut voir sans cristallin ». Les physiciens adoptèrent également cette manière de voir et Borel affirma en 1657 que « la cataracte n'est pas une pellicule mais le cristallin opacifié ».

Mariotte et Rohault se déclarèrent en faveur de la nouvelle doctrine. Boerhaave l'enseignait également à Leyden en 1707 avant de connaître les travaux de Brisseau et de Maitre-Jean. Mais ces quelques voix isolées ne réussirent pas à se faire entendre du public et ce furent Brisseau et Maitre-Jean qui finirent par vaincre les résistances de l'Académie des sciences de Paris. Les mémoires de cette Académie de 1705 à 1708 sont encore aujourd'hui intéressants à consulter. C'est en 1705, en effet, que Brisseau présente un mémoire dans lequel, se basant sur des recherches anatomiques et cliniques, il démontra que la cataracte était une opacification exclusivement limitée au cristallin. Quelques académiciens restèrent indifférents, d'autres attaquèrent la proposition de Brisseau; l'Académie passa à l'ordre du jour. Brisseau raconte que dans une société où il venait d'exposer sa théorie, Duvernoy, professeur à l'Université de Paris, protesta énergiquement. Voici du reste les propres paroles de Brisseau : « Je proposai mon opinion sur la cataracte que M. Duvernoy rebuta fort et dit devant ces messieurs, qu'il me conseillait, en ami, de ne la point mettre au jour, si je ne voulais pas perdre ma réputation, parce que je trouverais en mon chemin des gens qui me culbuteraient. » A cela Brisseau répondit : « Ce n'est point ceux qui défendent la nouvelle théorie qui risquent leur réputation, mais ceux qui l'attaquent et la combattent. » Mais la découverte de Brisseau aurait pu avoir le sort de celles de tant d'inventeurs méconnus, si déjà dix-huit mois plus tard, il n'eût trouvé un ardent défenseur dans la personne d'Antoine Maitre-Jean « chirurgien du Roy ». Celui-ci raconte comment il était peu à peu arrivé à comprendre que la cataracte n'était autre chose que le cristallin opacifié. Ce fut d'abord une opération de cataracte qu'il fit en 1682 (je cite d'après la 2e édition, Paris, 1722,

p. 119). « Après que j'eus introduit l'aiguille dans l'œil, et que j'eus détaché la cataracte, je m'aperçeus qu'elle s'avançait fort en devant, lorsque j'appuyais l'éguille pour l'abaisser et qu'il sortait par la pupille quelque chose de blanc et fort flexible..... cela me fit changer la situation de mon éguille..... Mais je fus fort surpris de voir un corps gros, blanc et rond, qui n'avait point la forme d'une membrane, rouler sous mon éguille. Je reportai plusieurs fois la pointe de mon éguille sur ce corps et je l'abaissay : après quoi je vis l'œil fort clair, et le malade alors distingua les objets communs. »..... « Quelques jours après, la cataracte remonta un peu et j'aperçus quelque chose de blanc par de là la pupille, qui haussait et baissait au moindre mouvement »..... Six mois plus tard il fit une nouvelle opération « pour reprendre ce que j'avais abbaissé par le bas et lui faire faire la culebute, comme l'enseigne Guillemeau..... et je m'aperçeus aussitôt que je faisais remonter ce corps blanc et rond que j'avais remarqué la première fois, mais qui ne me parut pas si gros ». L'opération réussit et le malade vit pendant dix-neuf ans, n'étant mort qu'en l'année 1701.

C'est ensuite une opération analogue en 1685, puis l'examen d'un œil cataracté « d'un pauvre passant qui mourut dans notre hôpital », et enfin la dissection de deux yeux d'une femme qu'il avait opérée six mois auparavant.

Si Brisseau et Maitre-Jean avaient réussi à démontrer par des observations positives la vraie nature de la cataracte, ils n'avaient pas encore remporté la victoire, car tous les physiciens et les oculistes les plus connus, Méry, de la Hire, père et fils, Geoffroy, Duvernoy, Saint-Yves et Woolhouse se liguèrent contre ces réformateurs et les attaquèrent violemment. Cependant les uns après les autres reconnurent leur erreur.

En 1722 (et non pas en 1736 comme l'indique Magnus), Saint-Yves publie dans son traité les lignes suivantes : « Des expériences sans nombre ont fait reconnaître l'erreur des anciens. En outre M. Barthélemy, âgé d'environ soixante-dix ans, dont la cataracte tomba toute seule et se logea dans la place où on la met ordinairement avec l'aiguille de sorte qu'il vit avec la même facilité que l'on voit après cette opération lorsqu'elle a bien réussi » (p. 247). En cela, il ne faisait du reste que suivre l'Académie elle-même, car voici ce qu'on lit

dans l'*Histoire de l'Académie royale des sciences*, année 1708, p. 39 : « La vérité commence à se découvrir sur la question de la cataracte..... M. Brisseau, médecin de Tournay et M. Antoine Maitre-Jean tous deux inventeurs en même temps ou plutôt restaurateurs, sans le scavoir, du nouveau sistème de feu M. Rohault qui confondit le glaucoma et la cataracte, soutenaient et par une suite de ce sistème et par des expériences dont ils étaient convaincus, que l'on peut voir sans cristallin, c'est-à-dire sans ce qui a toujours passé pour le principal instrument de la vision. Quelque étrange que soit ce paradoxe, l'Académie en avait, dès l'année précédente apperçu la possibilité; mais enfin il est devenu un fait constant. L'Académie a vu un cristallin que l'on avait tiré à un prêtre en présence de M. Méry et elle a vu ce même prêtre lire du même œil avec une forte loupe ces gros caractères, que les imprimeurs appellent Parangon. » La Hire et Méry suivirent l'exemple de Saint-Yves, mais Woolhouse persista dans la lutte et sa longue et violente querelle avec Heister est encore aujourd'hui intéressante à lire. Dans son Apologie, Heister écrit, en 1717 : « *Inter honestos vero huius sententiæ oppugnatores*, merito habeo, laudoque, D.D. de la Hire, Meryum, aliosque viros egregios, qui veritatis inveniendæ gratia experimenta instituerunt..... *Iter inhonestos autem adversarios*, non possum non referre Wolhusium (sive Woolhouse) ocularium natione Britannum, sed Parisiis degentem..... Cui accesserunt *Scriptores Diarii Eruditorum Gallici*, quod *Journal des Savans appellatur*. »

A une critique acerbe et virulente de Woolhouse, Heister répond que ses objections (quæ tamen non experimenta sed tantum ratiocinia continent) ne *sont pas suffisantes*. « Illud *non sufficiunt* tam aegre tulit, ac si crimen laesae Majestatis commisissem. » Les deux adversaires échangent alors une longue correspondance en latin, mais, un jour, Heister, poussé à bout, reproche à Woolhouse de n'apporter que de « futilia Academicorum argumenta » et il ajoute entre parenthèses « (en bon français, fout.. arguments) ». A cela Woolhouse ne tarde pas à répondre :

De Paris ce 30 d'octobre 1715.

« Monsieur,

« Je ne vous écris plus en latin puisque vous entendez si bien la langue française. M. Ménager lui-même n'aurait jamais mieux réussi. Quoi ? futilia argumenta, dites-vous, veut dire fout.. argumens. L'étymologie est parfaitement trouvée, mais l'expression latine n'a jamais voulu dire ce que les polissons français entendent par leur phrase vulgaire. J'écris au moins plus clairement en latin et nous éviterons à l'avenir des méprises si choquantes. Venons à l'affaire. Vous savez qu'il n'y avait que votre serviteur qui depuis le commencement de cette affaire a tenu bon contre ses amis Brisseau et Antoine. C'est par mes deux lettres que l'Académie a appris que Gassendi avait dit verbatim, que Rauhault et Mariotte avaient écrit la même chose que Brisseau et ils étaient surpris de son hardiesse, de vouloir passer pour l'inventeur d'une nouvelle découverte à cet égard. Brisseau luy-même dans les lettres qu'il m'escrivit, jure qu'il n'avait jamais lu Gassendi, ni Rauhault, ni Mariotte...

« Quant à M. de la Hire vous vous trompez fort si vous croyez qu'il a esté mon disciple... J'avais garde de dire ce que j'en savais à un Académicien. Leur axiome est de parler toujours aux dépens d'autruy. Ils veulent tout scavoir ; et ils les veulent scavoir les premiers...

« L'Académie, donc et le public m'a toute l'obligation d'être détrompé touchant la dispute intérieure de cette affaire parmi les scavants. Et c'était un de leurs confrères Mariotte, l'Académie était honteuse, qu'aucun parmi eux ne se ressouvînt d'avoir lu cette affaire. *Hinc fons et origo mali.* »

Nous arriverions maintenant au moment le plus important dans l'histoire de la cataracte, nous voulons parler des travaux de Daviel et de l'extraction, mais comme l'opération sera traitée dans un chapitre à part, nous en dirons plus loin quelques mots au point de vue historique.

Il ne me reste plus à examiner que quelques questions. J'ai déjà indiqué plusieurs fois que le traitement médical de la cataracte était habituel. Mais la réaction ne devait pas tarder. Maître-Jean écrit tout un chapitre sur ce sujet et s'exprime

enfin comme suit : « De tout ce que dessus, je conclus qu'on ne peut guérir par les remèdes les cataractes, quand même elles ne seraient encore que naissantes et pas confirmées, et qu'il est très difficile de les prévenir. Qu'ainsi, lorsqu'on a reconnu par les signes diagnostics ci-dessus expliqués, qu'une cataracte se forme, on doit laisser les malades en repos sans leur faire aucun remède » (p. 169).

Maître-Jean et Saint-Yves décrivent la cataracte traumatique, avec ou sans luxation, et même la cataracte tremblante « branlante » ; Saint-Yves, Janin et Richter la cataracte congénitale et héréditaire, Saint-Yves, la cataracte nucléaire centrale, la cataracte corticale postérieure (qu'il appela hyaloïdienne) et la capsulaire antérieure ; Deidier et surtout Janin la cataracte secondaire. Enfin Pallucci, ayant eu l'occasion d'examiner des cataractes après l'extraction, nous donne une description très exacte du « noyau » et des « couches corticales ». C'est à lui que l'on doit ces dénominations qui sont aujourd'hui généralement acceptées. Mais si le diagnostic des différentes formes de cataractes et l'étude anatomopathologique ont fait de vrais progrès, il n'en est pas de même des causes qui provoquent la cataracte.

Comme maître-Jean avait produit l'opacification du cristallin en le plongeant dans un mélange de trois parties d'eau pour une partie d'eau-forte, il en conclut « que la cause des cataractes est une sérosité acide et mordicante qui se jetant quelquefois par voye de fluxion, et d'autres fois, s'amassant par congestion entre le cristallin et la membrane qui le recouvre, commence à donner naissance à la cataracte ». Morgagni l'attribue également à des troubles de la sécrétion du liquide intracapsulaire. — Heister parle cependant d'altérations des vaisseaux bulbaires, théorie que nous voyons reprise par Mooren plus d'un siècle plus tard (1874).— Richter, Beer, plus tard Himly attribuèrent la cataracte à diverses diathèses, la syphilis, la goutte, le rhumatisme, la scrofule, etc. Il est curieux de noter que, à propos de la seule maladie générale à laquelle nous attribuons encore aujourd'hui une influence sur la production de la cataracte, le diabète, Himly écrit ce qui suit : « La cataracte est rare dans le diabète ». — Puis nous voyons apparaître Walther avec la

théorie de l'inflammation. « La cataracte, dit-il, n'est pas une maladie unique et spéciale, mais le produit et la terminaison de nombreuses affections du cristallin et de sa capsule : congénitale, elle dépend d'un arrêt de développement dans la formation de l'œil ; chez les vieillards, elle est l'expression de la mort lente, d'un sphacèle du cristallin, enfin très souvent elle est la conséquence d'une inflammation du cristallin et de la capsule. En France, Delpech et Demours adoptèrent la théorie de la nécrose. Demours la précise en disant : « La cause immédiate de la cataracte est une lésion de cette petite portion du système lymphatique qui fournit au cristallin sa nourriture en entretenant sa transparence. C'est la nécrose de cette lentille, comme l'a dit Delpech. »

Quelques recherches expérimentales furent alors faites en Allemagne par Dieterich, et surtout Pauli qui considère toutes les cataractes comme des maladies de la capsule. Sous la dénomination de « cataracte » on a confondu trois maladies tout à fait différentes de la capsule du cristallin : le phacosclérome, la phacomalacie et la phacohydropsie. Mais ce qui attira surtout l'attention de tous les oculistes, ce fut une polémique entre Malgaigne et Sichel. Dans une lettre adressée à l'Académie, Malgaigne affirmait « qu'il n'avait jamais vu la cataracte débuter par le noyau central du cristallin et que jamais il n'avait rencontré la capsule opaque » ; puis se basant sur vingt-cinq examens anatomiques, il conclut « que la cataracte consiste dans une sécrétion opaque de la capsule crystalline, celle-ci gardant elle-même sa transparence et que dans certains cas, il y a comme une nécrose du noyau central du cristallin, qui se mortifie au milieu de la sécrétion morbide ». Sichel répliqua que l'erreur de Malgaigne tenait du fait qu'il n'avait examiné que des cataractes séniles dans laquelle il n'existe en effet que très rarement des opacités de la capsule, mais que la cataracte capsulaire, bien que beaucoup plus rare que la cataracte cristallinienne, existait sûrement comme l'avaient démontré des observations cliniques et anatomiques et qu'elle était due à des processus inflammatoires.

Pour mettre un terme à cette discussion, la rédaction des *Annales d'Oculistique* mit au concours la question du « siège et de la nature de la cataracte ». Trois mémoires furent pré-

sentés par Hœring, Duval et Stricker. Ce fut Hœring qui obtint le prix. Il démontra, contre Malgaigne, l'existence de la cataracte capsulaire, dont il avait observé 35 cas sur 211 cas de cataractes ; il montre que la cataracte capsulaire antérieure est ou congénitale ou due à l'inflammation ainsi qu'au traumatisme. Quant a la cataracte elle-même, il admet comme Pauli une sclérose et un ramollissement (dont la phacohydropsie ne serait qu'un développement exagéré).

REVUE GÉNÉRALE[1]

ANATOMIE ET EMBRYOLOGIE

1) **Matys** (V.). — Une anomalie de l'œil provoquée par une bride amniotique chez un embryon humain de quatre mois (Eine Missbildung des Auges bedingt durch ein amniotisches Band bei einem menschlichen Embryo aus dem 4 *ten* Monate) *(Zeitsch. f. Augenheilk.*, XIII, p. 150).

2) **Robertson** (William). — Note sur la troisième paupière chez l'homme (Memorandum on the third eyelid in human subject). Transvaal Medic. Journ., 1905 *(Lancet*, novembre 1905 et *Brit. med. Journ.*, janvier 1906).

3) **Wood** (C.). — De l'œil des mammifères et spécialement de son aspect ophtalmoscopique (The mammalian eye, with special reference to the fundus appearance) *(Amer. Journ. of Ophth.*, octobre 1905).

1) Chez un fœtus humain, *Matys* découvrit la malformation oculaire suivante : Une bride amniotique prenant naissance dans la région nasale droite y fait adhérer la paupière inférieure et relie en même temps la paupière inférieure à la sclérotique et à la cornée. Elle entrave toute la paupière supérieure, s'élève vers le front en emportant au passage une partie des sourcils pour se libérer ensuite et se relier à l'amnios. Par la traction, le sac conjonctival supérieur est agrandi, de même le cul-de-sac inférieur. Le globe oculaire par contre a été arrêté dans sa croissance. R. REDSLOB.

2) *Robertson* décrit chez un Indien adulte, n'ayant aucune

[1] Les articles dont nous indiquons seulement les titres, sans analyse, ne contiennent rien de nouveau.

autre malformation, une troisième paupière, de la grosseur d'une pièce de 50 centimes, située sous la paupière supérieure droite et la dépassant de 2 millimètres. La partie non recouverte de cette paupière est plus colorée que le reste.

Schapringer (*Centr. f. Prakt. Augenkd.*, mai 1906) croit cependant que ce que Robertson décrit comme une troisième paupière, n'est autre chose qu'une anomalie congénitale due à une adhérence amniotique; pour lui, il s'agirait plutôt, dans ce cas, d'un épitarse. STEPHENSON.

3) Le mémoire de *Wood* est un résumé du travail de Johnson et de Head, sur le fond d'œil chez les animaux, accompagné de plusieurs dessins les plus typiques. En voici les conclusions : 1° L'aspect ophtalmoscopique des yeux des mammifères est pratiquement identique chez toutes les espèces sauvages de la même espèce; 2° dans le même genre, et même dans la même famille, on peut observer des différences individuelles; 3° l'examen ophtalmoscopique du fond d'œil est donc nécessaire dans la classification des animaux et doit être employé par les naturalistes; 4° les maladies à part, ce qui produit les variations dans l'aspect du fond d'œil, c'est la domestication. Il n'est pas douteux que les habitudes et les milieux agissent de façon certaine sur la coloration; 5° l'étude du fond d'œil des animaux supérieurs jette une grande lumière sur l'anatomie et la physiologie de l'œil humain. En effet, certaines conditions observées chez les animaux ont leurs analogues chez l'homme, soit comme maladies, soit comme lésions congénitales, soit enfin comme reliquats ancestraux.

COBURN.

PHYSIOLOGIE

1) **Ovio** (G.). — Notes sur les phosphènes (Note sui fosfeni) (*Annali di Ottalmologia*, vol. XXXV. 1906, fasc. 12, p. 835 à 932).

2) **Bach** et **Meyer**. — Sur les relations entre le trijumeau, la pupille et le ganglion ciliaire (Ueber die Beziehungen des Trigeminus zur Pupille und zum Ganglion ciliare (*Zeitschr. f. Augenheilk.*, XIII, p. 197).

3) **Wessely** (Karl). — Sur l'effet de l'adrénaline sur la pupille et la tension intraoculaire (Zur Wirkung des Adrenalins auf Pupille und Augendruck) (*Zeitsch. f. Augenheilk.*, XIII, p. 310).

4) **Wlotzka.** — La réfraction de l'œil change-t-elle pendant le séjour à l'obscurité (Aendert sich die Refraktion des Auges beim Aufenthalt im Dunkeln?) *(Pflüger's Archiv. f. Physiol,* vol. CXII, p. 194 *Münich. med. Wochens.*, p. 50, 11 décembre 1906).

5) **Münch** (K.). — Le mécanisme des mouvements de l'iris (Ueber die Mechanik der Irisbewegung) *(Arch. f. Ophth.*, LXIV, 339-380, 1906).

1) Voici les conclusions de l'étude systématique publiée par *Ovio* sur les phosphènes :

Dans la production des phosphènes il y a les plus grandes différences individuelles. Au point de vue étiologique, il faut considérer les phosphènes par compression, par mouvements oculaires, par mouvements respiratoires forcés, par causes internes, par accommodation, par amblyopie transitoire (scotome scintillant). Au point de vue de leur aspect, il faut considérer les phosphènes dans l'obscurité, ceux dans la lumière les yeux étant fermés, ceux dans la lumière les yeux étant ouverts. Les limites antérieures de production des phosphènes par compression correspondent aux limites de la sensibilité rétinienne, ces limites présentent un léger déplacement en avant pendant tout effort d'accommodation, la forme des phosphènes par compression varie suivant la forme du corps qui exerce la pression. La couleur des phosphènes est variable, et surtout en rapport avec la clarté du champ visuel. Les phosphènes, de même que les images objectives, persistent quelque temps après la cessation de l'excitation ; ils sont projetés, extérieurement, non pas à la distance du point fixé, mais à une distance qui semble courte et non variable. Il est très vraisemblable que les phosphènes par mouvements respiratoires forcés soient dus à l'action mécanique exercée sur la rétine dans la région des veines vortiqueuses. Le phosphène d'accommodation, qui est très rare, a lieu plus facilement chez les myopes et paraît en rapport plutôt avec l'accommodation elle-même qu'avec la convergence. Sous le nom de scotome scintillant, l'on comprend probablement des maladies différentes. (Ovio ne consacre que quelques lignes au scotome scintillant dont l'étude, du reste, ne saurait pas, suivant nous, rentrer tout à fait dans celle des scotomes. Dans l'index bibliographique, l'auteur néglige tout à fait la littérature sur le syndrome en question. Ce dernier est dominé, au point de vue ophtalmologique, comme nous l'avons fait ressortir dès

1902, surtout par une amblyopie transitoire, dont la forme, la durée, etc., varient selon les cas. Le scintillement, les zigzags lumineux ou colorés, etc., ne sont qu'un épiphénomène, qui fait souvent défaut et qui peut être remplacé par l'état nauséeux, la migraine, etc.) A. ANTONELLI.

2) A la suite d'expériences faites sur le lapin, *Bach* et *Meyer* concluent que chez cet animal le trijumeau ne rétrécit pas la pupille en influençant les cellules sympathiques du ganglion ciliaire : il n'est même pas probable qu'il influence des cellules quelconques du ganglion ciliaire. Ils sont d'avis que les fibres du trijumeau, qui chez le lapin rétrécissent la pupille, n'entrent même pas en contact avec ce ganglion, mais envoient directement des fibres motrices vers le sphincter de la pupille. E. REDSLOB.

3) Pour se rendre compte de l'effet des différentes préparations d'adrénaline, *Wessely* a recherché la quantité nécessaire pour obtenir l'effet maximum sur la pupille et la tension intra-oculaire. On peut admettre un effet maximum, quand la vaso-constriction par l'adrénaline résiste à l'irritation la plus intense que puisse subir le corps ciliaire : c'est-à-dire à la diminution subite de la tension provoquée par la ponction de la chambre antérieure. Dans ce cas, la chambre antérieure ne se remplirait pas rapidement d'une humeur riche en albumines s'écoulant de la pupille. C'est ainsi que Wessely a trouvé que la substance la plus efficace, c'est-à-dire contenant le plus d'adrénaline, était la suprarénine fabriquée à Höchst. Des expériences faites sur le singe (Macacus Rhesus) ont démontré qu'en solution de 1 pour 100 l'adrénaline produit une mydriase et une constriction des vaisseaux du corps ciliaire. Il ne s'agit ici que d'instillation dans le sac conjonctival. Ces expériences ne sauraient être faites sur l'homme, car des concentrations aussi fortes pourraient provoquer des nécroses, tandis que la solution usitée au millième n'est pas à même d'influencer la pupille ou la tension intra-oculaire.

Si les auteurs ont obtenu dans leurs expériences des résultats différents, c'est parce qu'ils se servaient de préparations

d'adrénaline différentes. Dans toutes les préparations des glandes surrénales, c'est toujours le même principe qui est en jeu, quant à leur influence sur l'œil. Les variabilités observées ne reposent que sur un dosage différent. E. REDSLOB.

4) Charpentier a observé que, pendant le séjour dans l'obscurité, la défraction de son propre œil, même après paralysie de l'accommodation par l'atropine, augmentait de 2 à 3 D. Il explique ce fait en admettant que dans l'obscurité la choroïde contient moins de sang et que par conséquent la choroïde et la rétine se rétractent. Mais pour obtenir une myopie relative de 2 à 3 D, il faudrait que l'épaisseur de la choroïde diminuât de 1 millimètre. *Wlotzka* n'a pas pu confirmer le fait indiqué par Charpentier. H. DOR.

5) Le travail de *Münch* mérite d'être signalé tout spécialement à l'attention de ceux qui s'occupent de la physiologie de l'iris.

Münch s'élève contre la conception du muscle dilatateur de l'iris en montrant que le muscle que l'on décrit sous ce nom est beaucoup trop grêle pour pouvoir accomplir l'action qu'on lui prête.

Au moment de la mort, pendant la contraction cadavérique, la pupille est dilatée, il faut donc que le dilatateur l'emporte sur le sphincter. L'auteur émet l'hypothése que toutes les cellules du stroma de l'iris seraient contractiles et il montre par des figures schématiques comment la contraction de ces cellules produirait la dilatation de la pupille. Cette théorie nouvelle est fort séduisante et les arguments multiples qu'invoque son auteur sont très frappants. L. DOR.

ANATOMIE PATHOLOGIQUE

1) **Schreiber.** — Dégénérescence de la rétine et du nerf optique (Ueber Degeneration der Netzhaut und des Sehnerven) *(Arch. f. Ophth.*, LXIV, 237-339, 1906).

2) **Baquis** (Elie). — Les malformations glandulaires congénitales d'apparence

néoplasique dans le segment antérieur de l'œil (*Arch. f. Ophth.*, LXIV, 187-224, 1906).

3) **Marx** (H.). — Anatomie pathologique des altérations oculaires dans la maladie de Werlhoff (Zur pathol. Anatomie des Augenveränderungen bei Morbus maculosus Werlhofii) (*Arch. f. Ophth.*, LXIV, 171-187, 1906).

4) **Fortunati** (Rome). — Périthéliome endothélial de la conjonctive palpébrale et des culs-de-sac (Peritelioma endoteliale della congiuntiva e dei fornici palpebrali) (*Annali di Ottalmologia*, vol. XXXV, fasc. 12, p. 941 à 952, 1906).

5) **Michel** (V.). — Examen anatomique dans les cas de fibres à myéline visibles à l'ophtalmoscope (Anatomischer Befund bei ophthalmoskopisch sichtbaren markhaltigen Nervenfasen) (*Zeitschr. für Augenheilk.*, XIII, p. 305).

1) *Schreiber* fait une étude histologique des principales variétés de dégénérescence de la rétine et du nerf optique. Il étudie expérimentalement et cliniquement la dégénérescence consécutive à la section du nerf, celle qui survient dans le glaucome et celle de la phtisie du globe.

Il a observé, notamment, une dégénérescence complète des cellules ganglionnaires de la rétine à la suite d'un éclat d'acier infecté dans le corps vitré.

Il a vu, d'autre part, que dans la dégénérescence descendante ce sont les fibrilles nerveuses de petit calibre qui disparaissent d'abord et que la dégénérescence ne dépasse pas la couche ganglionnaire de la rétine. Ce travail est accompagné d'un exposé des diverses techniques nécessaires pour étudier les lésions nerveuses de l'œil. L. DOR.

2) *Elie Baquis* a eu l'occasion d'observer un enfant atteint d'une lésion congénitale de la conjonctive et de la moitié externe de la cornée qui consistait en une hypertrophie diffuse parsemée de nodules arrondis.

L'examen histologique montre qu'il s'agissait d'une tumeur mixte dans laquelle prédominaient des adénomes du type des glandes de Krause et où existaient quelques poils ainsi que des bandes de tissu cartilagineux. L. DOR.

3) *Marx* a eu l'occasion d'examiner les rétines d'un malade qui succomba à des hémorragies multiples. Il a observé des lésions identiques à celles qui ont été signalées par Roth et il discute la nature de ces lésions qui consistaient essentiellement en œdème de la rétine, petits foyers de fibres nerveuses

variqueuses, nombreuses hémorragies et infiltration cellulaire abondante ; les foyers de varicosités nerveuses sont appelés : Taches de Roth. L. DOR.

4) L'intérêt de l'observation de *Fortunati* se trouve surtout dans la description histologique, que l'on ne saurait pas résumer, et dans les figures relatives. La néoplasie dont il parle aurait, à la différence du sarcome endothélial, un certain caractère de bénignité, à cause de la tendance des éléments néoformés à la dégénération amyloïdée. En général, l'endothélium de la conjonctive paraît très rare. A. A.

PATHOLOGIE ET THÉRAPEUTIQUE

OUVRAGES GÉNÉRAUX. — STATISTIQUES

1) **Jackson** (E.) et **Schweinitz** (G.-E.). — L'année ophtalmologique (Ophthalmic Year Book), publié par Herrick, Book and stationery Company (Denver, Colorado, 1906).

2) **Posey** (W.-C.) et **Spiller** (W.-G.). — L'œil et le système nerveux (The Eye and the Nervous system. Published by Lippincott, Philadelphie, 1906).

3) **Gabriélidès.** — Ophtalmologie microbienne. Un vol. 500 pages. (Christidis éd., Constantinople, 1907.)

1) C'est un livre de 286 pages, qui contient le résumé des travaux parus en 1905. Un appendice donne le nom des livres, monographies et articles de journaux parus.

COBURN.

2) L'ouvrage de *Posey* et de *Spiller* est un magnifique volume de 988 pages traitant des rapports des maladies des yeux et du système nerveux. Il est bien illustré, et contient des planches coloriées. Il rendra certainement les plus grands services aux neurologistes et aux ophtalmologistes.

COBURN.

3) La dernière partie du Traité d'ophtalmologie microbiologie de *Gabriélidès* vient de paraître ; l'ouvrage forme ainsi un

volume de 500 pages, renfermant toutes les indications indispensables pour le diagnostic bactériologique des différentes affections oculaires, ainsi que les procédés de recherches ou les descriptions morphologiques des divers microorganismes.

On trouvera dans ce dernier fascicule l'étude des kératites microbiennes, ce sont ensuite des chapitres sur les blépharites, les dacryocystites, les dacryoadénites, les iritis, les rétinites. Je signale les paragraphes consacrés aux maladies microbiennes et toxiniques du cristallin, de la sclérotique, de la papille, du vitré. A noter spécialement : l'importante description de l'ophtalmie sympathique; la technique de la recherche des microbes dans les coupes histologiques, l'examen du liquide céphalorachidien, la flore microbienne de la conjonctive oculaire à l'état sain et un index bibliographique très complet qui assurent à ce si utile et si intéressant volume sa place dans la bibliothèque de tout ophtalmologiste.

E. R.

MALADIES DE LA CONJONCTIVE, DE LA CORNÉE ET DE LA SCLÉROTIQUE

1) **Zirm.** — Kératoplastie totale avec succès définitif (Eine erfolgreiche totale Keratoplastik) *(Arch. f. Ophthalm.*, LXIV, 580-593, 1906).

2) **Murray** (W.-R.). — Pseudo-ptérygion et symblépharon, guéris par la greffe de Thiersch (Case of pseudo-pterygion and symblepharon relieved by the use of Thiersch grafts *(Journ. of the Minnesota state med. Assoc.*, mars 1906).

3) **Lewis** (F.-P.). — Une méthode pratique pour prévenir une des causes de cécité en Amérique (A practical method of abolishing the cause of one quarter of the unnecessary blindness in the United states) *(Journ. of the Americ. med. Assoc.*, avril 1906).

4) **Bernheimer.** — Contribution à l'étude de la conjonctivite de Parinaud (Ein Beitrag zur Parinaud's Conjunctivitis) *(Kl. Monatsbl.*, XLIV, p. 323, avril-mai 1906).

5) **Urata** (Fada). — Recherches expérimentales sur la valeur de la goutte dite de Crédé (Experimentelle Untersuchungen uber den Wert des sogen. Crédé'schen Tropfens) *(Zeitsch. f. Augenheilk.*, XIII, p. 242).

6) **Spratt** (C.-N.). — Un cas de conjonctivite de Parinaud, avec érythème noueux et amygdalide (A case of Parinaud's conjonctivitis accompagnied with erythema nodosun and tonsilitis *(Arch. of Ophth.*, mars et mai 1906).

7) **Capolongo** (C.). — Tuberculose de la conjonctive ; contribution clinique, anatomique et expérimentale (Tuberculosi della congiuntiva ; contributo clin co, anatomico e sperimentale) *(Annali di Ottalmologia*, vol. XXXV, fasc. 12, p. 933 à 940, 1906).

8) **Chance** (B.). — Kératite vésiculeuse et formations filamenteuses de l'épi-

thélium exfolié (Vesicular Keratitis with filamentous formation of the detached epithelium) *(Section of Ophthalmology, College of Physicians*, Philadelphia, avril 1906).

9) **Pfalz.** — Sur le traitement de la blennorrhée des nouveau-nés. Réhabilitation du protargol (Zur Behandlung der Blennorrhoea neonatorum. Ein Paar Worte zur Ehrenrettung des Protargols *(Zeitsch. für Augenheilk.*, XIII, p. 212).

10) **Penaud** et **Livon.** — Sur un cas de Filaria Loa *(Marseille méd.*, p. 753, 15 décembre 1906).

11) **Desmons.** — Contribution à l'étude de la conjonctivite rhumatismale *(Thèse de Lille*, 1906).

12) **Alt** (A.). — Pinguecula et pterygion (Pinguecula and Pterygium) *(Americ. Journ. of Ophthalm.*, septembre 1906).

1) *Zirm* a pratiqué une kératoplastie dans un cas de leucome total produit par de la chaux vive.

Le malade comptait les doigts à droite à 50 centimètres et à gauche à 1 mètre.

Zirm fait une cornée d'un œil énucléé pour un accident et se prépare à faire la greffe.

Il fit d'abord sur l'œil droit, un pont conjonctival en bas, puis avec le trépan d'Hippel il prélève une couronne de 5 millimètres de la partie périphérique de la cornée de l'œil énucléé et conservé dans de l'eau salée. Ensuite, avec le même trépan il fit un trou dans la cornée leucomateuse du malade. Il introduisit le lambeau cornéen et le recouvrit du pont conjonctival qui fut fixé par suture.

Puis il pratique la même opération à l'œil gauche en prélevant cette fois une couronne au milieu de la cornée de l'œil énucléé.

De ce côté la couronne fut maintenue non plus avec un pont conjonctival mais bien avec deux fils se croisant devant le centre de la cornée et fixés à la conjonctive.

Le lambeau cornéen implanté à droite fut mal toléré et il fut nécessaire de l'enlever le huitième jour en raison des douleurs violentes qui n'avaient pas cédé à la sclérotomie, mais à gauche le lambeau avait pris. Déjà le huitième jour le malade comptait les doigts à 4 mètres. Au bout de six mois, il sort seul et avec + 7 dioptries lit Jæger n° 13 (environ 1/6).

L. DOR.

2) Le malade de *Murray* qui avait un symblépharon complet de la paupière inférieure, à la suite d'une brûlure par un

métal en fusion, et à qui on a essayé de mobiliser la conjonctive fut complètement guéri par une greffe de Thiersch. COBURN.

3) *Lewis* discute les statistiques et la prophylaxie de l'ophtalmie des nouveau-nés, il pense que cette affection peut être prévenue par le Crédé et recommande le nitrate d'argent; il demande que le gouvernement distribue aux médecins et aux accoucheurs, des tubes scellés contenant une solution de nitrate d'argent. COBURN.

4) Le type clinique de la conjonctivite de Parinaud est si bien établi par les travaux fondamentaux de cet auteur et par les nombreuses observations de ces dernières années, que la description des nouveaux cas n'est justifiée que si elle ouvre de nouveaux aperçus sur la nature de la maladie. *Bernheimer* eut récemment l'occasion de traiter un cas important, non seulement au point de vue d'une marche clinique atypique, mais surtout par l'examen histologique, qui porta sur toute l'étendue de la conjonctive palpébrale et en même temps sur le tarse.

Tandis qu'en général, dans la conjonctivite de Parinaud, il n'y a pas de sécrétion conjonctivale appréciable, celle-ci était assez abondante dans le cas de Bernheimer et, en outre, probablement à cause de l'étendue et de la surface irrégulière des excroissances, il se développa secondairement des ulcères de la cornée. En opposition à la marche ordinairement bénigne de l'affection, tous les traitements restèrent sans effet et, comme il fallait craindre une altération définitive de la cornée, Bernheimer se décida à enlever toute la conjonctive avec le tarse et ce n'est qu'ainsi qu'il obtint une guérison ; il s'agissait donc d'un cas exceptionnellement grave et comme on n'en a pas encore décrit. L'examen histologique démontra que, malgré la gravité et la longue durée de ce cas, les altérations ne portaient absolument que sur le tissu adénoïde de la conjonctive. Le tarse était absolument sain, ce qui démontre que cette maladie est absolument différente du trachome.

KRUKENBERG.

5) *Urata* passe en revue les différents remèdes que l'on a

essayé de substituer aux gouttes d'une solution de 2 pour 100 de nitrate d'argent. L'auteur ne parle que des remèdes d'une efficacité égale ou supérieure au nitrate. Parmi le sublimé, l'argyrol, le protargol, l'acétate d'argent, le nitrate d'argent (1 % et 2 %), la pratique a prouvé que le nitrate d'argent à 1 pour 100, l'acétate d'argent à 1 pour 100 et le protargol, ont apparemment un effet supérieur au nitrate d'argent à 2 pour 100. Après avoir cautérisé les points lacrymaux, l'auteur a recherché quelle était l'influence des différents collyres désinfectants et astringents sur les germes du sac conjonctival. Il en ressort que la solution de nitrate d'argent de 2 pour 100 agit le plus énergiquement sur ces microbes, surtout sur les staphylocoques, son effet est moindre sur les autres bacilles (streptocoques, pneumocoques, gonocoques). Le sulfate de zinc (1/4 %) est bien moins efficace, mais irrite aussi beaucoup moins !

Pour éviter l'ophtalmie purulente infantile, l'auteur préconise la méthode suivante :

1° Laver la peau des paupières et du voisinage de l'œil à grande eau ou avec un désinfectant qui irrite peu. 2° Instillation d'une ou deux gouttes d'une solution de nitrate d'argent à 1 pour 100 en écartant soigneusement les paupières pour bien répartir le liquide dans le sac conjonctival.

E. REDSLOB.

6) *Spratt* rapporte un cas, diagnostiqué « conjonctivite de Parinaud » : il y avait de l'œdème des paupières, une légère sécrétion et des nodules sous la conjonctive. La mastication est douloureuse, ganglion préauriculaire douloureux et hypertrophié. Amygdales rouges, tuméfiées, ganglions sous-maxillaires. Légère élévation de la température avec malaise. Sur les bras et les jambes, nombreuses taches rouges saillantes. Un fragment de la conjonctive est extirpé pour l'examen. Le tissu sous-conjonctival est infiltré par des cellules rondes, larges espaces colorés par l'éosine, fragmentation des noyaux. Pas d'infiltration leucocytaire. Le pus du ganglion pré-auriculaire contient des staphylocoques. Suit un résumé de trente-quatre cas publiés. La maladie est généralement unilatérale ; dans deux cas seulement on l'a observée bi-latérale.

L'œil droit est atteint 21 fois, l'œil gauche 11 fois. La maladie existe dans les deux sexes. Le plus jeune malade avait deux mois, le plus âgé six mois. L'affection s'observe dans les zones tempérées : France, 17 cas ; Amérique, 14 ; 24 cas ont ont été observés en automne et en hiver. Durée : deux semaines à dix mois ; en moyenne de cinq à six semaines. La suppuration des ganglions fut observée dans 12 cas. Etiologie inconnue. On peut confondre cette affection avec le trachome, la tuberculose, la conjonctivite folliculaire et l'hypertrophie lymphoïde. L'extirpation des nodules avec suture de la conjonctive semble donner de bons résultats.

COBURN.

7) Les deux observations de *Capolongo* illustrent fort bien la tuberculose de la conjonctive, au point de vue de la forme clinique, du diagnostic différentiel et du contrôle expérimental. Notamment le premier cas, concernant une fillette sûrement hérédo-syphilitique, aurait pu faire croire à une ulcération gommeuse, sans les mauvais effets du traitement mercuriel d'épreuve et le résultat positif des inoculations aux animaux. Dans le second cas, la forme était plutôt papillomateuse, ou granulomateuse, au lieu d'être ulcéreuse. Dans les deux, l'adénite pré-auriculaire, parotidienne et sous-maxillaire était très prononcée. L'excision et la cautérisation généreuse du fond amenèrent la guérison.

A. ANTONELLI.

8) Le malade de *Chance*, à la suite d'un léger traumatisme sur la cornée, vit apparaître une vésicule sur celle-ci. La vésicule creva et laissa ainsi la cornée à nu, de même que l'épithélium ; on vit alors un œdème diffus avec lignes d'infiltration irrégulières. Puis une trentaine de petites vésicules apparurent sur la cornée et, une à une, éclatèrent, laissant un toit épithélial. L'éruption de ces vésicules fut observée plusieurs fois, durant une période de quelques semaines. La guérison complète n'eut lieu qu'après le râclage de l'épithélium et les applications d'iode. La vision fut légèrement réduite par la suite. L'épithélium exfolié était composé de cellules épithéliales dégénérées.

COBURN.

9) Ce travail de *Pfalz* doit être un plaidoyer en faveur du protargol, discrédité dans les derniers temps par des auteurs de renom. Si l'on a obtenu de mauvais résultats avec ce médicament, c'est que sa solution est souvent mal préparée. Celle-ci doit être préparée à froid et ne pas dater de plus de huit jours. Son effet bactéricide est au moins égal à celui du nitrate, son emploi est bien plus commode et sans danger, de sorte que l'on peut le confier aux mains des parents. Ses facultés astringentes sont, par contre, bien inférieures à celle du nitrate. Quand la sécrétion aura disparu, il faudra donc revenir au nitrate. E. REDSLOB.

10) Un homme de trente-trois ans, qui a fait deux séjours prolongés au Congo, se présente à l'hôpital militaire de Marseille pour se faire extraire une filaire située sous la conjonctive de l'œil gauche. *Pénaud* et *Livon* en profitent pour faire une étude approfondie de cet animal. Le malade, dont l'état général est satisfaisant, sent ses forces augmenter chaque jour ; malgré cela, Pénaud et Livon trouvent dans le sang, 20 microfilaires en moyenne dans chaque préparation, dans les urines et dans la salive. Comme la filaire avait le tube utérin rempli d'œufs, les auteurs purent étudier sous le microscope le développement des microfilaires. H. DOR.

11) La conjonctivite rhumatismale vraie, dit *Desmons*, est caractérisée par un œdème énorme dû à l'infiltration séreuse du tissu sous-conjonctival amenant une congestion vive de la conjonctive.

Cette conjonctivite se distingue de la conjonctivite catarrhale simple par une douleur souvent intense, par une plus grande durée ; enfin par sa guérison au moyen des médications générales employées dans toutes les manifestations rhumatismales. Localement on ne peut grand' chose, car les astringents habituellement employés contre la conjonctivite simple ne donnent qu'une augmentation des phénomènes au lieu de leur sédation. Il suffit généralement de traiter le rhumatisme lui-même pour amener l'amélioration et bientôt la guérison de cette manifestation oculaire. Le plus important

est d'appliquer au malade le traitement interne par le salicylate de soude à haute dose pour diminuer ensuite progressivement.

A ce traitement général on adjoindra un traitement local, où l'on aura surtout soin de ne pas employer d'irritant.

Le mieux est de se servir d'eau bouillie et d'eau boriquée. On fait appliquer sur les yeux du malade des compresses imbibées de l'un de ces liquides que l'on aura fait tiédir.

On peut encore instiller quelques gouttes d'une solution borico-cocaïnée, instillation que l'on répétera matin et soir.

R.

12) *Alt* fait la critique des idées de Fuchs et de Huebner en ce qui concerne les relations du pingueculum et du ptérygion, de même que celles de Sgrosso, Goldzieher et Horner. Il a observé la transformation graduelle et lente du pingueculum en ptérygion, il a observé aussi exceptionnellement que le ptérygion, comme l'a montré Arlt, peut avoir son origine dans un ulcère cornéen. La dégénérescence hyaline de la conjonctive existe dans tous les cas et peut être confondue avec la membrane de Bowman. L'épithélium de la conjonctive est ou hyperplasié ou bien aplati; très souvent, il est normal, en apparence et en structure. Au début de l'affection on trouve toujours des îlots plus ou moins grands de substance hyaline. Sous cette dernière, on peut observer du tissu granuleux, qui se colore par l'orcéine et par la méthode de Weigert, ce sont des fibres élastiques. Plus tard, on y trouve, en abondance du tissu conjonctif, et des cellules qui font ressembler le ptérygion à un tissu d'inflammation. L'auteur pense que les produits de la dégénérescence de la conjonctive agissent comme corps étrangers et produisent de l'inflammation. La confirmation de cette hypothèse se trouve dans la disparition de la membrane de Bowman, lorsque le ptérygion s'étend.

Comme celui-ci s'avance dans la cornée, sa structure caractéristique disparaît, la conjonctive se trouvant de plus en plus attirée vers la cornée. Pas de bactéries. Traitement : le meilleur consiste à exciser la partie cornéenne et ensuite, à extirper une portion rhomboïdale de la conjonctive. La plaie est cauté-

risée par de l'acide phénique pur, pas de suture. Pansement. L'auteur n'a eu que quelques récidives sur plusieurs centaines de cas. Dans le cas où le malade l'accepte, Alt excise la pinguecula.

COBURN.

MALADIES DE L'IRIS, DE LA CHOROÏDE ET DU CORPS CILIAIRE
GLAUCOME, AFFECTIONS SYMPATHIQUES.

1) **Terson**. — De l'état de l'angle irido-cornéen dans les luxations du cristallin accompagnées d'hypertonie (*Archives d'Ophtalmologie*, p. 349, juin 1906).

2) **Brav** (Aaron) (Philadelphie). — Glaucome aigu à la suite de l'instillation de quelques gouttes d'adrénaline dans un œil cataracté (Acute glaucoma following the instillation of several drops of adrenalin in a cataractous eye) (*Americ. Medicine*, p. 214, juillet 1906).

3) **Green** (J.). — Glaucome juvénile simple et myasthénie gastrique et intestinale (Juvenil glaucoma simplex associated with myasthenia gastrica et intestinalis) (*Amer. Journ. of Ophth.*, octobre 1905).

4) **Lagrange**. — Traitement des tumeurs malignes intraoculaires (*Assoc. franç. de chirurgie*, Paris, 16 octobre 1906).

5) **Stevenson** (Edgar). — Glaucome congénital (Congenital glaucoma) (*Liverpool med. et chir. Journ.*, janvier 1904).

6) **Ball** (J.-M.). — Un cas d'hémorragie sous-hyaloïdienne (Case of subhyaloid hemorrhage) (*Journ. of the Missouri state med. Assoc.*, mai 1906).

7) **Ball** (J.-M.). — Un cas exceptionnel de glaucome (An unusual case of glaucoma) (*St-Louis med. Review*, 11 août 1906).

1) *Terson* étudie les luxations du cristallin accompagnées d'hypertonie et démontre que l'adhérence iridocornéenne n'est pas le seul facteur capable d'augmenter la tension. Si dans certains cas il a observé une soudure totale ou partielle, dans un autre elle faisait complètement défaut. Les autres facteurs à invoquer sont : 1° L'irritation mécanique des plexus ciliaires; 2° l'obstruction momentanée de la pupille ou de la chambre antérieure; 3° l'encombrement du grillage de filtration et du canal de Schlemm par des cellules dégénérées, etc..

P. C.

2) Un malade âgé de cinquante ans vient consulter *Brav* pour une cataracte incomplètement mûre, il le renvoie à six mois pour l'opération. Dans l'intervalle le malade va con-

sulter un autre docteur qui lui mit quelques gouttes d'adrénaline. Trois heures après il revient avec de violentes douleurs et un glaucome aigu. Esérine, injections de morphine sans résultat et trois heures plus tard il fallut faire l'iridectomie puis l'extraction. Le cristallin fut projeté hors de l'œil après la section cornéenne, malgré cela bon résultat définitif.

H. DOR.

3) *Green* rapporte le cas d'un glaucome ayant débuté dans la première jeunesse et progressant jusqu'à l'âge de trente ans où il a eu l'occasion de l'observer. Pas d'hérédité oculaire. Le malade souffre de constipation chronique datant de l'enfance. A la puberté, attaque de glaucome simple. Dans un œil, baisse progressive de la vision, allant jusqu'à la cécité. Tout travail est impossible à cause de la douleur et de la fatigue. La vision de l'autre œil commençait à baisser. Le traitement par les myotiques pendant plusieurs mois ne produit aucune amélioration sensible; ce n'est que lorsque le traitement général fut institué et particulièrement contre la constipation, que la vision s'améliora, que le champ visuel s'élargit, permettant au malade de se servir de son œil. COBURN.

4) *Lagrange*. Les tumeurs malignes intra-oculaires (sarcomes blancs et mélaniques, gliomes) envahissent l'orbite beaucoup plus rapidement que ne l'indiquent les symptômes cliniques; alors que la tumeur paraît encore bien enfermée dans l'œil, les éléments anatomiques sont déjà sortis par les espaces lymphatiques, le long des vasa-vorticosa, etc. Il en résulte que l'énucléation est insuffisante et que pour se mettre le plus possible à l'abri des récidives locales, il faut pratiquer en même temps que l'ablation de l'œil celle des tissus orbitaires. L'opération de choix est l'exentération sous-conjonctivale de l'orbite. R.

5) *Stevenson* rapporte le cas d'un enfant âgé de cinq ans et atteint de buphtalmos. Tension exagérée, papilles atrophiées et excavées, nystagmus. STEPHENSON.

6) *Ball* a observé un cas d'hémorragie sous-hyaloïdienne au niveau de la macula chez un malade âgé de quarante ans. Description complète de l'affection et résumé de la littérature. COBURN.

MALADIES DE LA RÉTINE, DU NERF OPTIQUE ET DES CENTRES NERVEUX
(AMBLYOPIE ET AMAUROSE, DYSCHROMATOPSIE)

1) **Hippel** (E.-V.). — Note sur la formation spontanée de trous dans la fovea centralis (Notiz ueber spontane Lochbildung in der Fovea centralis) *(Arch. f. Ophth.*, LXIV, 172-175, 1906).

2) **Wood** (C.-A.). — La mort et la cécité, résultant de l'empoisonnement par l'alcool méthylique et ses différentes préparations (Death and blindness as a result of poisoning by methyl alcohol or wood alcohol and its various preparations *(Intern. clinics.*, 16e série, 1906).

3) **Sourdille**. — Accidents oculaires d'origine électrique *(Gaz. méd. de Nantes*, août 1906).

4) **De Spéville**. — Pseudogliome de la rétine chez une enfant de six mois *(Soc. d'opht. de Paris*, mars 1906).

5) **Péchin**. — Thrombophlébite de la veine centrale de la rétine chez un tuberculeux *(Soc. d'Opht. de Paris*, 6 avril 1906).

6) **Zentmayer** (W.). — Rétinite proliférante (Retinitis Proliferans) *(Section of ophthalmology, College of Physicians*, Philadelphie, mars 1906).

7) **Jackson** (E.). — Alexie (Developmental alexia) *(Americ. journ. of med. science*, mai 1906).

8) **Campbell** (J.-A). — Les scotomes (Scotoma) *(Homeo. Eye, Ear and Throat Journ* ,mars 1906).

9) **Morax** (V.).—Rétinite albuminurique gravidique *(Rev. prat. d'obstétrique et de pédiatrie*, 1906).

1) *E.-V. Hippel* apporte un fait personnel à l'appui de la thèse récemment soutenue par Reis que la formation spontanée de trous dans la macula est consécutive à un œdème très prononcé. L. DOR.

2) *Wood* fait une étude complète du sujet. Il recommande beaucoup qu'on étiquette du mot *Poison* tous les produits alcooliques. COBURN.

3) *Sourdille* passant rapidement sur les accidents oculaires classiques dus à la foudre, insiste particulièrement sur les accidents causés par les courants industriels. Terrien a pu, pendant les travaux du Métropolitain, en observer 45 cas. Il

s'agit alors de lésions oculaires déterminées sous l'influence de l'arc voltaïque ou d'étincelles provenant de courts-circuits, sans qu'il y ait, comme pour la foudre, passage du courant électrique à travers le corps. La marche des accidents d'origine électrique est presque toujours bénigne quoique souvent impressionnante en raison de la cécité temporaire qui se manifeste parfois.

Il s'agit surtout de troubles congestifs si marqués qu'on a pu les désigner du nom d'ophtalmie électrique. La conjonctive est plus ou moins hyperémiée avec ou sans sécrétions; l'iris est congestionné, la pupille rétrécie; il existe un cercle périkératique, du larmoiement et une photophobie intense. Le cristallin, à l'inverse des accidents produits par la foudre, n'est jamais atteint.

L'acuité visuelle est diminuée parfois, et à l'ophtalmoscope on peut déceler soit un œdème rétinien localisé au pôle postérieur de l'œil, soit une hyperémie cerise de la macula.

Au bout de quelques jours les blessés peuvent reprendre leur travail. Cependant, une sensibilité anormale à la lumière subsiste encore longtemps. Terrien indique que 7 pour 100 des blessés restent avec vision inférieure à 1/10, 14 pour 100 auraient une diminution définitive de la vision. La persistance de névralgies sus- et sous-orbitaires serait, selon Terrien, d'un mauvais présage pour ce pronostic. MOREAU.

4) *De Spéville* fit l'énucléation parce que les signes cliniques étaient ceux du gliome. L'examen histologique a démontré qu'il s'agissait d'un pseudo-gliome; vitre décollé, refoulé en avant. Chambre vitréenne occupée par un liquide contenant en suspension de la fibrine altérée. Rétine atrophiée par places et soudée à la choroïde. Oblitération de l'angle irien. Persistance de l'artère hyaloïde. Il s'agit probablement d'une infection ancienne. PÉCHIN.

5) *Péchin* présente un homme atteint de tuberculose pulmonaire et qui perdit la vision de l'œil gauche, il y a un mois, à la suite d'une trombophlébite de la veine centrale de la rétine.

Un an auparavant, ce malade dont le début des accidents pulmonaires remonte à quatre ans, avait présenté des phénomènes parétiques du côté droit et de la face du même côté, phénomènes parétiques dus vraisemblablement à un même processus phlébitique évoluant dans la région de la frontale et de la pariétale ascendantes. PÉCHIN.

6) *Zentmayer* rapporte un cas de rétinite proliférante chez un homme âgé de vingt-sept ans. Celui-ci n'eut aucun trouble dans sa vision. Dans un autre cas, l'auteur a observé une hémorragie comme début de la lésion. Il croit que la rétinite proliférante est une affection locale, due probablement à une irritation du vitré, agissant principalement sur l'adventice des vaisseaux de la papille. COBURN.

7) Avec les deux cas rapportés par *Jackson*, il y a seulement dix-neuf cas de cécité verbale congénitale connus. La plupart sont dus à des troubles du côté de l'œil. Les deux cas observés par l'auteur chez des enfants hyperopes se sont améliorés par l'exercice et la lecture. La meilleure méthode de traitement est celle qui consiste à apprendre aux tout jeunes enfants à lire de bonne heure et à distinguer les lettres. Les dix-neuf cas connus dans la littérature sont ici résumés brièvement. La plupart sont atteints d'hyperopie ; l'affection est aussi fréquente chez les garcons que chez les filles.

COBURN.

8) *Campbell* fait une revue générale des différentes formes de scotome. COBURN.

MALADIES DU CRISTALLIN ET DU CORPS VITRÉ.

1) **Moretti** (E.). — Aiguille-crochet à discission ou synéchotome lancéolaire. Quelques considérations sur l'extraction capsulo-lenticulaire de la cataracte, suivant la méthode de Gradenigo (Ago da discissione uncinato o sinecotomo lanceolare. Qualche considerazione sull'estrazione capsulo-lenticolare della cataratta col metodo Gradenigo) (*Annali di Ottalmologia*, vol. XXXV, fasc. 10-11, p. 799 à 812, 1906).

2) **Kugel** (E.). — Une nouvelle méthode opératoire dans les cataractes secondaires et les occlusions pupillaires consécutives à l'extraction de la cataracte (Ueber eine neue Operations methode bei Nachstaren und Pupillensperre infolge von Staroperation) *(Arch. f. Ophth.*, LXIII, 557-872, 1906).

3) **Jackson** (E.). — Discision dans les cataractes secondaires capsulaires (Knife-needle operation for secondary capsular cataract) *(Arch. of Ophth.*, mars et mai 1906).

4) **Norton** (A.-B.). — Technique de l'opération de la cataracte (Technique of Cataract operation) *(Hom. Eye, Ear, and Throat journ.*, juin 1905).

5) **Smith** (H.). — Traitement des suites de l'opération de la cataracte (Treatment of after-cataract) *(Arch. of Ophth.*, mars et mai 1906).

6) **Wood** (C.-A.). — Quelques formes de la cataracte héréditaire (Some forms of hereditary cataract) *(Ophth. Record*, avril 1906).

7) **Williams** (C.). — La meilleure incision pour l'extraction de la cataracte (The best form of incision in the extraction of cataract) *(Journ. of Minnesota med. Assoc.*, mai 1906).

8) **Wright** (S.-E.). — Causes et traitement de la cataracte (Causation and treatment of cataract) *(Chicago med. Recorder*, 15 septembre 1906).

1) La partie la plus intéressante de l'article de *Moretti* se trouve dans les considérations sur l'opération de Gradenigo (zonulotomie, extraction totale du cristallin). Cette opération, mise à l'épreuve dans le service de Denti, à l'hôpital de Milan, a montré que l'*audaces fortuna juvat* n'est pas un axiome... surtout en chirurgie oculaire. Devant la nécessité de devoir donc opérer parfois des cataractes secondaires, Moretti a imaginé un nouvel instrument, aiguille lancéolaire avec discontinuité latérale formant crochet, ce qui lui permet de servir aussi de synéchotome. Le dessin de la petite lame ressemble assez à la pointe de l'aiguille de Reverdin, ouverte au moment de recevoir le fil. On pourrait se demander si la discontinuité ne risque pas d'accrocher les lèvres de la petite plaie cornéenne, malgré toute précaution de manœuvres, au moment de la sortie. L'aiguille de Taylor (pour la discission de l'angle irien) nous a toujours donné pleine satisfaction pour certaines discisions et synéchotomies, sa tige empêchant aussi l'évidement de la chambre antérieure. A. ANTONELLI.

2) *Kugel* recommande de faire la discision (cataractes secondaires) au moyen d'un couteau de Graefe ou tout au moins d'un instrument tranchant et non d'un instrument dilacérant.

Il recommande d'éviter tout spécialement les hémorragies et, pour cela, il conseille de ne couper que des membranes non vascularisées. L. DOR.

3) *Jackson* rapporte un cas de discision de cataracte capsulaire secondaire par l'aiguille, il discute le sujet de la cataracte secondaire et les méthodes employées pour l'extraire et l'opérer. Cette opération n'est pas aussi facile que le croit Marshall dans *Roy. Lond. Hosp. Rep.* et qui, sur 512 opérations de cataracte secondaire, a eu 1,02 pour 100 de suppuration et de perte successive de l'œil; 5,58 pour 100 d'inflammation ayant entraîné une diminution ou une abolition de la vision.

Pour l'opération, on doit avoir un éclairage oblique intense. L'opérateur devra se munir de verres convexes faibles ou bien avoir un pouvoir accommodateur considérable. Le couteau doit être construit de telle façon que l'humeur aqueuse ne puisse pas s'échapper autour, et qu'on puisse s'en servir pour faire les incisions dans n'importe quelle position. On doit introduire la pointe du couteau à travers le limbe cornéen, l'auteur n'a jamais vu de suppuration à la suite de la ponction faite de cette façon. L'incision de la capsule en V ou en T se fait facilement. COBURN.

4) *Norton* pense que, dans l'intérêt du malade, on doit faire une iridectomie avant l'opération de la cataracte ; cela diminue les chances d'insuccès. Le pansement n'est enlevé que le quatrième jour après l'opération. COBURN.

5) *Smith* extrait la cataracte dans sa capsule et ainsi évite de soigner les complications qui peuvent arriver après l'opération. Il fait une incision du limbe avec un kératome, fait une iridectomie et, avec la pince à capsule, extrait le cristallin. COBURN.

6) *Wood* rapporte trois observations de cataracte héréditaire familiale. Quelques-uns de ces cas sont décrits complètement, y compris l'opération et ses suites. Dans la première opération, sur 31 individus, formant quatre générations, 12 ont eu la cataracte présénile. Dans une autre série, d'un groupe de 48 individus, 14 ont une cataracte juvénile. Enfin, dans la troisième observation, sur 33 personnes, 6 ont eu la cataracte de bonne heure. Un cristallin étudié microscopiquement contenait un dépôt de cristaux de chaux. COBURN.

MALADIES DE LA RÉFRACTION, DE L'ACCOMMODATION ET DES MUSCLES DE L'ŒIL

1) **Landolt**. — Réforme de la détermination de l'acuité visuelle (Die Reform der Bestimmung der Sehschaerfe) *(Arch. f. Ophth.*, LXIV, 598-610, 1906).

2) **Koster**. — La détermination de l'acuité visuelle d'après les méthodes de Landolt et Guillery (Ueber die Bestimmung der Sehschaerfe nach den Methoden von Landolt und von Guillery) *(Arch. f. Ophth.*, LXIV, 128-141, 1906).

3) **Schapringer**. — Contribution à l'étude de la pathogénèse du « Spasmus nutans » (Zur Pathogenese des Spasmus nutans) *(Zeitsch. f. Augenheilk.*, XIII).

4) **Schweinitz** (G.-E.). — A propos de la fatigue maculaire et du scotome central dans certaines psychoses (Concerning macular fatigue and central scotoma in certain psychoses) *(Sect. of Opht., College of Physicians*, Philadelphia, mars 1906).

5) **Colburn** (J.-E.). — Un cas d'hyperphorie (Report of a case of hyperphoria) *(Ophth. Record*, juin 1906).

6) **Hansell** (H.). — Relation entre la convergence et l'accommodation (Relation of convergence to accomodation) *(Ophthalmology*, avril 1906).

7) **Bronner** (Adolphe). — Note sur un cas d'emmétropie, dans lequel des symptômes locaux et généraux inquiétants, ont été supprimés par l'usage des verres de Sph. — I D et cyl. — I D (Notes on a case of emmetropia, in which distressing local and general symptoms had been relieved by the use of — I D spherical with — I D cylindrical glasses) *(Brit. med. Journ.*, août 1906).

8) **Sharp** (W.-N.). — Diagnostic simple des paralysies des muscles de l'œil (Diagnosis of paralysis of the individual ocular muscles simplified) *(Indiana med. Journal*, juin 1906).

9) **Rodlet**. — Les paralysies des muscles externes de l'œil au cours de la paralysie générale, de la syphilis, du tabes, de la sclérose en plaques, des méningites et de l'hystérie) *(Province médicale*, 20 octobre 1906 et *Soc. de méd. de Vaucluse*).

1) *Landolt* expose l'intérêt qu'il y aurait à déterminer l'acuité visuelle au moyen de ses anneaux ouverts dont les bords sont un peu renflés et que les oculistes français connaissent. L. DOR.

2) *Koster* étudie la méthode de détermination de l'acuité visuelle au moyen des cercles ouverts et incomplets de Landolt et il montre que le résultat serait encore plus exact si on modifiait la forme du cercle en élargissant un peu les lignes qui bordent l'ouverture.

Une planche hors texte fait bien comprendre la pensée de l'auteur. La figure 12 représente les signes de Landolt tels qu'ils sont et la figure 14 ces mêmes signes tels qu'ils devraient être, d'après Koster. L. DOR.

3) Raudnitz a prétendu que le *spasmus nutans* se développe chez les enfants tenus dans une chambre obscure, éclairée uniquement par un point lumineux. Les enfants sont poussés à fixer constamment ce point, il en résulte une fatigue musculaire, la cause du spasme ; *Schapringer* admet que c'est la tendance de fixer ce point lumineux qui joue un rôle principal, mais n'admet point la fatigue comme cause immédiate : la perception de la lumière est plus intense, si celle-ci se projette sur les parties périphériques de la rétine que si elle tombe sur la tache jaune. Pour que l'intensité de la perception lumineuse ne diminue pas, il faut que l'enfant remplace aussi vite que possible la partie de la rétine éclairée par une autre. De là se développe un mouvement continuel du globe et de toute la tête : il se forme pour ainsi dire dans le cerveau un centre de fixation, excentrique, labile. E. REDSLOB.

4) *Schweinitz* étudie la fatigue rétinienne et le scotome central dans certaines psychoses (troubles nerveux, du type fonctionnel).

5) *Colburn* rapporte un cas qui montrait une hypertrophie considérable. Plusieurs avancements du muscle droit supérieur furent faits sans succès. Le droit inférieur examiné était bridé par un tractus, cela expliquait l'insuccès. On y remédia et le malade fut guéri. COBURN.

6) *Hansell* fait un résumé des relations de la convergence et de l'accommodation, avec citations nombreuses. Quelques cas sont aussi rapportés brièvement. COBURN.

MALADIES DU GLOBE DE L'ŒIL
(BLESSURES, CORPS ÉTRANGERS, PARASITES)

1) **Connor** (R.). — Kyste congénital de l'orbite et microphtalmie (Congenital orbital cyst associated with microphthalmus) (*Arch. of Ophthalmology*, janvier 1906).

(2 **Grossmann** (Carl). — Kyste congénital et microphtalmos (Congenital

Cyst with microphthalmos) *(Liverpool med. and chir. journal*, janvier 1904).

3) **Würdemann** (H.-V.). — Transillumination de l'œil, dans le diagnostic des tumeurs intra-oculaires et description d'un transilluminateur (Transillumination of the eye in the differential diagnosis of the eye, with description of an ocular transilluminator) *(Ophth. Record*, mai 1906).

4) **Todd** (F.-C.). — Instruments nouveaux pour l'extraction des corps étrangers (Some new foreign body instruments) *(Ophthal. Record*, mai 1906).

5) **Ray** (J.-M.) — Blessure du globe, suivie de mort sept semaines après (Injury of the eye followed by death, seven weeks later) *(Lewisville Monthly Journ. of med. and Surgery*, avril 1906).

6) **Ovio** (G.). — Un cas d'anophtalmie bilatérale (A case of bilateral anophthalmos) *(Annals of Ophthalmology*, janvier 1906).

7) **Cowgill** (W.-M.). — Corps étrangers intraoculaires (Intraocular foreign bodies) *(Western med. Review*, juillet 1906).

1) *Connor* a observé chez un enfant âgé de dix mois, associé à de la microphtalmie, un kyste de l'orbite. A la naissance, on ne pouvait apercevoir le globe oculaire ; quatre mois après le kyste commençait à grossir. L'orbite fut envahi alors par une masse fluctuante, non pulsatile et irréductible. Lorsqu'on écartait les paupières, on apercevait un œil rudimentaire. On extirpa et l'œil et le kyste. Il n'y avait point d'adhérence à l'os, le muscle externe paraissait hypertrophié. La tumeur mesurait 4/12 de centimètres sur 3 cm. 50 et 3 cm. 50 d'épaisseur. L'œil était assez bien développé. Le tissu scléral était continué par la paroi externe du kyste, laquelle était doublée par une lame pigmentée, représentant une rétine modifiée. L'auteur a trouvé 57 cas semblables à celui qu'il décrit, dans la littérature. Il en fait un résumé et discute les théories des auteurs sur l'origine de ces kystes. Il est probable que dans le cas décrit, le kyste a son origine dans le tissu embryonnaire qui forme le globe oculaire.

On peut confondre ce kyste avec une méningocèle, l'examen du liquide retiré permet de faire le diagnostic. Ce travail est accompagné de la photographie de l'enfant avant l'opération, d'une microphotographie du kyste et d'un tableau, donnant les diagnostics différentiels, des kystes par l'examen chimique de l'humeur aqueuse, du liquide cérébro-spinal, du kyste hydatique et dermoide. COBURN.

2) La malade de *Grossmann* est une jeune fille de seize ans, atteinte d'anophtalmie et de kyste congénital. On découvrit

un œil rudimentaire — lorsqu'on enleva le kyste — situé dans la profondeur de l'orbite. COBURN.

3) *Würdemann* a fait construire un instrument ressemblant à un crayon et consistant en une source lumineuse d'un pouvoir de cinq bougies, recouverte par une lentille très convexe d'un côté, et de l'autre par une tige de verre qu'on applique sur l'œil, et qui dirige la lumière. COBURN.

4) *Todd* a fait construire deux instruments en forme de V et de U, terminés soit en pointe, soit en forme d'aiguille, et les trouve très commodes pour l'extraction des corps étrangers de la cornée. COBURN.

5) Le malade de *Ray*, un enfant, était atteint d'une blessure de la cornée à forme triangulaire, à bords déchiquetés. Issue du cristallin. Enucléation. Peu de temps après, l'état mental se modifie et se trouble graduellement. En cherchant la cause, on trouve une perforation du plancher de l'orbite. On enlève alors la portion latérale et la portion externe de la cavité orbitaire. Malgré cette intervention, l'enfant meurt avec les symptômes d'un abcès cérébral, au bout de sept semaines. COBURN.

MALADIES DES PAUPIÈRES, DE L'APPAREIL LACRYMAL ET DE L'ORBITE

1) **Frugiuele** (C.). — Eléphantiasis, états éléphantiasiques et pseudo-éléphantiasis des paupières (Elefantiasi, stati elefantiasici e pseudo elefantiasi delle palpebre) (*Giornale Internaz. delle Scienze Mediche*, Anno XXVII, Napoli, 1905).

2) **Frugiuele** (C.). — Sur l'endothéliome des paupières (Sull'endotelioma palpebrale) (*Il Progresso Oftalmologico*, vol. II, fasc. 1-2, Palermo 1906).

3) **Maggi** (F.). — Contribution à l'étude des tumeurs primitives du sac lacrymal (Contributo allo studio dei tumori primitivi del sacco lacrimale (*Annali di Oftalmologia*, vol. XXXV, fasc 10-11, p. 789 à 797, 1906).

) **Santa Maria** (Alberto). — Sur le blepharoptosis spastique (Sulla blefaroptosi spastica (*Clinica oculistica*, mai 1906).

5) **Calderaro**. — Un cas de kyste à échinocoques de l'orbite, opérion, guérison (Un caso dicista da echinococco dell'orbita. Operazione, guarigione, (*Clinica oculistica*, mars-avril 1906).

6) **Massey** (G.-B.). — Sarcome congénital de l'orbite (Congenital sarcoma of the orbit) *(Journ. Amer. med. Assoc.*, 28 avril 1906),

7) **Péchin**. — Ostéopériostite hérédo-syphilitique orbitaire *(Soc. d'opht. de Paris*, 6 avril 1906).

8) **Terson** (A.). — Molluscum contagiosum palpébral *(Soc. d'opht. de Paris*, 6 avril 1906).

9) **Sulzer** et **Duclos**. — Lymphome double du sac lacrymal, suivi de lymphadénie généralisée sans leucémie *(Soc. d'opht. de Paris*, 12 juin 1906).

10) **De Spéville**. — Deux cas de blépharospasme guéris par deux procédés différents *(Soc. d'opht. de Paris*, 6 avril 1906).

11) **Berger** (Paul). — La méthode italienne appliquée aux restaurations de la face *(18e Congr. de chirurgie*, Paris 1905).

12) **Beard** (C.-H.) et **Brown** (E.-V.-L.). — Névrome plexiforme de l'orbite (Plexiforme Neuroma of the orbit) *(Arch. of Ophth.*, mars et mai 1906).

13) **Belt** (E.-O.). — Un cas d'adéno-carcinome de la glande lacrymale (Case of adeno-carcinoma of the lacrymal gland) (*Washington med. Annals*, mai 1906).

14) **Lemaire** — Œdème aigu angioneurotique des paupières *(Echo méd. du Nord*, 27 mai 1906).

15) **Bourneville**. — Purpura palpébral consécutif à un cauchemar *(Progrès médical*, 22 septembre 1906).

16) **Minet** et **Gaehlinger**. — Plaie du sourcil suivie de tétanos céphalique *(Soc. de méd. du Nord*, 9 février 1906).

17) **Risley** (S.-D.). — Angiome caverneux des paupières (Cavernous Angioma of the eyelid) *(Ophth. Record*, mars 1906).

18) **Coppez** (H.). — Deux cas de cécité par sinusite sphénoïdale *(Clinique des Hôpitaux de Bruxelles*, 24 mars 1906).

19) **Snyder** (G.-H.). — Traitement des affections des voies lacrymales sans opération (My experience in treating diseases of the duct without operation) *(Ophthalmology*, octobre 1906 et *Ohio State med. Journ.*, 15 août 1906.

1) Dans un travail d'ensemble, de plus de soixante pages, avec plusieurs figures intercalées, *Frugiuele* étudie l'éléphantiasis vraie des paupières et les formes cliniques analogues. Il apporte, à cette étude, la contribution personnelle d'observations cliniques et de recherches histologiques. Il propose d'appliquer aux paupières la même classification adoptée aujourd'hui en dermatologie pour l'éléphantiasis en général; retrancher dans ses justes limites l'éléphantiasis palpébrale et compléter l'examen des états éléphantiasiques, éliminer tous les cas d'éléphantiasis acquise primaire, qui sont à considérer comme pseudo-éléphantiasis; classer les pseudo-éléphantiasis en acquises et congénitales, montrer que les unes et les autres n'ont de commun, avec la vraie éléphantiasis, que l'aspect extérieur, et qu'il faut désormais nettement les différencier et les dénommer. A. ANTONELLI.

2) L'endothéliome des paupières n'a pas été particulièrement

étudié jusqu'à présent, et même le traité de Lagrange n'en parle pas. *Frugiuele* a donc bien mérité des ophtalmologistes en réunissant, dans une brochure de trente-trois pages avec cinq figures intercalées, deux cas personnels et les quelques cas d'angiosarcomes, sarcomes endothéliaux, cylindromes pouvant sûrement être rangés parmi les endothéliomes.

Après quelques considérations générales sur la définition et l'histogénèse des endothéliomes, sur leur structure, sur la classification de leurs formes et leur place dans la classification des néoplasies en général, l'auteur rappelle la fréquence relative des endothéliomes du nerf optique, du tractus uvéal, de l'orbite, de la glande lacrymale, de la conjonctive et de la caroncule. Quant à la paupière, ce genre de néoplasme paraît bien rare (7 cas y compris les 2 de l'auteur qui sont décrits avec tous les détails histologiques); il aurait plutôt tendance aux formes enkystées ou pédonculées, d'où un caractère de malignité atténuée, intervention radicale aisée et récidive moins facile.

A. ANTONELLI.

3) Les tumeurs primitives de la paroi même du sac lacrymal sont rares, et leur diagnostic précoce n'est pas facile. Les quelques observations publiées sont presque toutes dues à l'école napolitaine, par de Vincentiis et ses élèves. *Maggi,* de la Clinique de Pise, en ajoute une, de tumeur connectivale (angiosarcome périthélial) développée, chez une femme de la cinquante-six ans, dans le chorion de la muqueuse du sac. Au point de vue étiologique, en tenant compte de l'histoire clinique du cas, la néoplasie avait eu probablement son origine d'un ou de plusieurs petits polypes de la paroi du sac, consécutifs au processus chronique d'une dacryocystite.

A. ANTONELLI.

4) *Santa Maria* rapporte trois observations de blépharoptosis spastique qui sont dans l'espèce la seule manifestation de l'hystérie (hystérie monosymptomatique) et ce spasme peut facilement échapper aux moyens d'investigation habituels. L'examen du champ de regard révèle toujours cette forme de ptosis, il peut être utilisé comme un excellent et très délicat moyen de diagnostic. L'examen du champ de

regard doit toujours être suivi de l'examen des muscles oculaires, si ceux-ci sont reconnus intacts, dans le cas où le champ de regard est légèrement limité en haut, il faut admettre une forme légère de ptosis spastique. L'auteur fait de ce symptôme une manifestation de l'hystérie dans beaucoup de cas. G. DUBREUIL.

5) *Calderaro* rapporte une observation de kyste orbitaire à échinocoque évolué sans altération du nerf optique, la fluctuation n'est pas sentie, diagnostic par ponction. Opération de Krönlein et ablation du kyste. G. D.

6) Dans le cas décrit par *Massey*, la tumeur fut constatée à la naissance. Deux jours après, extirpation mais suivie de récidive. Six semaines plus tard, on essaye de réduire la tumeur par le mercure, introduit au moyen de la cataphorèse. Le pôle négatif est au milieu de la tumeur; six autres petites pointes perforant la tumeur en plusieurs endroits. Application de 350 milliampères pendant soixante-cinq minutes. Deux semaines après cette application l'œil est projeté en avant; une tumeur métastatique se développe dans la joue. On essaye de nouveau une cataphorèse qui fut suivie, cette fois, par une métastase dans l'os maxillaire et dans le cerveau. Il s'agissait d'une tumeur composée de cellules rondes sarcomateuses.

COBURN.

7) *Péchin* présente un enfant âgé de trois ans qui fut atteint dès l'âge d'un an d'ostéopériostite hérédosyphilitique des deux rebords orbitaires inférieurs et d'ostéopériostite de même nature du maxillaire inférieur gauche. A gauche la paupière inférieure était complètement ectropionnée. Cette paupière fut libérée de ses adhérences osseuses et maintenue dans sa position normale par une blépharorrhaphie médiane. Il y a près d'un an que l'opération a été pratiquée; actuellement la paupière est bien mobile et tout fait prévoir que lorsqu'on sectionnera la bride qui unit les paupières la guérison sera complète. PÉCHIN.

8) *A. Terson* présente des coupes histologiques de molluscum contagiosum pris sur une jeune fille de quatre ans qui en avait aux paupières, sur les bords ciliaires, le cou, le thorax et les jambes. C'est un cas favorable à la contagiosité de l'affection car la mère et la tante préalablement atteintes ont, suivant Terson, contagionné l'enfant. PÉCHIN.

9) *Sulzer* présente une femme de cinquante et un ans qu'il eut à soigner pour un phlegmon double des sacs lacrymaux par des incisions et des cautérisations au galvanocautère. Le résultat négatif des inoculations au cobaye au point de vue de la tuberculose d'une part et, d'autre part, le développement ultérieur de ganglions pré-auriculaires sous-maxillaires, des ganglions des aines, des aisselles et des coudes firent admettre le diagnostic de lymphome. *Morax* reconnaît cette malade qu'il a soignée dix mois avant pour une tuberculose conjonctivale qu'on avait prise tout d'abord pour une conjonctivite infectieuse de Parinaud. PÉCHIN.

10) Chez une femme de soixante-deux ans, atteinte de blépharospasme droit depuis quatorze ans, *de Spéville* fait une injection d'alcool dans la région d'émergence du facial droit. L'injection a été faite le 21 mai 1897. La guérison s'est maintenue jusqu'à aujourd'hui ; de Spéville présente sa malade sur laquelle on constate encore la paralysie de l'orbiculaire.

Sur une femme de cinquante-huit ans dont le début de l'hémispasme facial remontait à cinq ans, de Spéville fit pratiquer l'anastomose spinofaciale par Cunéo. L'opération date du 23 octobre 1905. Actuellement l'orbiculaire est encore paralysé. PÉCHIN.

11) Le professeur *Paul Berger* décrit ainsi la blépharoplastie à l'italienne :

On se trouve par exemple en face d'ectropions totaux consécutifs à des brûlures de la conjonctive éversée, ou en face d'excisions larges pour épithélioma, avant nécessité celles-ci, la suppression de la muqueuse. Dans le cas de muqueuse conservée, on circonscrit d'abord par une incision courbe le

bord libre de cette muqueuse retournée ; puis on la dissèque en conservant avec grand soin tout ce qui reste de bord ciliaire, en relevant cette conjonctive avec tout ce qui reste de cartilage tarse, et tout ce qui persiste des faisceaux de l'orbiculaire, en rehaussant même la partie la plus inférieure, circulaire de ce muscle. Car c'est de la conservation de l'orbiculaire que dépendront les mouvements de la paupière. Puis on procède à l'occlusion palpébrale. Celle-ci doit être maintenue pendant un temps fort long, six mois environ. Sur la face cruentée, après reconstitution de la cavité conjonctivale, on applique le transplant. Dans la blépharoplastie double, le même lambeau peut recouvrir les deux paupières ; mais sa pointe doit être fendue longitudinalement sur une étendue de 1 centimètre au niveau de l'angle interne de la fente palpébrale, zone où l'on ne réunit pas les paupières, pour ne pas blesser les points et les canaux lacrymaux, et laisser libre passage à l'écoulement des larmes.

Le pédicule du lambeau correspond à la région temporale. Chez une femme ainsi opérée, les yeux étaient très menacés avant l'intervention. Or, cette malade a pu recouvrer la transparence complète de ses milieux oculaires, et la totalité de la vision. En général, le clignement a pu être obtenu en partie ; toutefois il persiste un certain degré de larmoiement. Si la conjonctive a été complètement supprimée, on peut employer la surface cicatricielle qui s'est substituée à elle, pour remplacer cette muqueuse. R.

12) *Beard* et *Brown* font remarquer qu'il n'existe dans la littérature que quarante cas connus de névrome plexiforme. Leur malade, un homme âgé de vingt-sept ans a, depuis cinq ou six ans, une tumeur orbitaire. A l'examen, la paupière est soulevée et l'œil est déplacé en bas. La tumeur peut être sentie sous le rebord de l'orbite. Petits nodules sensibles à la partie antérieure de l'oreille. Cinq mois après, exophtalmie considérable, ptosis, vision diminuée par trouble de la circulation rétinienne. Deux ans plus tard, opération. La tumeur adhère au nerf sus-orbitaire, l'examen microscopique montre qu'il s'agit d'un névrome plexiforme. COBURN.

13) *Belt* a observé chez un mulâtre de vingt-huit ans, de

l'exophtalmie, par hypertrophie de la glande lacrymale. Cette exophtalmie augmentait graduellement depuis une quinzaine d'années. Extirpations de la tumeur qui est adhérente à l'os et pousse des prolongements vers le sommet de l'orbite. La vision s'améliora à la suite de l'opération, pas de ptosis. L'examen microscopique de la tumeur montra qu'il s'agissait d'un adéno-carcinome. COBURN.

14) *Lemaire* cite le cas d'un homme de vingt-neuf ans qui éprouve brusquement une douleur aiguë dans le bras et l'épaule, puis, deux heures après, tout est terminé. Quelques jours après, mêmes phénomènes au genou et paupières à gauche très œdématiées empêchant complètement l'ouverture de l'œil, cet œdème est mou et indolore. Aspirine et guérison le lendemain, mais les paupières à droite se prennent à leur tour. L'auteur discute les diagnostics et s'arrête à la maladie de Quincke. Il rappelle qu'elle peut être d'ordre rhumatismal ou toxique. On a signalé, en effet, des œdèmes partiels dans nombre d'infections générales comme la grippe ou la fièvre typhoïde et, d'autre part, les troubles digestifs et les différentes intoxications, notamment l'alcoolisme, se retrouvent dans des observations de maladie de Quincke. R.

15) *Bourneville* cite l'observation d'une jeune fille âgée de vingt ans atteinte d'aliénation mentale avec délire mélancolique, idées de culpabilité, d'indignité, refus d'aliments, etc. Elle se lève une nuit la figure pâle, exprimant la terreur, et le lendemain : pointillé rouge foncé et très serré sur les paupières des deux yeux ; tout a disparu le troisième jour. L'auteur rappelle qu'il a signalé le purpura palpébral à la suite d'accès d'épilepsie ou de violentes colères ; ces faits, dit-il, font penser aux phénomènes qui se produisent chez les stigmatisés, leur esprit est concentré sur le siège des plaies du Christ (front, mains), elles voudraient les voir saigner, d'où friction sur ces régions et écoulement sanguin désiré au cours de l'attaque extatique. E. R.

13) *Minet* et *Gaehlinger* présentent l'observation d'un

malade qui, vingt jours après une blessure du sourcil droit, a été pris de trismus. Puis paralysie faciale droite supérieure et inférieure, paralysie du releveur de la paupière. Dans le pus de la plaie on trouve des bacilles tétaniques. Guérison progressive. Les auteurs, dans ce cas de tétanos céphalique, expliquent la paralysie des nerfs éloignés du point d'inoculation par le voisinage des noyaux bulbaires auxquels le poison tétanique parvient par l'intermédiaire des voies nerveuses.

E. R.

17) *Risley* a examiné un enfant âgé de onze semaines et présentant une tumeur rouge foncé de la paupière inférieure. Elle mesurait 2 cm. 50 sur 2 centimètres, avec une épaisseur de 1 cm. 50. Elle était fluctuante et molle, et avait considérablement et rapidement augmenté. On essaya l'électrolyse sans succès et, finalement, on fit les sutures de Trieson, ce qui fit disparaître la tumeur, sans hémorragie. COBURN.

18) *Coppez* rapporte deux cas de cécité par sinusite sphénoïdale. Dans le premier cas, c'est une femme de cinquante-huit ans qui, à la suite d'une grippe, est prise de vomissements, d'exophtalmie et la vue s'est perdue en quinze jours. A l'examen, exophtalmie, cécité par atrophie post-névritique, paralysie de la 6e paire. Ethmoïdite et sphénoïdite purulentes traité par l'opération de Krönlein (Bugs). Le deuxième cas est moins probant : vision abolie à gauche atrophie optique et à droite 1/6, anesthésie des deux premières branches du trijumeau, douleurs à la nuque. Le sinus sphénoïde ouvert ne contient pas de pus et tous les symptômes persistent.

E. R.

RAPPORTS DE L'OPHTALMOLOGIE AVEC LA PATHOLOGIE GÉNÉRALE

1) **Lopez** (E.). — La migraine (*Recueil d'Ophtalmologie*, p. 347, juin 1906).

2) **Lodato** (G.). — A propos d'une deuxième note du Dr Gasparrini, sur les altérations consécutives à l'extirpation du ganglion cervical supérieur du sympathique (A proposito di una seconda nota del Dr Gasparrini, del titolo « delle alterazioni successive alla estirpazione del ganglio cervicale simpatico superiore ») (*Annali di Ottalmologia*, vol. XXXV, fasc. 10-11, p. 881 à 884, 1906).

3) **Tyson** (J.). — Le traitement médical du goitre exophtalmique (Medical treatment of exophthalmic goiter) (*Intern. Clinics*, vol. I, 16e série, 1906).

4) **Thompson** (W.-G.). — Goitre exophtalmique (Exophthalmic goitre) (*New York state med. journ.*, avril 1906).

5) **Rhein** (J.-H.-W.). — Goitre exophtalmique (Exophtalmic goitre) (*American medicine*, juin 1906).

6) **Sainton** (Dr Paul). — Les traitements actuels du goitre exophtalmique (*Rev. de thér. méd. chir.*, avril 1906, et *Presse méd. belge*, 23 septembre 1906).

7) **Joyes** (C.). — Le rhumatisme comme facteur étiologique dans les maladies des yeux et de la gorge (Rheumatism as a factor entering into eye and throat diseases) (*Americ. Pract. and News*, juin 1906).

8) **Schweinitz**. — Symptômes oculaires des tumeurs du cerveau (Ocular symptoms of tumour of the cerebrum) (*University of Pensylvania med. Bull.*, avril-mai 1906).

9) **Stahlman** (F.-C.). — Manifestations oculaires (Ocular manifestation) (*Pensylvania med. journ.*, mai 1906).

10) **Zentmayer** (W.). — Migraine ophtalmique (Ocular headaches) (*Pensylvania med. journ.*, mai 1906).

11 **Linnell** (E.-H.). — Diagnostic des maladies générales, aidé par les symptômes oculaires (General diagnosis, assissted by examination of the eyes) (*Homeopathic Eye, Ear and Throat. journ.*, juin 1906).

1) D'après *Lopez*, la migraine se rencontre dans 14 pour 100 des maladies des yeux. Elle est liée soit à l'asthénopie accommodative par atonie du muscle ciliaire (imparfait développement de ce muscle, réfraction anormale, résistance du cristallin à permettre la vision soutenue de près), soit à l'asthénopie des muscles moteurs, habituellement le droit interne (insuffisance de convergence). La douleur serait frontale dans le premier cas, occipitale dans le second. Le traitement de ce désordre est purement optique. BÉNÉZECH.

2) Article de polémique confirmant que, d'après les expériences de *Lodato*, les chiens opérés d'extirpation du ganglion cervical supérieur du sympathique d'un côté peuvent survivre longtemps, sans aucune altération de leur état de nutrition générale. L'augmentation d'albumine dans l'humeur aqueuse de l'œil du côté opéré est un fait certain, pour Lodato, sans toutefois que cette augmentation suffise à faire varier la réfraction d'après la skiascopie. A. A.

3) *Tyson* écrit que l'amélioration du goitre exophtalmique est plus fréquente que sa guérison, par le traitement médical et que 40 pour 100 des malades ont une véritable amélioration.

L'extrait des glandes surrénales, du thymus, la noix vomique, la codéine, le fer et l'arsenic, la galvanisation du sympathique, sont les plus employés dans le traitement du goitre. Les bains de Brive et de Nauheim, le massage modéré, peuvent être employés. Les bains froids, les compresses glacées sur la région précordiale relèvent la tachycardie. On ne doit pas arrêter brusquement la diarrhée qui sert à éliminer les toxines. Le traitement chirurgical doit être fait avec beaucoup de prudence, 14 pour 100 des malades meurent à la suite des interventions. COBURN.

4) *Thompson* rapporte le résultat d'une étude de quarante-sept cas de goitres exophtalmiques. Aux quatre symptômes cardinaux, à savoir la tachycardie, la tumeur, l'hypertrophie de la glande et l'exophtalmie, cette affection est reconnaissable à des accidents toxiques, accompagnés de fièvre et de dilatation cardiaque aiguë; des bruits de souffle et une variété d'autres symptômes constituant un syndrome clinique défini. Particulièrement à signaler sont les résultats obtenus par le sérum de Rogers, obtenu par les produits des glandes thyroïdiennes d'hommes malades. Très souvent, on observe en même temps des réactions ganglionnaires, des amygdalites, des pharyngites, des bronchites, de l'influenza et autres affections semblables. COBURN.

5) *Rhein* discute les différents modes de traitement du goitre exophtalmique : organothérapie, sérum, opération, rayons X, radium. Le traitement par un sérum d'un animal thyroïdectomisé est à essayer, si on n'obtient aucun résultat par les autres modes de traitement. COBURN.

VARIA

1) **Baudouin.** — Un cachet d'oculiste *(Arch. provinc. de chirurgie*, p. 439, 1906).

2) **Calderaro.** — L'anesthésie en chirurgie oculaire (L'anestesia in chirurgia oculare) *(Clinica oculistica*, juin 1906).

3) **Marri**. — Recherches comparatives sur la visibilité de différents optotypes (Ricerche comparative intorno alla visibilità di optotipi diversi) (*Annali di Ottalmologia*, vol. XXXV, fasc. 10-11, p. 749 à 788, 1906).

4) **Heimann**. — Quelques nouveaux appareils pour déterminer l'éclairage des places où travaillent les ouvriers (Ueber einige neue Apparate zur Bestimmung der Helligkeit auf Arbeitsplätzen) (*Inaug. Diss.*, Kiel 1905).

5) **Ohm** (Jah.). — Un pupillomètre binoculaire (Ein binoculares Pupillometer) (*Centralblatt für prakt. Augenheilk.*, mai 1906).

6) **Albrand**. — Douche oculaire chauffable (Erwärmbare Augendouche) (*Centralbl. für prakt. Augenheilk.*, mai 1906).

7) **Elonen** (R.-J.). — Diagnostic ophtalmologique que le praticien est appelé à poser (Eye problems which the general practitionner is called on to solve) (*New-York med. journ.*, mars 1906).

8) **Banister** (W.-B.). — Troubles de la vision simulés et décelés (Detection of simulated defects of vision (*Journ. of the Assoc. of Military Surgeons of the United States*, avril 1906).

9) **Blitz** (A.). — Les yeux des écoliers (Eyes of school children (*Med. Sentinel*, mars 1906).

10) **Koster** (W.) — Nouveaux optotypes (Neue Sehproben) (*Arch. f. Ophth.*, LXIV, 543-580, 1906).

11) **Colin**. — L'œil artistique (*Thèse de Montpellier*, 1905).

12) **Hinshelwood** (James). — La dionine dans la pratique ophtalmologique (Dionine in ophthalmic pratice) (*Brit. med. journ.*, mars 1906).

13) **Uhthoff**. — Lésions de l'œil consécutives à l'injection prothétique de paraffine (*Berlin. klin. Wochen.*, n° 47, 1905).

14) **Davis** (F.-A.). — Conquêtes récentes concernant la périmétrie (Recent improvements in perimetry) (*Ophth. Record.*, mai 1906).

15) **Hotz** (F.-C.). — Intoxication par l'homatropine, après instillation dans les yeux (Almost fatal poisoning by homatropine instilled into the eyes) (*Ophth. Record*, décembre 1905).

16) **Brav** (A.). — Sujets ophtalmologiques dans la littérature talmudique (Ophthalmic subjects in Talmudic literature) (*Ophthalmology*, juillet 1906.)

17) **Fox** (L. W.). — Du massage envisagé comme occupation pour les aveugles. (Massage, an occupation for the blind) (*Ophthalmology*, octobre 1906.)

1) *Baudouin* dit qu'on a trouvé à Bouguenais, dans la Loire-Inférieure, un cachet d'oculiste romain, en schiste compact, qui a été déposé au Musée archéologique de Nantes. On lit : PROCLIANI. — PROCLIANI. DI ASMYR. POST. M. — PROCLIANI. DIAGESAM. A. D. L. (barré) P. — PROCLIANI DIARHOD. A. D. L. Ces quatre légendes sont en côté. Au centre, on lit PRO. I. E. R.

2) *Calderaro* : Revue générale sur l'anesthésie locale à la cocaïne, ses indications et ses dangers, instillation et injection. Quelques formules.

Formule habituelle :

Solution de sublimé dans eau distillée à 1 pour 7.000.	10 gr.
Chlorhydrate de cocaïne	0,40

En cas d'attaque de glaucome et pour contrebalancer l'action mydratique de la cocaïne :

Chlorhydrate de pilocarpine.	0,10
— de cocaïne	0,40
Eau distillée	10

Pour les injections de cocaïne

Solution de sublimé dans l'eau distillée à 1 pour 7.000.	10 gr.
Chlorhydrate de cocaïne	0,10

s'en tenir à 5 centimètres cubes d'injection par séance au maximum.

L'auteur use au minimum de l'anesthésie générale, soit au chloroforme, soit à l'éther, soit au kélène; il n'y a presque jamais recours. G. DUBREUIL.

3) Au point de vue pratique, les recherches de *Marri* montrent que, par ordre de facilité à être compris et interprétés, les optotypes de Pflüger, Kern, Parinaud, Snellen (distance de 5 mètres), Landolt, Burchardt, Roth (distance 4 mètres) et Nicati (3 m. 50), donnent d'assez bons résultats. A. A.

10) *Koster* a établi de nouvelles échelles visuelles basées sur le système métrique. Il montre que seules les lettres E, B, P, E, C, O et U peuvent servir dans les échelles. Enfin, il crée l'unité d'acuité visuelle qu'il appelle l'opt. L'opt est la valeur de l'acuité visuelle d'une personne qui reconnaît à 1 mètre une lettre qui doit être vue à 50 mètres ; autrement dit, ce que nous appelons acuité 1 devient acuité de 50 opts.

L'acuité de 1/50 est celle de 1 opt et l'acuité 2 est celle de 100 opts.

Dans les échelles visuelles de Koster les lettres sont en ligne horizontale au lieu d'être disposées verticalement et il n'y a qu'une lettre pour chaque acuité visuelle, attendu qu'on a choisi des lettres typiques.

Les acuités visuelles sont inscrites à la fois en chiffres habituels et en opts.

Les échelles ont été établies pour une distance de 6 mètres.

L. DOR.

11) L'œil artistique, c'est l'œil de l'artiste, dessinateur, peintre ou sculpteur qui, grâce à des qualités naturelles et à

une longue éducation, est arrivé à percevoir la forme, la couleur et le mouvement des objets, d'une façon expressive. Il s'agit d'ailleurs, en l'espèce, de la perception visuelle et du cerveau optique, autant et plus encore que de l'organe visuel.

Pour arriver à un résultat fécond, l'artiste doit donc éduquer sa vision et développer en lui la perception exacte de la forme comme celle de la couleur ou du mouvement.

La réfraction statique et dynamique, qui modifie l'image rétinienne des objets extérieurs, a une certaine influence sur la vision de l'artiste. L'œil emmétrope ou hyperope donne des images visuelles trop nettes. Il est favorable au dessin et moins à la perspective, car les divers plans sont vus trop nettement. L'œil myope semble présenter le maximum de qualités nécessaires à l'artiste pour le dessin et la couleur.

L'œil astigmate jouit des moindres avantages, car il perçoit inégalement les lignes dans les divers méridiens. La vision des couleurs est, elle aussi, soumise à l'influence de la réfraction.

L'emmétrope et l'hypermétrope ont un coloris moins brillant, moins chaud, moins riche que le myope ; celui-ci verrait un peu plus rose. L'astigmate augmente ou diminue le coloris perpendiculairement ou parallèlement à son axe, suivant que son astigmatisme est conforme ou contraire à la règle.

Si l'on admet que les cônes seuls perçoivent les couleurs et que les valeurs chromatiques ne sont données que par les bâtonnets, le peintre deviendra coloriste ou valoriste, suivant que sa rétine sera plus ou moins riche en cônes ou en bâtonnets.

Hallès conclut, à la suite de ses expériences, que les violettistes exagèrent leurs sensations et obéissent à des notions d'école, de goût ou d'intérêt professionnel, plutôt qu'à des conditions physiologiques correspondantes.

Au point de vue de l'enseignement, il serait utile que les maîtres aussi bien que leurs élèves connussent l'état de leur propre réfraction. On éviterait ainsi des contradictions erronnées ou des appréciations didactiques fâcheuses.

L'œil esthétique est l'œil envisagé au point de vue de la physionomie et de l'expression. L'esthétique d'un œil nous est donnée par deux sortes de caractères, les uns provenant

de l'œil lui-même, les autres de particularités des parties avoisinantes de l'œil.

Les caractères de l'œil esthétique varient selon les temps, les mœurs, la race, les goûts individuels. Ils varient aussi suivant les expressions diverses de l'œil. L'œil du peintre lui-même ne présente pas de caractère vraiment particulier. Il en est ainsi d'ailleurs à d'autres points de vue. C'est ainsi que nos propres recherches faites avec Gaudibert, Delord et Chavernac, sur l'œil du criminel, n'ont permis de relever, à l'encontre de Lombroso, aucun stigmate particulier.

La thèse du Dr *Colin* a le défaut d'étudier parallèlement le côté esthétique et le côté artistique de la vision et ce sont là des sujets un peu différents ; elle manque aussi un peu d'expérimentation bien que ce soit, en l'état, particulièrement difficile ; mais elle contient un bon résumé de la question, des idées personnelles et enfin quelques recherches originales au musée de Montpellier qui en rehaussent encore la réelle valeur. H. TRUC.

12) *Hinshelwood* a employé la dionine en solution aqueuse de 5 pour 100, ou en pommade ; il a constaté que ce nouvel agent anesthésique a donné d'excellents résultats dans les irido-cyclites, le glaucome, la kératite accompagnée ou non d'ulcère. Le pouvoir anesthésique de la dionine est supérieur à celui de l'holocaïne, voire même de la cocaïne. La dionine n'a aucune action sur la tension intra-oculaire et n'influence pas la pupille. En instillation ou en pommade, on peut l'ordonner toutes les deux, trois, quatre et huit heures, suivant l'intensité de la douleur ou l'effet produit. Hinshelwood a trouvé que la solution faible de dionine (1 ou 2 °/₀) agit beaucoup chez certains malades se plaignant de fatigue oculaire ou de troubles, sans cause apparente. L'auteur a remarqué, en outre, que la dionine contribue à éclaircir la cornée, spécialement si les opacités sont de date récente. Il est préférable d'employer la dionine en pommade, en application deux ou trois fois par jour, pour avoir les meilleurs résultats. En résumé, d'après la savante communication de Hinshelwood, la dionine diminue la douleur profonde du globe oculaire et

est l'agent le plus efficace que nous ayons pour faire disparaître les taies de la cornée. STEPHENSON.

13) Deux cas rapportés par *Uhthoff*. Dans le premier, à la suite d'une injection de paraffine fusible à 43 degrés et injectée à la température de 46 à 47 degrés, le malade a remarqué brusquement pendant l'injection une cécité de l'œil gauche. Le lendemain, à l'examen ophtalmoscopique, on note une embolie de l'artère centrale de la rétine. Dans le deuxième, après une troisième injection, tuméfaction des paupières. On trouve que la paraffine a fusé dans les paupières que l'on ne peut entr'ouvrir. Par l'excision, on trouve que des gouttelettes de paraffine sont entourées d'un tissu inflammatoire.

R.

14) *Davis* décrit la méthode de Hesse, celle de Schloesser, et celle de Haitz pour la détermination du scotome central, celle de Sinclair modifiant la méthode de Bjerrum pour l'étude de l'étendue du champ visuel. COBURN.

15) Après avoir instillé deux gouttes d'homatropine dans un œil, et trois dans l'autre, *Hotz* remarqua que sa malade qui était une jeune femme de vingt-deux ans, commença à se cyanoser, douleur de tête violente, excitation, vomissements. La respiration devint difficile — cinq respirations environ par minute —. On fit la respiration artificielle pendant deux heures. Le pouls était à 150, très faible. La malade resta dans le coma durant dix-neuf heures. Rétention d'urine deux jours. La glande thyroïde devint momentanément grosse. Guérison.

COBURN.

16) Travail intéressant de *Brav*, sur différentes questions d'ophthalmologie, traitées dans le Talmud. COBURN.

Le Gérant : P. MASSON.

Lyon. — Imp. A. REY et Cie, 4, rue Gentil. — 45410

MÉMOIRES ORIGINAUX

La Mucocèle fronto-orbitaire.

Par le Professeur ROLLET

Il me semble d'autant plus intéressant de donner à nos lecteurs ce chapitre extrait de l'*Encyclopédie française d'ophtalmologie*[1], qu'après sa rédaction, je viens d'opérer un nouveau cas de mucocèle du sinus frontal à évolution orbitaire[2] corroborant la description suivante :

Définition. Historique. — On appelle mucocèle du sinus frontal, la rétention, dans cette cavité à parois osseuses, des produits de sécrétion de la membrane muqueuse; comme le plancher du sinus est la paroi la plus mince, c'est en ce point surtout que peu à peu la distension pourra se produire et s'apprécier du doigt et de l'œil sous forme d'une tumeur située à l'angle supéro-interne de l'orbite. La mucocèle vient donc faire saillie vers l'orbite, elle devient fronto-orbitaire et ses symptômes intéressent ainsi au premier chef l'ophtalmologiste.

Depuis longtemps on a rapporté quelques observations de cette affection, toutefois, j'ai le premier en France signalé ce terme de mucocèle en publiant un cas (1896), en m'efforçant de décrire cette entité clinique et d'élucider sa pathogénie exacte dans la thèse de mon élève Boël.

Déjà Mackensie, dans son chapitre sur la compression des parois de l'orbite ayant sa cause dans le sinus frontal, décrit les tumeurs enkystées ou hydatides du sinus frontal en s'ap-

[1] Extrait du tome VIII, *sous presse*, Paris, Doin, éditeur, 1907.

[2] *Soc. de chirurgie de Lyon*. 18 mars, et v. *Rev. gén.*, plus loin, p. 234 (Rollet et Moreau).

puyant sur deux observations de Langenbeck (1820). « Cet auteur, dit Mackensie, en parle comme de cas d'hydatides, Runge y aurait probablement vu des tumeurs enkystées, mais peut-être ne s'agirait-il que d'une simple collection de mucus. » On reconnaît là le sens clinique de cet éminent observateur car les deux observations se rapportent certainement à des mucocèles du sinus frontal à évolution orbitaire.

Demarquay, dans sa thèse d'agrégation, parle des tumeurs enkystées du sinus frontal qui peuvent être ou de véritables hydropisies ou une simple accumulation de mucus ou des hydatides. Il cite les deux cas précédents en ajoutant celui de l'atlas d'Ammon qui a trait à un malade du service de De Jaeger, mais, dit-il, « je n'ai rien trouvé dans les auteurs, qui en ont rapporté des exemples, qui me permette de me prononcer sur leur nature ».

Les cas de Buller, de Kipp en 1884, les deux cas de Meï, en 1887, nous indiquent une affection spéciale; ce sont les observations de Spencer Watson, de Bark, de De Vincentiis, puis la nôtre, celle de Howard Lothrop, de Batut; les mémoires de Valude, de Demaldent et de De Lapersonne ont contribué à la connaissance de cette intéressante et curieuse maladie.

Symptômes. — Cette affection se rencontre surtout chez les sujets jeunes de seize à vingt-cinq ans; elle s'observe également plus tard à quarante, quarante-neuf ans. La mucocèle du sinus frontal débute ordinairement d'une façon lente et insidieuse, parfois certains troubles peuvent se produire avant l'évolution orbitaire. Le sujet se plaint de céphalées tenaces, surtout dans la région du sinus frontal ce sont des névralgies du sus-orbitaire, c'est principalement une sensation de pesanteur et d'engourdissement comparable à celle qu'on éprouve dans le coryza. Dans certains cas, c'est un écoulement continu du mucus nasal ou une issue brusque de sécrétions muqueuses qui attirent l'attention.

D'autres malades sans avoir jamais ressenti aucune douleur ni la moindre gêne reconnaissent un jour par hasard l'existence d'une tuméfaction siégeant à l'angle supéro-interne de l'orbite; chez d'autres encore c'est le larmoiement par défor-

mation du canal nasal qui fera pratiquer un examen attentif et déterminer sa véritable cause.

A la période d'état on recherchera trois signes cardinaux : la tumeur orbitaire, l'exophtalmie et l'hyperostose naso-orbitaire.

La *tumeur orbitaire* peut être symétrique (Rollet, Valude), alors on est frappé par l'aspect étrange du sujet, l'écartement des yeux est singulier.

Plus souvent la mucocèle est unilatérale, alors comblant l'angle supéro-interne de l'orbite, on voit une tuméfaction sur laquelle la peau a son aspect normal sans aucune rougeur ou trace d'inflammation. La tumeur a le volume d'une olive, d'une petite noix, elle peut remplir le plafond orbitaire s'étendant à la tempe (Langenbeck). Si l'on vient à palper cette masse anormale, on sent une poche molle, fluctuante, libre d'adhérence avec la peau et les tissus sous-jacents, si ce n'est à sa base. Si l'on cherche à délimiter ses contours, ce qui est difficile à cause de sa mollesse, on peut arriver à la trouver comme appendue à la voûte supéro-interne de l'orbite et la pulpe du doigt peut arriver parfois, en refoulant les tissus un peu dépressibles, à sentir une perforation, un orifice d'entrée arrondi, profond ou donnant accès dans le sinus. En somme, on peut déprimer un peu la tumeur qui d'une façon générale est irréductible. Si l'on comprime la poche on ne sent pas de battements et on ne provoque aucun écoulement, ni de larmes, ni de sang, ni de mucus, ni de pus, soit par les canalicules lacrymaux, soit par la narine correspondante. La pression de cette poche ne détermine ni douleur céphalique, ni tendance syncopale. En faisant pencher la tête du malade en avant et en bas, en priant le sujet de faire un effort, de se moucher, on ne provoque pas de modifications dans le volume de la tumeur. La ponction exploratrice, qui n'est pas du tout recommandable, permet de retirer un liquide transparent, filant, légèrement jaunâtre, comparable à celui qui s'écoule par les narines dans le coryza simple, c'est donc bien une mucocèle et non une hydropisie du sinus.

Ce liquide est surtout facile à examiner après une large ouverture. Déjà dans les anciens cas de Langenbeck on note l'écoulement « d'un liquide lymphatique clair et visqueux »

et « d'une substance visqueuse d'un blanc grisâtre ». Ce liquide n'est pas purulent, il contient une grande quantité d'hématies et offre une consistance muqueuse ou colloïde. Dans quelques cas il renfermerait aussi de nombreux cristaux de cholestérine (de Lapersonne) et des gouttelettes de graisse. Dans l'observation de Valude, il est clair jaune-rose et gélatineux; dans celles de Bark, Meï, Spencer Watson, Luc, il est opalin et filant ; il peut être couleur gelée de groseille (Demaldent) ou encore hématique et noirâtre (Garreau, Steiner). Alors il s'agit d'hémorragie intra-kystique due à la pression de la tumeur ou d'hémorragie spontanée à la suite d'un épaisissement et d'une vascularisation de la poche comme dans le pachyvaginalite hémorragique; on est en présence d'une hématocèle sinusienne.

Chez mon premier malade (l'observation a été publiée par Boël, dans sa thèse) le liquide est clair, visqueux, tremblotant, filant, presque gélatineux, il ressemble à la sécrétion nasale du coryza : il mesure 25 centimètres cubes et pèse 19 grammes. L'analyse chimique permet de reconnaître que ce liquide était constitué en partie par du mucus : il contient aussi des globules du pus qui ont subi la dégénérescence graisseuse et des cristaux d'acide gras.

L'*exophtalmie* est légère, parfois nulle. Si l'œil est dévié, il l'est en bas et en dehors et il y a diplopie. C'est dans les cas anciens que l'exophtalmie ou plutôt le refoulement de l'œil est d'un degré marqué : l'œil est au niveau de la pointe du nez (Langenbeck); la voûte de l'orbite a presque totalement disparu et l'œil est fortement refoulé en bas (Hallauer).

J'ai donné le nom d'*hyperostose naso-orbitaire* à une déformation très curieuse de la racine du nez qui, chez mon premier malade, au lieu d'être concave de haut en bas et convexe transversalement, présentait une face plus large de 5 centimètres. En dehors et en arrière des bords rugueux et tranchants de cette hyperostose, je trouvais la poche fluctuante; de sorte que la palpation révélait une masse osseuse et en dehors et au-dessous d'elle la masse fluctuante. On trouve ces mêmes signes dans les observations similaires. Chez le malade de Langenbeck « au côté interne de la tumeur et vers le nez, elle est bornée par un rebord tranchant que l'on sent dans l'endroit

où l'apophyse nasale du maxillaire supérieur s'élève au côté interne de l'orbite ». Meï voit une masse proéminente, d'une dureté osseuse occupant le sixième antérieur de la paroi interne de l'orbite, s'étendant de l'insertion de l'orbiculaire jusqu'à l'arcade sourcilière. Chez le malade de Valude la base du nez s'est élargie considérablement, on note que les os de l'apophyse montante des deux maxillaires supérieurs semblent s'écarter et ont augmenté de volume. Chez le jeune soldat de Batut, que j'ai examiné, même hyperostose naso-orbitaire. Tilley, Gaudier notent cette saillie en forme d'exostose.

Cette lésion osseuse, jointe à la tumeur fluctuante, donne une défiguration spéciale, déplissant la paupière supérieure et rétrécissant d'autant l'ouverture palpébrale. Aux signes de la collection orbitaire de mucus, issue du sinus frontal, il convient donc d'ajouter ceux de la masse éburnée naso-orbitaire. Cette production osseuse a son centre au niveau du plancher du sinus frontal, dans les points où le frontal s'unit aux os nasaux, à l'apophyse montante, à l'unguis, à l'ethmoïde. Elle est pathognomonique, j'ai essayé de le démontrer jadis, d'une distension du sinus frontal par du mucus, par du pus, par un néoplasme bénin, mais alors l'ectasie se sera produite avec une extrême lenteur.

En terminant, comme l'a bien indiqué Demaldent, l'examen rhinoscopique apprend peu de choses. Parfois la pituitaire du côté malade est un peu rouge, plus vascularisée que du côté sain. Le plus souvent elle ne présente rien de particulier. L'éclairage des sinus frontaux à la lampe montrera une transparence égale des deux côtés s'il s'agit de mucosités, mais si elles sont très teintées par les hématies il peut en résulter une véritable opacité.

Pathogénie. Anatomie pathologique. — Garreau, puis Bertheux, qui ont écrit les premiers travaux d'ensemble sur la question, ont soutenu que cette affection est assimilable aux kystes muqueux du sinus maxillaire décrits par Giraldès et qu'elle a pour point de départ un kyste par rétention du conduit excréteur d'une glande de la muqueuse du sinus : c'est une tumeur enkystée de la cavité orbitaire (Valette).

Cette opinion n'est aujourd'hui pas soutenable, il s'agit bien d'une rétention du mucus dans le sinus frontal.

Pour expliquer cette rétention avec distension consécutive, Valude s'appuie sur le principe pathogénique de l'obstruction primitive du canal fronto-nasal. Il cite le cas de Luc qui a constaté une ostéite éburnée hypertrophiante ayant totalement fermé la lumière du canal excréteur du sinus frontal et rappelle l'opinion de Kuhnt qui fait résider la cause directe des affections sinusiennes dans une déformation osseuse originelle et canaliculaire. Sans doute, en songeant que dans la généralité des cas l'affection remonte à l'adolescence, époque à laquelle se développe le sinus frontal, on peut penser à une malformation primordiale. Cette hypothèse n'explique pas la mucocèle d'une des malades âgée de quarante-neuf ans, aussi je la considère comme peu soutenable, de même que celle d'un rétrécissement infranchissable du canal, d'origine osseuse, que je n'ai noté chez aucun de trois de mes opérés présentant une hyperostose naso-orbitaire.

Je pense pour ma part, comme je l'ai soutenu jadis, que dans les cas de mucocèle, l'inflammation de la muqueuse du sinus ou de son canal (on sait qu'il a une longueur de 15 millimètres) est primitive et que les altérations osseuses sont secondaires. Il y a d'abord canaliculite et hypersécrétion sinusienne inflammatoire comme dans le coryza ; ces productions se vident mal par le canal excréteur, plus ou moins rétréci, elles s'accumulent dans le sinus et le dilatent peu à peu, spécialement chez l'adolescent, où il est en voie de formation. La rétention peut ne pas être complète, puisque j'ai vu une tumeur orbitaire fronto-ethmoïdale se vidant peu à peu à la pression, par la fosse nasale. La muqueuse du sinus présente à sa face profonde une couche fibreuse qui jouit du singulier privilège, disent les auteurs, de s'ossifier ; aussi, sous l'influence de poussées inflammatoires, légères et mécaniques, le plancher du sinus, formé d'une mince lamelle osseuse, doublée de la muqueuse, s'hypertrophie. Malgré ce processus de défense, la paroi inférieure cède, est déjetée en avant du kyste à contenu visqueux qui apparaît dans l'orbite. En bas et en arrière, la distension est extrême, les cellules ethmoïdales sont refoulées et envahies.

Ainsi la mucocèle est une sinusite chronique d'emblée, la masse éburnée qui s'avance en auvent à la racine du nez, au

devant de la poche de mucus est une périostose symptômatique de l'inflammation de la muqueuse sinusienne, elle est d'ordre inflammatoire. Cette opinion que j'ai développée antérieurement a été acceptée par Demaldent et de Lapersonne qui attribuent une part prépondérante à l'infection atténuée du sinus; j'en ai aujourd'hui la certitude par la constatation du pneumocoque (Aurand), faite dans les mucosités de ma dernière opérée [1].

Marche. — L'affection est essentiellement chronique et à marche lente. Elle remonte à deux ans, nous dit Valude, à huit ans (Meï), à neuf ans chez les deux malades de Langenbeck, à douze ans (Valette), à dix-sept ans (Hallauer). Une de mes malades atteinte d'empyème enkysté fronto-ethmoïdale faisait remonter l'apparition de la tumeur orbitaire à dix-huit ans, il s'agissait donc d'une mucocèle secondairement enflammée.

La mucocèle, abandonnée à elle-même, doit être considérée pour le malade comme un danger constant d'empyème, la masse de mucus en rétention peut devenir un excellent milieu de culture. Toutefois la mucocèle frontale n'évolue pas toujours ainsi. La guérison spontanée par débâcle peut survenir, non seulement, dans les mucocèles sans distension sinusienne et même quand il existe une poche orbitaire, tels les cas de Spencer Watson et de Bonnaric. Il y a alors évacuation du mucus dans la fosse nasale et guérison spontanée. Comme complication du côté de l'œil, Valude a observé un léger œdème papillaire, les deux malades de Langenbeck étaient amaurotiques.

Diagnostic. — Des céphalées dans le domaine du sus-orbitaire ou dans la région du sinus frontal avec sensation d'engourdissement; des variations dans la sécrétion du mucus par une narine; une douleur et une tuméfaction sous l'angle supéro-interne de l'orbite, sont autant de signes qui feront songer à la mucocèle frontale au début, sans ectasie orbitaire. Quand il y a évolution orbitaire, et c'est à ce stade que l'affection nous intéresse, nombreuses sont les affections qui peuvent faire hésiter le clinicien.

Il faut tout d'abord éliminer l'idée de mucocèle lacrymale.

[1] V. observation p. 235, de la *Revue*.

Pareille erreur a été faite au début chez les malades de Langenbeck, Spencer Watson, Valude et chez un de mes malades. La tumeur lacrymale, uniquement sus-tendineuse est rare; elle est divisée en deux parties inégales par le tendon de l'orbiculaire et beaucoup plus souvent elle est intra-tendineuse. Elle correspond en définitive à la loge lacrymale, c'est-à-dire à l'angle inféro-interne et non supéro-interne de l'orbite. Il y a, ou il y a eu, des signes du côté de l'œil : conjonctivite lacrymale, sécrétion muco-purulente, larmoiement. La tumeur s'est vidée parfois ou se vide en haut par les points lacrymaux, en bas par le canal nasal.

Le liquide de la mucocèle lacrymale n'a pas la consistance colloïde comme celui de la mucocèle frontale; il est plus liquide et moins gélatineux que lors d'une sécrétion banale d'un coryza simple ou d'une mucocèle frontale.

Un diagnostic difficile sera celui d'empyème chronique du sinus frontal; la poche orbitaire renferme-t-elle du mucus ou du pus? J'estime, comme je l'ai dit, que les deux maladies sont presque les mêmes, causées souvent par une inflammation de même origine, elles ne diffèrent que par l'intensité plus ou moins grande des phénomènes d'inflammation. L'écoulement nasal, s'il en existe, est dans la mucocèle, muqueux et sans odeur; dans l'empyème, purulent et fétide. La douleur peut exister dans les deux cas, elle sera toujours plus vive, toutefois, dans l'empyème. C'est dans ces cas qu'il faut rechercher une élévation de température que j'ai notée chez une malade primitivement atteinte de mucocèle fronto-ethmoïdale qui présenta de la suppuration dix-huit ans plus tard.

Dans les cas d'empyème subaigu ou aigu le diagnostic est simple puisqu'il y a localement douleur, chaleur, rougeur; il s'agit alors d'un abcès chaud circonscrit.

Le diagnostic se fera avec les tumeurs du sinus frontal qui elles aussi, après une période de latence où la tumeur remplit d'abord cette cavité, présentent ensuite une période de distension, puis d'effondrement sinusique avec poussée d'un prolongement néoplasique orbitaire.

Cette évolution orbitaire peut se produire même dans les tumeurs bénignes. Chez une femme de quarante ans atteinte de tumeur mollasse de l'angle supéro-interne avec hyperostose

nasale, papillite, j'avais songé à une mucocèle. La trépanation m'a montré des masses gélatiniformes remplissant tous les sinus de la face; cette observation rapportée par mon interne Moreau avait trait à un fibro-myxome avec transillumination des sinus. Dans certains cas très délicats comme ce dernier, l'opération seule permet d'assurer le diagnostic. Les cancers du sinus frontal (sarcome, épithéliome, maladie kystique) sont vite envahissants et comme l'indiquent mes élèves Brisson et Bergé, il y a tuméfaction palpébrale par envahissement, précocité de troubles moteurs oculaires par destruction des muscles, ulcère cornéen, névralgies, œdème papillaire... La tumeur est dure, adhérente à la peau et aux parties voisines. Les tumeurs myxomateuses d'origine nasale avec envahissement orbitaire étudiées par Dupont, d'après deux de mes malades sont aussi mollasses, tremblotantes, puis on trouve de gros polypes nasaux.

Les kystes hydatiques de l'orbite ne s'accompagnent pas d'écoulement nasal, de céphalées, ils ne sont pas appendus sous l'angle orbitaire. Les kystes dermoïdes sont congénitaux et se voient chez l'enfant, ce qui n'est pas le cas pour les affections des sinus : leur siège est surtout intersourcillier. Quant à la méningo-encéphalocèle siégant à l'angle supéro-interne, c'est encore une affection congénitale : la réductibilité avec phénomènes convulsifs ou assoupissement, l'expansion sous l'influence des mouvements respiratoires sont des signes qui laissent préciser le diagnostic. Enfin l'hyperostose signalée peut faire songer à un ostéome. Tel le cas dû au duc Charles de Bavière.

REVUE GÉNÉRALE[1]

ANATOMIE ET EMBRYOLOGIE

1) **Bernheimer** (S.). — L'anophtalmie congénitale et la voie optique (Anophtalmus congenitus und die Sehbahn) *(Arch. f. Ophth.*, LXV, 99-106).

2) **Payne** (F.). — Les yeux des vertébrés aveugles de l'Amérique du Nord (The eyes of the blind vertebrates of North America.) *(Biol. Bulletin of the Marin Biologie Laborat.*, juillet 1906).

1) *Bernheimer* expose les altérations des voies optiques qu'il a observées dans le cerveau de quatre rats atteints d'anophtalmie congénitale. Il conclut de cet examen accompagné de belles planches, macro- et micro-photographiques que les rats dont la position des yeux ne comportent pas un champ visuel binoculaire étendu ont cependant un faisceau direct assez important. Ces nouvelles recherches apportent en outre une nouvelle confirmation de l'opinion exprimée par Bernheimer au Congrès de Paris, à savoir que toutes les fibres du nerf optique, directes ou croisées, maculaires ou périphériques, pénètrent en rayonnant et entrecroisées dans le corps granulé externe et que par conséquent il est impossible qu'il existe, comme le veut Henschen, une projection partielle et localisée de la macula dans l'écorce du lobe occipital.

L. DOR.

2) *Payne* fait une étude très intéressante des yeux de certains vertébrés aveugles et plus particulièrement des yeux de l'Amphisbœna punctata, très connu à Cuba. Les muscles de l'œil ont disparu, l'iris seul persiste et le tractus uvéal. Le cristallin est normal d'aspect, mais sa structure est modifiée, sa capsule a disparu. La glande de Harder est bien développée La cuticule passe sans aucune modification sur l'œil. Tous les éléments de la rétine existent, elle est seulement réduite de moitié. Ce travail est accompagné de planches.

COBURN.

[1] Les articles dont nous indiquons seulement les titres, sans analyse, ne contiennent rien de nouveau.

PHYSIOLOGIE

1) **Fuerst** (Ernst). — L'accommodation des jeunes aphaques par la pression musculaire (Ueber eine durch Muskeldruck hervorgerufene Accommodation bei jugendlichen Aphakischen) *(Arch. f. Ophth.*, LXV, 1-46).

2) **Lindqvist** (S.). — Une unité pour déterminer le minimum perceptible du sens lumineux (En enhet för bestämningen af Ljussinnets minimum perceptibile) *(Upsala läkare forhandling.*, 1906, p. 323, et *Nordiskt med. Arkiv.*, 1906, I, n° 6).

1) *Fuerst* a établi que sur 20 cas d'aphakie observés chez des enfants opérés de cataracte congénitale, huit fois il existait une accommodation.

Cette accommodation est produite par une contraction de l'orbiculaire et de la musculature externe, laquelle produit un allongement de l'axe de l'œil, une augmentation de courbure de la cornée et une convexité de la surface antérieure du corps vitré.

Cette accommodation dans l'aphakie a son analogie dans certaines observations d'augmentation anormale de la réfraction dans des yeux sains. L. D.

2) Pour déterminer le sens lumineux de la rétine *Lindqvist* s'est servi du photoptomètre de Gullstrand. C'est un tube de fer blanc noirci à l'intérieur, muni à une extrémité d'une lampe électrique et à l'autre d'une plaque de verre dépoli recouverte d'un disque percé de 900 trous que l'on peut cacher ou découvrir au moyen d'un obturateur.

La lumière qui passe au travers d'un seul trou correspond à 1/61200 d'une bougie de Hefner.

L'instrument est placé dans une chambre obscure et on dirige la lumière sur une feuille de papier blanc fixée sur la paroi noire, à 1 m. 28 de l'appareil; l'examiné est assis à 1 mètre du papier. Une personne à sens visuel normal reconnaît au bout de 20 minutes la feuille de papier éclairée par un seul trou; s'il faut 100 trous pour arriver au même résultat, le sens lumineux est 100 fois plus faible ou le minimum perceptible 100 fois plus grand.

L'avantage du photoptomètre de Gullstrand est d'avoir une lumière constante. H. DOR.

ANATOMIE PATHOLOGIQUE

1) **Heuss** (R.). — Rupture spontanée de la capsule postérieure du cristallin après une blessure perforante double par un éclat de fer (Spontanruptur der hinteren Linsenkapsel nach doppelt perforierender Eisensplitterverletzung) *(Arch. f. Ophth.*, LXV, 1, 46-69).

2) **Fuss**. — La pinguécula et son contenu hyalin (Der Lidspaltenfleck und sein Hyalin.) *(Thèse de Halle*, 1905).

3) **Vogel**. — Recherches expérimentales sur l'état des bacilles du xérosis dans le corps vitré de lapin immunisé par sérum diphtérique (Experimentelle Untersuchungen über das Verhalten von Xerosebacillen im Glaskörper von Kaninchen bei Diphtherie immunisiten Tieren) *(Thèse de Fribourg en B.*, 1906).

1) A la suite d'observation clinique *Heuss* a été amené à faire des recherches expérimentales et il a établi que l'on pouvait même, après la suppuration aseptique de l'œil produite par des injections de mercure, voir survenir une perforation de la capsule postérieure et une infiltration purulente de la corticale postérieure. L. D.

2) *Fuss* a fait des recherches anatomiques sur la pinguécula et trouvé qu'il s'agit surtout de la prolifération du tissu conjonctif réticulé et fibrillaire accompagnée de tuméfaction œdémateuse et d'une légère infiltration cellulaire. Puis il s'y ajoute une tuméfaction hyaline du tissu conjonctif produite par un dépôt d'une substance homogène. A la fin de la dégénérescence il se produit une substance qui a la plus grande analogie avec le tissu élastique et que pour cela l'auteur appelle élastoïde. W. STOCK.

PATHOLOGIE ET THÉRAPEUTIQUE

OUVRAGES GÉNÉRAUX. — STATISTIQUES

1) **Axenfeld**. — Bactériologie ophtalmologique (Die Bakteriologie in der Augenheilkunde), 1 vol. 362 pages avec 87 figures dans le texte et 3 planches hors texte. Edit. chez Fischer, à Iéna, 1907).

1) *Axenfeld* a déjà écrit, en 1903, un chapitre consacré à la bactériologie de l'œil dans le traité de bactériologie de

Kolle et Wassermann, mais cet article était écrit surtout pour les bactériologistes auxquels il faisait connaître les microbes pathogènes pour l'œil. Cette fois, l'auteur nous présente un volume qui est écrit pour les oculistes et auquel il a donné une beaucoup plus grande extension, parce qu'il a eu non seulement à décrire les microbes spécialement pathogènes pour l'œil, mais encore les bacilles de Koch, de Hansen, de Loeffler, l'actinomyces, le spirochaete, etc., etc.; en outre, il a eu à parler de l'infection des plaies, de l'asepsie, de l'antisepsie, de sorte que l'ouvrage a été considérablement augmenté. Il constitue un traité magistral extrêmement bien fait où le lecteur trouvera tous les renseignements qu'il pourra désirer concernant la bactériologie de l'appareil visuel. Il nous est impossible d'analyser un traité et nous ne chercherons pas à le faire; nous dirons seulement quel a été l'ordre suivi par l'auteur dans son étude.

Après vingt pages consacrées à la technique générale, Axenfeld étudie d'abord la conjonctive normale, puis les affections des paupières et les infections des plaies de l'œil; il aborde ensuite l'étude des conjonctivites et décrit successivement la conjonctivite Koch-Weeks, la conjonctivite Morax-Axenfeld, la conjonctivite Petit, la conjonctivite pneumococcienne, pseudomembraneuse, streptococcienne, staphylococcienne, gonococcienne, rubéolique, phlycténulaire, trachomateuse et quelques formes rares; ensuite vient l'étude des voies lacrymales, puis des affections cornéennes, kératite à hypopyon, kératomycose, kératite de Zur Nedden, kératite ponctuée, herpétique, neuroparalytique, variolique et vaccinale. Axenfeld expose ensuite les notions générales qu'un oculiste doit avoir concernant la lèpre, la tuberculose et la syphilis, puis il passe à l'étude des infections endogènes de l'œil, à l'ophtalmie métastatique et à l'ophtalmie sympathique. Nous avons simplement cité les titres des chapitres, ne pouvant pas analyser un traité ainsi que nous l'avons dit.

Signalons spécialement le tableau qui termine l'ouvrage et dans lequel sont donnés les caractères différentiels des cultures des microbes de l'œil d'une façon pratique.

Nous attirons également l'attention sur les trois planches hors texte qui renferment chacune six figures en couleur

reproduisant les principaux microbes qu'un oculiste peut avoir à connaître.

Nous croyons que le traité d'Axenfeld représente aussi parfaitement que possible la science bactériologique de l'œil en 1907, et nous pensons que ce traité fera partie de toutes les bibliothèques, car ainsi que le dit l'auteur dans la phrase terminale de sa préface :

« De nos jours, celui qui ne complète pas la clinique par la bactériologie ne donne pas à ses malades tout ce qu'il peut leur donner. »

L. DOR.

MALADIES DE LA CONJONCTIVE, DE LA CORNÉE ET DE LA SCLÉROTIQUE

1) **Gros** (H.). — Le jéquiritol dans le traitement du pannus (*Soc. de méd. d'Alger*, 9 janvier 1907 et *Bulletin médical de l'Algérie*, 28 février 1907).

2) **Sauvineau.** — Chancre syphilitique de la conjonctive bulbaire (*Soc. d'ophtalm. de Paris*, 6 février 1906).

3) **Spehr.** — Un cas d'ulcère perforé de la cornée dans un œil glaucomateux (Ueber einen Fall von perforiertem Ulcus corneae an einem glaucomatösen Auge) (*Thèse d'Iéna*, 1906).

4) **Terson** père. — Sur l'étiologie et le traitement de la kératite à filaments (*Soc. franç. d'ophtalm.*, mai 1907).

5) **Cuénod.** — Note sur le traitement du trachome (*Soc. franç. d'ophtalm.*, mai 1907).

6) **Eperon.** — Un traitement efficace de l'ulcère infectieux de la cornée (*Soc. franç. d'ophtalm.*, mai 1907).

7) **Langworthy** (H.-G.). — Ophtalmies d'origine obscure (External eye inflammations of doubtful origin) (*Boston med. and surgical Journal*, 25 octobre 1906).

8) **May** (C.-H.). — Ophtalmie blennoragique chez les enfants (Gonorrhoeal Ophthalmia in children) (*Americ. Journ. of Surgery*, novembre 1906).

9) **Fitzgerald** (F.-J.-C.). — Ophtalmie des nouveau-nés (Ophthalmia neonatorum) (*Annals of Gynecology and Pediatry*, octobre 1906).

10) **Axenfeld** (Professeur). — Le catarrhe printanier (Rapport à la *Soc. franç. d'ophtalm.*, mai 1907).

1) *Gros* relate cinq cas de pannus trachomateux qu'il a soumis à l'action du jéquiritol. Il obtint une amélioration dans un seul cas. Il croit le jéquiritol bien préférable au jéquirity.

L. GRANDCLÉMENT.

2) *Sauvineau* présente un homme de quarante-quatre ans atteint à l'œil gauche d'un chancre syphilitique de la conjonc-

tive bulbaire (angle interne). Les caractères cliniques suffisent à porter le diagnostic très vraisemblable de chancre syphilitique qui a été confirmé par l'apparition de la roséole quelques jours après la présentation du malade. Il est toutefois à noter que l'ulcération de teinte violacée avait assez gagné en profondeur, était devenue assez anfractueuse pour ressembler à une gomme ulcérée. La recherche des spirilles fut négative.

PÉCHIN.

3) *Spehr* put examiner anatomiquement l'œil d'un homme âgé de soixante et onze ans, chez lequel, à côté d'un glaucome absolu, on avait constaté chimiquement un ulcère serpigineux, lequel était perforé. Détails typiques de l'*ulcus serpens*.

W. STOCK.

4) Les caractères tout spéciaux de la kératite à filaments sont aujourd'hui assez connus au double point de vue macroscopique et histologique pour que la maladie soit difficile à méconnaître, malgré sa rareté relative. Sa ténacité et la fréquence de ses récidives ne sont aussi que trop connues des ophtalmologistes. La thérapeutique, malgré le nombre considérable des moyens préconisés d'une façon presque empirique, reste incertaine, ou tout au moins inconstante. Les antiseptiques les plus doux, comme les plus énergiques, la cautérisation ignée, la suppression d'un collyre imparfaitement neutre et présumé provocateur, ne donnent pas toujours un résultat immédiat. Doit-on, dans les cas rebelles et sur des cornées déjà altérées, assurer la guérison en jetant par autoplastie au-devant de la lésion un large lambeau conjonctival retenu par des sutures, comme cela a été une fois tenté avec succès?

Terson pense que l'inconstance du traitement dépend peut-être de l'obscurité et de la multiplicité de l'étiologie et cherche à provoquer une discussion fructueuse. Il cite les cas de deux malades, l'un très jeune, l'autre très âgé et diabétique invétéré. Le premier fut amélioré par les instillations de sublimé à 1/2000. Le second, à début plus récent, fut guéri en trois semaines par le même moyen. On devra aussi essayer l'action révulsive et régénératrice des injections sous-conjonctivales

d'air stérilisé, si utiles dans divers cas d'ulcères de la cornée. L'AUTEUR.

5) *Cuénod*, établi à Tunis depuis plus de dix ans, a eu l'occasion de donner ses soins à plus de 10.000 granuleux. Il a donc été à même de se faire une opinion sur les diverses méthodes préconisées pour la cure des granulations. De toutes apoqɯ səɿes, celle des scarifications profondes et des cure-ꝏɜɿes méticuleux lui a paru la meilleure, quoique non parfaite encore. Depuis cinq ans, il estime avoir réalisé une notable amélioration de cette méthode en y adjoignant les injections sous-conjonctivales de cyanure de mercure. Plus de 10.000 malades ont été soumis au traitement double et simultané de curetage et des injections sous-conjonctivales. Les rechutes ne sont pas complètement évitées, mais sont plus rares, les lésions cornéennes retirent en particulier le plus grand avantage de ce traitement. Le gonflement et le chémosis qui succèdent à l'intervention et qui peuvent être très considérables se dissipent au bout de cinq jours et le malade peut reprendre ses occupations au bout de quinze jours, trois semaines, en continuant à se surveiller. D'après l'auteur, les injections agissent peut-être comme antiseptique, mais surtout comme sclérogène hâtant l'évolution naturelle du trachome vers la cicatrisation. L'AUTEUR.

6) *Eperon* trouve insuffisants les moyens préconisés jusqu'ici contre les ulcères infectieux de la cornée, depuis la section de Saemisch, souvent nuisible, jusqu'à la sérothérapie, dont les effets sont encore très peu certains. Il a obtenu, par contre, d'excellents résultats, dans vingt-cinq cas, de la cautérisation de l'ulcère à l'aide d'une solution forte de sulfate de zinc (20 pour 100). Le même traitement est applicable, avec succès, à d'autres processus destructifs de la cornée, tels que la kératite neuro-paralytique, l'*ulcus rodens*, les infections traumatiques ou post-opératoires, ainsi qu'à la kératalgie traumatique à répétition. L'AUTEUR.

10) Le catarrhe printanier, dit *Axenfeld*, est une maladie

inflammatoire. Toutes les dénominations qui ne reposent que sur la prolifération (« Papillome » « Verrucositas », etc.) ne suffisent pas et sont à rejeter.

Les altérations palpébrales représentent une inflammation de la conjonctive et non, comme on a prétendu récemment, une maladie du tarse ou du tissu épitarsien. Ce dernier est intéressé, mais ne constitue pas le plus important et le seul point de départ du processus.

Cette inflammation de la conjonctive se développe en premier lieu dans le tissu conjonctif. La prolifération épithéliale n'est que secondaire. Pour les excroissances bulbaires, on doit l'admettre aussi d'après toutes les recherches récentes et celles de l'auteur ; mais comme il y a des travaux antérieurs qui relatent une prolifération épithéliale pour le limbe dans le premier stade, avant que le stroma se soit montré altéré, il est indiqué d'étudier dans d'autres cas au début, si l'origine conjonctivale est une règle sans exception.

Dans la conjonctive tarsienne se trouve le siège principal de l'altération dans le tissu adénoïde de la muqueuse. A l'encontre du trachome et d'autres inflammations conjonctivales, l'infiltration lymphocytaire passe après l'accumulation des « Plasmazellen » et l'augmentation du stroma, qui se transforme en tissu sclérotique et hyalin. Le tissu sous-conjonctival épitarsien est intéressé. Mais il n'est pas justifié de donner plus de poids à une irritation et augmentation des fibres élastiques épitarsiennes, qui en vérité ne contribuent que peu à la formation des proliférations, dont la masse principale consiste au contraire en tissu collagène avec ses réactions caractéristiques, même dans des proliférations toutes récentes.

Surtout, le fait que des fibres élastiques ne se laissent pas poursuivre profondément dans la plupart des proliférations palpébrales prouve que la matrice du processus ne se trouve pas dans le tissu épitarsien.

Dans le stade régressif se produit une dégénérescence étendue des Plasmazellen, tandis que les Mastzellen se multiplient et la dégénérescence hyaline augmente. Cependant on peut apercevoir aussi dans le même cas, en même temps à des endroits différents, les stades divers; la dégénérescence hya-

line peut se développer déjà de très bonne heure et n'est pas exclusivement un signe du stade avancé.

La coloration ou opacité lactescente diffuse dépend surtout d'un épaississement hyalin de la couche sous-épithéliale du tissu conjonctif. On peut déjà le distinguer cliniquement dans beaucoup de cas par l'observation au grossissement avec la loupe binoculaire de Zeiss. Une prolifération de l'épithélium peut prendre part à la production de ce phénomène.

L'image microscopique, correspondant à une inflammation chronique, ressemble aux altérations produites par le rhinosclérome ; de même en divers points à celles de la mycosis fongoïde. Il n'est pas exact de dire qu'il n'y a pas d'analogie entre des processus infectieux et le catarrhe printanier; d'après les préparations microscopiques il serait bien possible que le catarrhe printanier fût parasitaire, ce qui ne veut pas dire qu'il doive l'être absolument, car des influences purement lumineuses ou d'une autre espèce pourraient peut-être aussi produire des altérations semblables (dermatoses par les rayons X, etc.).

A l'intérieur des proliférations se trouvent souvent, mais pas constamment, des cellules éosinophiles abondantes. Une éosinophilie générale du sang est beaucoup plus rare et pour cette raison pas nécessaire pour le développement de l'éosinophilie locale. La sécrétion conjonctivale, là où elle apparaît, est à un degré surprenant riche en cellules éosinophiles, même dans des cas où leur nombre n'était pas grand dans l'image microscopique. Comme les autres sécrétions de la conjonctive (excepté le pemphigus, les inflammations parasitaires par des piqûres de guêpe, etc., les sécrétions dans des cancroïdes conjonctivaux), d'après les observations de Herbert, Mayou et celles de l'auteur ne montrent pas cette éosinophilie, il y a là peut-être un signe différentiel important. Il faudra rechercher si la chose se comporte toujours de même façon.

L'examen bactériologique n'a pas donné de résultat; de même les expériences sur le rôle étiologique des levures pathogènes ne résistent pas à la critique.

Plus souvent qu'on ne l'a admis jusqu'ici, il se trouve dans le catarrhe printanier des altérations du sang. On doit observer ici non seulement l'augmentation absolue des globules blancs

qui n'est pas toujours prononcée, mais encore la proportion relative des différentes formes de leucocytes entre elles ; particulièrement fréquente est une lymphocytose. Il reste à rechercher si c'est un fait constant.

Il n'est pas possible d'attribuer une signification étiologique à cette constatation, la lymphocytose pouvait être symptôme de différentes altérations. Mais comme il est de grande importance de chercher en quoi consiste la disposition individuelle, on devra s'appliquer dorénavant à cette question, et en tous cas le traitement devra viser ces altérations.

Sous l'influence du bandage occlusif, quelquefois aussi d'une autre exclusion de la lumière, d'après les expériences de Kreibich, Dimmer, Schieck et de celles que l'auteur a réunies dans son enquête, il se produit une diminution ou même une disparition rapide des proliférations dans plusieurs cas. Néanmoins il reste douteux que l'on doive considérer le catarrhe printanier dans sa totalité comme une « Lichtkrankheit », comme l'effet de la lumière, surtout des rayons ultra-violets, car il y a des cas qui commencent et récidivent sans relation nette avec l'insolation, de l'autre côté l'irradiation énorme dans les Alpes de la neige en hiver ne provoque pas en général de rechute.

Peut-être la lumière dans les cas où l'occlusion guérit ne fait-elle que déchaîner la maladie dont la cause réelle pourrait être toute autre. Sur toutes ces questions il conviendra de faire des recherches ultérieures.

Un parallélisme complet entre le catarrhe printanier et les dermatoses estivales n'est pas encore prouvé exactement ; il est très rare que les deux se trouvent ensemble, et dans les cas rares où cela arrive, ce n'est peut-être qu'une coïncidence fortuite.

Une analogie étiologique avec la fièvre des foins n'est pas vraisemblable.

Il est indiqué d'entrer dans un examen approfondi du traitement occlusif ou antilumineux. En tous les cas on peut commencer par une telle expérience, pour continuer avec des lunettes protectrices et un autre traitement. Si possible, un séjour dans le climat alpin sera à recommander, quoique l'effet n'en soit pas certain. Un traitement interne est toujours

indiqué, de même que l'exploration du nez, suivi du traitement individuel.

Le traitement chirurgical des proliférations palpébrales n'empêchant pas en général les rechutes annuelles, on n'en fera qu'une application restreinte et seulement pour les cas graves. Dans ces cas une extirpation partielle du tarse est justifiée. L'ablation suivie de cautérisation ou de l'électrolyse est relativement plus efficace que l'ablation simple et empêche assez souvent le recrudescence dans la même année.

L'excision des proliférations de limbe n'est indiquée qu'exceptionnellement.

Le traitement médicamenteux n'a qu'un effet symptomatique et doit être choisi et combiné avec les autres moyens d'après les circonstances individuelles.

Discussion. — Fromaget. — L'expression de catarrhe printanier me semble devoir être avantageusement remplacée par celle de Conjonctivite végétante printanière qui indique en même temps que la membrane malade les principaux caractères de la maladie. J'ai recueilli dans ces six dernières années, quarante-trois cas de conjonctivite végétante. Ils concernent trente-deux garçons et onze filles. Elle est fréquente dans l'enfance puisque vingt-quatre cas s'appliquent à des enfants de trois à dix ans; notre malade le plus âgé avait trente ans. La recrudescence a lieu à la fin de février ou au commencement de mars, à la fin de l'hiver.

La forme tarsienne représente 1/7 des cas, la forme mixte 1/6 et les trois quarts des malades sont atteints de la forme bulbaire pure. J'ai observé un cas atypique ou les nodules siégeaient à 6 millimètres du limbe. Le facteur étiologique le plus important me semble être la température. Comme traitement médical, je recommande surtout les compresses froides et la cure dans les montagnes lorsque la chose est possible; mes malades s'en sont tous très bien trouvés. Je n'ai jamais eu à employer le traitement chirurgical que je considère comme inutile et parfois comme dangereux. Les examens histologiques pratiqués avec M. le Dr Brandeis nous ont montré que ces néoplasies ne sont pas des néoplasies lymphatiques, elles ne ressemblent en rien au papillome. Ce sont des granulomes. Actuellement, il est impossible de dire si cette prolifé-

ration d'origine irritative est ou non d'origine microbienne. — ANTONELLI montre la reproduction en cire et les préparations histologiques du cas de catarrhe printanier à forme limbaire exceptionnellement exubérante, présenté par lui à la Société d'Ophtalmologie de Paris en juin 1905. L'œil gauche, surtout portait des végétations limbaires géantes, qui furent excisées au ras de la sclérotique. L'examen microscopique laisse reconnaître un épaississement du stroma de la muqueuse recouverte d'épithélium à peine épaissi ou bourgeonnant, avec de nombreux vaisseaux et de vastes cavités kystiques bien isolées et bien constituées, que l'auteur croit produites par la *dégénérescence kystique des glandes de Manz*. Le catarrhe printanier mérite bien le nom de *Conjonctivite végétante*, car le processus n'est pas de néo-formation, à proprement parler, mais d'inflammation périodique aboutissant, pour des causes qui nous sont inconnues, aux végétations tarsiennes ou limbaires.

TERSON. — Il est nécessaire que, dans la dénomination du mal, soient compris l'élément inflammatoire et la prolifération. Aussi le nom de conjonctivite végétante printanière, concis et juste, semble le meilleur.

Le rapport est très précis au point de vue clinique : la fréquence du mal chez les garçons, la guérison intégrale même des cas les plus graves, l'apparition très précoce ou assez tardive, les variations de grosseur des végétations tarsiennes et limbaires sont des caractères importants.

Histologiquement l'épithélium est épaissi, surtout au niveau des productions limbaires, mais la masse de la végétation est absolument sous-épithéliale. Il serait indiqué d'étudier la teneur en glycogène, déjà signalée par Schiele, et qui témoigne d'une grande activité dans les néoplasies en général.

On ne doit confondre la maladie ni avec la conjonctivite phlycténulaire ni avec le trachome, ce qui est trop souvent le cas, malgré tant de travaux sur la conjonctivite printanière. De même, la fièvre des foins ne présente pas les végétations typiques.

La végétation oculaire diffère aussi beaucoup comme structure de la végétation adénoïde nasale, d'une structure très lymphatique.

Il est très intéressant de rechercher les rapports dermatologiques de la conjonctivite printanière, car certains cas guérissent par le traitement général en même temps que d'autres dermatoses.

Le traitement par les collyres, cocadrénaline, protargol, parfois pommade jaune, divers autres topiques, injections et agents physiques, soulage et améliore beaucoup. L'excision, bien préférable à la cautérisation ignée, sera réservée aux énormes végétations. Le traitement général est indispensable: les remèdes usités contre les verrues (magnésie, eau de chaux) et contre certaines dermatoses (arsenic) sont recommandables, combinés à une cure à la montagne ou aux eaux arsenicales.

LES AUTEURS.

MALADIES DE L'IRIS, DE LA CHOROÏDE ET DU CORPS CILIAIRE
GLAUCOME, AFFECTIONS SYMPATHIQUES.

1) **Van Duyse.** — Aniridie incomplète. Iris rudimentaire *(Soc. Belge d'ophtalmologie*, 26 novembre 1906).

2) **Medow.** — Résection du sympathique dans le glaucome (Sympathicusresektion bei Glaucom) *(Thèse de Fribourg in B.*, 1905).

3) **Terrien** et **Cantonnet.** — Les éléments figurés du sang et le diagnostic étiologique des iritis *(Soc. franç. d'ophtalm.*, mai 1907).

4) **Gallemaerts** (Professeur). — Kyste séreux congénital de l'iris *(Soc. franç: d'ophtalm.*, mai 1907).

5) **Terson** (A.). — Remarques sur les hémorragies sous-choroïdiennes traumatiques et sur les hémorragies expulsives *(Soc. franç. d'ophtalm.*, mai 1907).

6) **Martin** et **Augiéras.** — Mélano-sarcome primitif de l'iris *(Soc. franç. d'ophtalm.*, mai 1907).

1) *Van Duyse* rend compte de l'examen anatomique d'un œil aniridique — c'est celui d'un garçon de neuf mois dont la mère, le père et la sœur sont aniridiques « complets » (cliniquement, car anatomiquement il y a toujours un moignon irido-ciliaire). Les points à relever sont les suivants :

1° Aspect fœtal du domaine de l'angle irido-cornéen ; 2° vaisseaux vitreux de l'uvée ; 3° absence de dilatateur et de sphincter de l'iris ; pas d'autres anomalies oculaires.

L. GRANDCLÉMENT.

2) *Medow* a recueilli dans la bibliographie 102 cas de

sympathectomie pour glaucome auxquels il ajoute quatre observations nouvelles de la clinique de Fribourg. Les conclusions sont les suivantes : dans le glaucome inflammatoire aigu ou subaigu, la sympathectomie n'est indiquée que lorsque le malade refuse l'iridectomie ou que celle-ci a été nuisible sur le premier œil ou enfin que, malgré l'iridectomie, le glaucome persiste ou récidive. Dans le glaucome hémorragique et l'hydrophtalmie, la résection après la sclérotomie est une tentative justifiée qui, dans le glaucome infantile, présente au moins les chances d'un succès esthétique. Dans le glaucome inflammatoire chronique, et surtout dans le glaucome simple, on doit avoir recours à la sympathectomie, après l'iridectomie, dans les cas progressifs. Dans le glaucome absolu, le résultat est négatif. La résection sans iridectomie ou sclérotomie n'est justifiée que lorsque ces opérations sont refusées ou ont donné un mauvais résultat sur le premier œil. Dans tous les cas, un traitement par les myotiques doit être employé après l'opération. W. STOCK.

3) *Terrien* et *Cantonnet* partant de cette idée que l'iritis est toujours la manifestation d'une infection générale, ont pratiqué l'examen du sang chez un certain nombre d'iritis dont le diagnostic était certain.

Ils concluent de leurs recherches que, dans les iritis syphilitiques, il y a surtout anémie, diminution des globules rouges. Au contraire, dans les iritis de tout autre cause, il y a augmentation du nombre des globules blancs et surtout polynucléaires.

L. GRANDCLÉMENT.

4) La pathogénie des kystes congénitaux de l'iris est encore fort obscure. *Gallemaerts* communique une analyse microscopique détaillée d'un kyste séreux de l'iris développé chez un enfant de dix-huit mois.

La paroi du kyste dépourvue de glandes et de productions épidermiques présente un revêtement épithélial à plusieurs couches de cellules ; il n'existe pas de membrane basale ; l'épithélium est revêtu d'une couche de cellules étoilées pigmentées ou non et parsemées de petits capillaires. La cavité du kyste est en communication avec une cavité anfractueuse

limitée par l'épithélium pigmentaire rétinien ; le canal de communication est revêtu d'un épithélium à plusieurs couches qui se continue avec l'épithélium pigmentaire dont il se distingue par l'absence de pigment. L'hypothèse d'un kyste par inclusion fœtale doit être écartée à cause de l'absence de production épidermique. L'oblitération d'une crypte de l'iris n'explique pas la présence d'un épithélium à plusieurs couches, et l'hypothèse d'un kyste par rétention doit être également rejetée. L'auteur pense que les kystes séreux de l'iris proviennent d'une persistance ou d'un développement anormal du sinus annulaire de Szili, qui se trouve au bord de la vésicule oculaire secondaire et qui est limité par les deux feuillets de cette vésicule. A l'état normal, le sinus s'oblitère complètement vers l'âge de six mois de la vie fœtale ; dans certains cas, il peut persister partiellement et se dilater pour donner naissance aux kystes séreux de l'iris. L'AUTEUR.

5) *A. Terson* met en regard les types cliniques et anatomopathologiques de vaste hémorragie décollant la choroïde de la sclérotique et se produisant, l'un après les grands traumatismes, l'autre après les opérations de cataracte, de glaucome ou même spontanément dans diverses désorganisations du globe et dans le glaucome absolu.

Il présente, pour le premier type, les coupes d'un œil qui, frappé par une queue de billard, subit une rupture de la cornée au limbe avec expulsion du cristallin, décollement de la choroïde et de la rétine avec énorme hémorragie et enclavement précornéen des membranes internes de l'œil. Si l'on ne connaissait pas l'étiologie, on croirait avoir affaire à un œil ayant subi l'hémorragie expulsive post-opératoire. Toutefois, la choroïde et le globe même sont beaucoup moins tendus que par l'hémorragie expulsive et le reste des détails histologiques montre bien qu'il s'agit d'une expulsion traumatique du contenu de l'œil avec vaste hémorragie sous-choroïdienne et non d'une expulsion du contenu oculaire par hémorragie

Dans le type postopératoire dont Terson montre les dessins, la choroïde est au contraire tendue au maximum par une série de foyers hémorragiques qui la gonflent. C'est bien l'hémorragie à laquelle il a donné le nom adopté partout, d'expul-

sive, qui est la cause de l'évacuation. Il rappelle qu'à la section la sclérose des vaisseaux choroïdiens, veines ou artères, parfois trouvés sains, mais parfois aussi malades en tout ou en partie. (A. T. Golovine, Frizac et Gayet, Scholz, etc.), il faut ajouter chez les prédisposés, l'action de l'hypertension artérielle qui accompagne si souvent l'artériosclérose et doit jouer un grand rôle dans l'hémorragie. Toutefois, cette hypertension n'est pas fréquente chez les cataractés, comme Frenkel l'a établi. Aussi, est-il bon de prendre la tension artérielle avant l'opération et, en cas de surélévation, d'appliquer une médication hypotensive. L'AUTEUR.

6) *Martin* et *Augiéras* communiquent une observation de mélano-sarcome primitif de l'iris terminé par généralisation et cachexie cancéreuse cinq ans après l'énucléation et neuf ans après l'apparition de la tumeur irienne.

Sujet âgé de trente-trois ans, d'une bonne santé générale, indemne de syphilis. C'est peu après un coup qu'il aperçoit une petite saillie sur l'iris à l'extrémité interne du diamètre horizontal de l'œil gauche. Quatre ans après (28 décembre 1889) la baisse de la vision et les crises douloureuses le décidaient à consulter. La petite tumeur irienne avait acquis la dimension d'une lentille et était marron amadou.

Deux autres petites tumeurs de l'iris de la dimension d'une tête d'épingle et de même couleur étaient au-dessous de la première au niveau du limbe scléro-cornéen. OD et OG : T = O, après usage de la pilocarpine. L'iris des deux côtés est sensible à la lumière, mais la partie de l'iris occupée par la tumeur est peu mobile et après atropine la pupille de ce côté se dilate irrégulièrement comme si elle était retenue par une synéchie. OD emmétropie. OG myopie. Au-dessus de la papille gauche (I. R.) deux tâches noires pigmentées de la choroïde sans saillie appréciable ; en dehors semis de petite taches pigmentées. On diagnostique un sarcome pigmentaire de l'iris étendu à la choroïde et on conseille l'énucléation immédiate du globe.

Le malade ne se résigne pas à la perte de cet œil qui voyait encore un peu et va à Paris où le Professeur Panas consent à enlever la tumeur irienne, par iridectomie. Une hémorragie

nécessite l'énucléation qui est pratiquée trois jours après et le malade revient guéri localement. L'examen histologique confirme le diagnostic clinique.

En mai 94 aggravation, on constate une petite tumeur du volume d'une noisette, mobile, sans rougeur de la peau à la partie latérale du thorax. En septembre affaiblissement considérable ,pâleur, amaigrissement, haleine fétide. On trouve une autre tumeur mobile sous la peau de l'abdomen à un centimètre à droite du nombril, une troisième à la région inguinale gauche, d'autres plus petites à la région deltoïdienne et occipitale. Le foie est augmenté de volume, nodosités au niveau du lobe droit, la rate hypertrophiée présente des bosselures. Etat général mauvais. Extirpation de la tumeur thoracique à fin d'examen. Guérison rapide de la plaie opératoire suivie d'une légère amélioration de l'état général. L'examen histologique montra que le néoplasme était constitué uniquement de tissu embryonnaire sillonné de vaisseaux également embryonnaires. La cachexie fit des progrès auxquels le malade ne tarda pas à succcomber.

Il n'y a pas eu de récidive locale mais généralisation dans les conditions cliniques où se produisent les métastases. La tumeur thoracique enlevée et examinée, était un sarcome blanc bien que provenant d'un sarcome mélanique. La présence de taches pigmentées choroïdiennes, dans un œil atteint de mélano-sarcome de l'iris, même sans saillie appréciable de ces taches, sans aucun caractère qui les différencie de pigmentations résultant d'un processus tout à fait étranger au cancer, constitue un signe clinique important, une contre-indication de l'ablation par iridectomie et une indication formelle de l'énucléation. La réciproque n'est pas vraie et l'absence de pigmentation n'indique pas l'iridectomie de préférence à l'énucléation. Cette dernière opération est indiquée dès que le diagnostic de sarcome mélanique de l'iris n'est plus douteux. L'iridectomie n'est admissible que quand le malade refuse formellement l'énucléation.

La durée de l'évolution mérite aussi d'attirer l'attention. Ce n'est que la cinquième année après l'énucléation, neuf ans après que le malade eut remarqué sur son iris le début de la tumeur que les symptômes de généralisation cancéreuse l'ont

amené à consulter. Le terme de trois ans après l'intervention au-delà duquel la guérison peut être considérée, dit-on, comme presque certaine avait été notablement dépassé.

LES AUTEURS.

MALADIES DE LA RÉTINE, DU NERF OPTIQUE ET DES CENTRES NERVEUX (AMBLYOPIE ET AMAUROSE, DYSCHROMATOPSIE)

1) **Schmiegelow.** — Deux cas de névrite optique rétrobulbaire consécutive à une sinusite sphénoïdale *(Soc. danoise d'ot. laryn.*, février et mai 1906 et *Ann. des mal. de l'oreille*, septembre 1906).

2) **Poulard** et **Boidin.** — Cécité et hémianopsie dans un cas de syphilis cérébrale *(Soc. d'ophtalm. de Paris*, 6 février 1906).

3) **Galezowski** (J.). — Hémorragies prérétiniennes *(Soc. franç. d'ophtalm.*, mai 1907).

4) **Golescoeano.** — Névrite toxique due au sulfure de carbone (diagnostic rétrospectif) et rappel thérapeutique des injections salines dans les amblyopies toxiques (alcool, tabac) *(Soc. franç. d'ophtalm.*, mai 1907).

5) **Morax.** — La névrite œdémateuse au cours des infections auriculaires *(Soc. franç. d'ophtalm.*, mai 1907).

6) **Dor** (H.). — Mes résultats éloignés du traitement du décollement de la rétine *(Soc. franç. d'ophtalm.*, mai 1907).

7) **Dor** (Louis). — Résultats éloignés du traitement de vingt-cinq décollements de la rétine *(Soc. franç. d'ophtalm.*, mai 1907).

1) Première observation d'un enfant de onze ans rapportée par *Schmiegelow*. Trois semaines auparavant, fièvre, céphalée, vomissements, douleurs à l'œil gauche. On constate une névrite optique rétrobulbaire. Amélioration à la suite de l'ouverture du sinus sphénoïdal. Deuxième cas ayant trait à une jeune fille de dix-huit ans qui se plaint depuis deux mois et demi de maux de tête et d'une diminution de la vue à droite. Amélioration de la névrite optique rétrobulbaire à la suite d'une intervention sur le sinus sphénoïdal. R.

2) *Poulard* rapporte l'observation d'un homme de cinquante-deux ans, syphilitique depuis l'âge de vingt-deux ans, et éthylique qui éprouva des phénomènes cérébraux (somnolence, torpeur, confusion mentale) et des troubles visuels caractérisés par un hémi-rétrécissement homolatéral droit (presqu'une hémianopsie droite) et un léger rétrécissement des champs visuels gauches. Les troubles visuels, comme d'ailleurs les troubles cérébraux, ne restèrent pas constamment représentés

par la même formule symptomatique, il y eut de notables variations. L'hémianopsie droite fut à un moment donné remplacée par une cécité complète qui céda à son tour et fit place à une hémianopsie gauche. Il n'y eut jamais d'altération du fond de l'œil. Le siège précis de la lésion est difficile à déterminer. La nature syphilitique est démontrée par la ponction lombaire qui donna issue à un liquide céphalo-rachidien puriforme avec intégrité des polynucléaires. PÉCHIN.

3) Les hémorragies prérétiniennes ont été peu étudiées en France, tandis que les auteurs anglais et allemands en ont publié un assez grand nombre de cas : *Galezowski* rapporte ici deux observations cliniques et le résultat d'un examen anatomique.

Dans la première observation, il s'agissait d'une hémorragie très étendue occupant tout le pôle postérieur de l'œil. L'hémorragie, peu épaisse, permettait d'entrevoir la papille. Elle est limitée par un liseré rouge sang à la partie inférieure où le sang a franchi la membrane hyaloïde et envahi le vitré. Le sang provenait d'une artériole transformée en un mince cordon blanc. L'hémorragie s'est résorbée très rapidement. Au bout de trois semaines, l'acuité visuelle était redevenue normale et après cinq semaines la circulation s'était rétablie dans l'artère oblitérée. Il s'agissait dans ce cas d'une hémorragie essentielle chez un adolescent (le malade était âgé de vingt-cinq ans).

Dans la deuxième observation, l'hémorragie occupait la partie inférieure de la rétine ; elle était aussi très nettement limitée par un liseré rouge. Dans ce cas, la malade, âgée de 60 ans, était atteinte de rétinite glycosurique binoculaire.

L'examen histologique des hémorragies prérétiniennes a été pratiqué sur un œil atteint de glaucome hémorragique. La rétine était décollée et en avant d'elle on pouvait voir de petites hémorragies mesurant 1 millimètre 1/2 de diamètre ; les hémorragies déjà anciennes, très nettement limitées par la membrane hyaloïde étaient formées de globules rouges dégénérés et de pigment hématique qui prenait la disposition de filaments allongés et anastomosés entre eux. L'AUTEUR.

4) Dans le premier chapitre, *Golescean* présente trois

observations de névrite rétrobulbaire et insiste particulièrement sur le diagnostic rétrospectif simulant, à s'y méprendre, l'aspect ophtalmoscopique des lésions qu'on retrouve dans l'amblyopie toxique.

Il s'agit d'ouvriers travaillant à la vulcanisation du caoutchouc dix heures par jour.

Les manifestations oculaires, et c'est là le point intéressant, aboutirent, faisant suite aux troubles toxi-infectieux de la névrite périphérique, après le quinzième, seizième et dix-huitième mois de travail dans le milieu où se dégageaient les vapeurs de sulfure de carbone.

Dans les trois observations, les symptômes oculaires sont identiques : Troubles statiques avec strabisme divergent bilatéral et sans vice de réfraction. Pupilles inégalement dilatées, réagissant faiblement à la lumière et nullement à l'accommodation.

Dyschromatopsie centrale pour toutes les couleurs dans deux et uniquement pour le rouge dans le troisième cas. Altération du fond de l'œil, type de la névrite rétrobulbaire et sans lésion maculaire. Conservation du champ visuel. L'acuité visuelle très compromise.

Dans un cas	V = 1/3 dans un OD—OG, 2e	V = 1/50 dans un OD—OG, 3e	OD / OG V = 2/50

Dans le second chapitre « Rappel thérapeutique des injections salines dans les amblyopies toxiques » Golescéano discerne les troubles visuels qui incombent aux vices de la réfraction, hypermétropie ou astigmat. hypermétropique, et envisage trois cas près de ceux qu'il a publiés en 1902 où la thérapeutique consistait en des injections de sérum artificiel formule Chéron, 20 centimètres cubes trois fois par semaine dans la région trochantérienne.

Il insiste à dessein que ces trois cas n'avaient nullement les caractères d'une simple hyperémie papillaire ou d'une décoloration segmentaire de la papille guérissant à la rigueur, lorsqu'ils sont de date récente, par les traitements classiques ; mais ces cas, types de névrite rétro-bulbaire avec décoloration complète des papilles, ayant déjà subi les divers traitements, ont obtenu une amélioration frappante dans l'espace de trois mois.

Ces injections ne sont nullement dangereuses et les bénéfices que peuvent tirer les malades sont considérables à condition, ce qui est rare, de suivre régulièrement le traitement.

L'AUTEUR.

5) *Morax*. On sait que les tumeurs endocrâniennes, la méningite tuberculeuse et les différentes affections cérébrales entraînant l'hydrocéphalie se révèlent souvent par la constatation de cette altération particulière des papilles du nerf optique, décrites sous le nom de névrite œdémateuse (Stauungs-papille).

Pareille lésion a été également constatée chez un certain nombre de malades atteints d'otorrhée chronique qui présentèrent des complications endocrâniennes, en particulier la thrombose du sinus latéral, des abcès extraduraux, etc. En raison du petit nombre de faits étudiés d'une manière complète, on a émis quelques doutes sur la signification de cette névrite œdémateuse. J'ai eu l'occasion d'observer une fillette de dix ans qui fut présentée pour des troubles visuels très accusés, accompagnant des symptômes méningitiques.

L'examen ophtalmoscopique révéla l'existence d'une stase papillaire bilatérale des plus accusées. L'acuité visuelle ne dépasse pas 1/7. L'enfant était atteinte depuis un an d'otorrhée qui, il y a quelques mois était devenue fétide. Au moment de l'examen, il y avait un peu de douleur à la percussion dans la région mastoïdienne, mais comme il n'existait, ni empâtement, ni œdème, un confrère spécialiste ne crut pas devoir rattacher les symptômes cérébraux à l'affection auriculaire. Une ponction lombaire montra le liquide céphalo-rachidien sous forte pression ; le liquide est limpide, non altéré et ne contient pas de microorganismes. Le lendemain, amélioration dans l'état général et dans la vision. Cette amélioration ne se maintient pas et la mort survient quinze jours après le début des troubles cérébraux. L'autopsie démontra l'existence d'une affection auriculaire ayant détruit une partie du labyrinthe et qui s'était propagée à l'origine de la jugulaire interne, de là, l'affection avait gagné le sinus latéral, provoquant la thrombose dans toute son étendue et sa suppuration avec ulcération au voisinage du rocher donnant lieu à un abcès extradural. Le liquide céphalo-rachidien est en quantité beaucoup plus abondante qu'à

l'état normal. Il est limpide. On ne constate, d'ailleurs nulle part de réaction méningée. L'examen histologique d'un des nerfs optiques et de ses gaines, ne révèle nulle part, l'existence de lésions infectieuses mais montre par contre la réalité de l'œdème papillaire. L'examen bactériologique démontra la stérilité du liquide céphalo-rachidien et l'existence d'une affection polymicrobienne au niveau de l'oreille interne, de l'abcès extradural et de la thrombose du sinus latéral. Il fut possible d'isoler le streptocoque et le bacillus perfringens, mais il existait en outre plusieurs autres espèces anaérobies. La mort avait été produite par des abcès gangrèneux du poumon, par propagation de l'affection veineuse. Cette observation vient à l'appui des faits observés cliniquement et prouve l'existence de cette névrite œdémateuse. Elle démontre son indépendance de toute propagation méningée et de l'infection auriculaire et à ce titre présente un pronostic moins grave qu'on ne serait tenté de lui accorder. Dans un assez grand nombre d'observations, en effet, les malades atteints de cette complication guérissent d'une manière parfaite. Ils avaient, il est vrai, subi l'intervention auriculaire nécessitée par leur état (trépanation de l'oreille interne, ouverture de l'abcès extradural et du sinus thrombosé, ligature de la jugulaire interne). Au point de vue de la pathogénie de la névrite œdémateuse, ce fait vient étayer la théorie qui invoque l'excès de production du liquide céphalo-rachidien.

L'AUTEUR.

6) *H. Dor.* Le traitement du décollement de la rétine, malgré les nombreux travaux publiés dans ces dernières années, parmi lesquels je mentionnerai seulement le rapport si complet de Uhthoff (Congrès de Lisbonne) et celui tout récent de Deutschmann (*Beiträge zur Augenheilkunde*, fasc. 67, 1907) est encore une question sur laquelle les oculistes sont loin d'être d'accord.

Ce traitement, d'après l'expression assez pittoresque de Deutschmann, peut se diviser en deux catégories, le traitement *pacifique* et le traitement *opératoire*. La première comprend le bandeau compressif, le repos au lit, la diaphorèse, l'usage interne de médicaments résolutifs (mercure, iodures), les injections intraténoniennes, les purgatifs, les émissions san-

guines d'Heurteloup, les collyres (dionine, iodure de potassium) et j'ajouterai les pointes de feu que Deutschmann classe déjà dans le traitement opératoire.

Quant au traitement opératoire, nous avons employé successivement la *ponction* et la *section* de la rétine d'après de Graefe, la *ponction sclérotícale* avec issue de liquide sous-rétinien, le *drainage* de de Wecker, l'*aspiration* avec la seringue de Pravaz, l'*électrolyse*, l'*iridectomie*, les *injections* d'iode. Les résultats de toutes ces méthodes furent tels qu'on peut les considérer comme abandonnées ; la ponction sclérale a donné quelques succès, mais comme le dit avec raison Uhthoff, après guérison ou recollement passager la récidive est la règle, seule l'électrolyse semble avoir encore un ou deux cas de guérisons définitives.

Quand au traitement que j'ai employé, comme je l'ai déjà indiqué dans mon premier travail de 1896, il consiste toujours en applications de ventouses Heurteloup, pointes de feu avec l'aiguille de Guersant que je préfère au galvano-cautère de Paquelin parce qu'on ne risque pas de perforer la sclérotique et, depuis 1895, d'après la recommandation de Dianoux en injections sous-conjonctivales au chlorure de sodium à 10 pour 100 ; enfin, dans le décubitus dorsal prolongé mais pas absolu et quelques sudations avec la tisane des quatre bois sudorifiques[1]. Pour la sudation, il y a plusieurs années que j'ai renoncé à la pilocarpine et aux préparations salicylées à cause de leur effet nuisible sur la santé générale du malade et je vois que, dans son dernier travail, Deutschmann se prononce dans le même sens.

Ma méthode n'est donc pas comme on l'a indiqué, les injections sous-conjonctivales, mais l'*ensemble* des procédés mentionnés ci-dessus, lesquels nous avaient anciennement donné isolément quelques rares résultats définitifs.

De 1896 à fin 1904, j'ai vu 93 cas de décollement ; 42 n'ont voulu subir aucun traitement et n'entrent donc pas en ligne de compte. Il en est de même de 11 cas dans lesquels la vision

[1] Quant aux injections salées, nous savons d'après les récentes expériences de Best (*Arch. f. Augenh. und Münch. med. Wochens*, 23 avril 1907), qu'elles produisent dans la rétine la formation de glycogène qui manque dans l'œil témoin.

était tout à fait abolie, avec occlusion pupillaire et cataracte et où je me suis contenté de faire une iridectomie pour tâcher de conserver l'œil ; j'ai atteint ce but 7 fois, mais dans 4 cas il m'a fallu faire l'énucléation. Restent donc pour le traitement du décollement proprement dit 40 cas. Je laisse de côté tous les cas traités en 1905 et depuis, car la durée de la guérison n'est pas assez ancienne pour parler de résultat éloigné.

Or, sur 40 cas, j'ai obtenu :

12 résultats très bons, mais sur ceux-ci 5 furent perdus de vue . . . . . Restent. 7

13 résultats bons, sur lesquels il y eut 2 récidives l'une au bout de 4 ans et 6 perdus de vue . . . . . — 5

5 améliorations, dont 2 perdus de vue. . . — 3

10 résultats nuls.

Les succès immédiats sont donc de 75 pour 100, mais je ne veux tenir compte que des cas dont je connais le résultat encore aujourd'hui; il reste donc 7 résultats très bons, soit 17,5 pour 100, 5 bons, soit 12,5 pour 100 et 3 améliorations, soit 7,05 pour 100, et en tout 37,05 pour 100 de résultats satisfaisants. Je mentionnerai ici que, à côté des cas où l'ophtalmoscope ne permet plus de constater aucune lésion, je compte comme très bon 1 cas de myopie, 12 dioptries avec vision = 1, mais dans lequel l'on voit une lésion choroïdienne périphérique assez étendue; il n'existe aucune limitation du champ visuel en plein jour, mais le soir il y a une tache héméralopique dans le champ supérieur externe. Le malade guéri depuis onze ans et qui s'étudie très exactement me racontait dernièrement que lorsqu'il regardait directement le soleil avec la partie de son œil où existe le scotome, « il voyait d'abord, pendant quelques secondes, un vacillement, puis le soleil apparaissait rouge carmin, puis blanc. » Les bons résultats sont ceux dans lesquels le malade a pu reprendre son travail, comme par le passé, lire son journal, etc., mais avec une acuité visuelle encore un peu défectueuse, enfin les améliorations sont les cas dans lesquels les malades qui ne voyaient que les mouvements de la main sont arrivés à compter les doigts à 1 m. 50, 2 mètres ou 3 m. 50, ce qui constitue évidemment une vision utile.

Lorsque, en 1893, je vous ai présenté une observation de guérison spontanée du décollement rétinien, j'ai pu en trouver dans la littérature ophtalmologique 15 autres observations, mais depuis lors ces cas ont été de plus en plus fréquents et aujourd'hui nous savons qu'ils sont très nombreux. Or Deutschmann se demande si le traitement pacifique n'a pas des résultats qui doivent être attribués à la guérison spontanée. Il cite à ce sujet la statistique de Wernicke (*Klin. Monatsbl.*, 1906), qui porte sur 351 guérisons, dont 45 pour 100 par le traitement pacifique, 31 pour 100 sans aucun traitement. Il n'y aurait donc qu'une différence de 14 pour 100 en faveur du traitement, différence que Deutschmann réduit même à 9,3 pour 100 après révision de la statistique de Wernicke et il ajoute : « On a donc le droit de se demander si le traitement pacifique a contribué d'une manière appréciable à la guérison ? » Je ferai cependant observer que, même si tous nos cas avaient dû guérir spontanément à une époque plus ou moins éloignée, il n'est pas possible de nier l'heureuse influence d'une guérison rapide et précoce ; car la rétine reprendra d'autant mieux ses fonctions que le décollement sera guéri plus tôt après l'accident.

Il me reste à dire deux mots de l'opération de Deutschmann ou plutôt de ses opérations, car l'on sait qu'il a deux méthodes, la première qui consiste à sectionner les brides du corps vitré et cela pas seulement une fois, mais quatre, cinq, dix et même douze fois, comme il l'avoue lui-même, la seconde à faire une injection de corps vitré. Je n'ai pas essayé ces méthodes, mais d'après les résultats favorables publiés dans le dernier travail de Deutschmann je n'hésiterais pas à appliquer sa méthode dans des cas semblables aux 10 dans lesquels je n'ai obtenu aucun résultat. Si l'on pouvait guérir seulement 2 ou 3 de ces derniers ce serait sûrement un avantage inappréciable pour nos malades.

En résumé, je dois conclure qu'un traitement qui nous donne 37,05, pour 100 de résultats satisfaisants nous force à admettre que nous devons nous efforcer d'imposer ce traitement à tous les malades affectés de décollement rétinien.

L'AUTEUR.

7) *L. Dor* a soigné, de 1894 à 1905, 25 décollements de la rétine par des injections, dans la capsule de Ténon, de diverses solutions salines : Chlorure de sodium à 20 pour 100, 25 pour 100, 30 pour 100, sel de Poehl à 10 pour 100, 15 pour 100, mélanges de carbonate de potasse, sulfate de soude et chlorure de sodium, etc. Il a obtenu, après trois mois de traitement, douze guérisons complètes avec réapplication et retour intégral des fonctions visuelles, quatre améliorations, neuf insuccès. Mais, du troisième au dixième mois, dix sur douze des malades guéris eurent une rechute ; cinq fois cette rechute fut légère et les malades conservèrent un bénéfice appréciable du traitement, et cinq fois la rechute fut grave et les malades eurent un bénéfice à peine appréciable. De telle sorte que la statistique éloignée comprend :

1° Deux guérisons définitives;

2° Neuf améliorations, lesquelles se divisent en cinq malades ayant guéri et ayant eu une rechute légère, et quatre malades qui, sans avoir été complètement guéris, s'étaient améliorés et n'avaient pas eu de rechutes;

3° Quatorze insuccès, sur lesquels cinq malades furent guéris pendant deux à trois mois.

Il en résulte, d'après Louis Dor, que le traitement du décollement de la rétine doit être continué, non pendant deux mois, mais au moins pendant cinq à six mois. L'AUTEUR.

MALADIES DU CRISTALLIN ET DU CORPS VITRÉ.

1) **Hansell** (H.-F.). — Corps étranger du cristallin extrait au moyen de l'aimant (Foreign body in cristalline lens extracted by the electric magnet) (*American medicine*, juin 1906).

2) **Valude.** — L'opération des cataractes incomplètes (*Soc. franç. d'ophtalm.*, mai 1907).

3) **Milliken** (B.-L.). — Hémorragie du vitré (Hemorrhage into the vitreous) (*Ohio State med. journ.*, 15 novembre 1906.)

4) **Grenz.** — De l'extraction dans sa capsule du cristallin cataracté dans l'iridochoroïdite (Ueber Extraktion der kataraktösen Linse in geschlossener Kapsel bei Iridochoroïditis) (*Thèse de Fribourg en B.*, 1906).

1) Le malade de *Hansell* reçut un éclat d'acier dans l'œil. Celui-ci traversa la cornée et vint se loger dans le cristallin. Au moyen de l'aimant le corps étranger fut attiré dans la

chambre antérieure. On incisa alors la cornée au niveau du point d'entrée de l'éclat d'acier et on extrait celui-ci de même qu'une partie du cristallin cataracté. Le diagnostic du siège du corps étranger par les rayons X, rapporté aux dimensions de l'œil normal, ne donne pas toujours des renseignements exacts, lorsque l'œil est hypermétrope ou myope. Dans le cas de Hansell, les images fournies par les rayons X plaçaient le corps étranger dans le vitré ou peut-être dans un gros cristallin. COBURN.

2) *Valude.* — Les cataractes incomplètes peuvent se diviser cliniquement en deux catégories :

1° Les cataractes lenticulaires ordinaires qui arrivent toujours à maturité plus ou moins rapidement;

2° Les cataractes partielles si lentement progressives qu'elles peuvent être appelées stationnaires; celles-là mettent parfois vingt ans et plus à évoluer.

Quand, en pareil cas, l'intervention chirurgicale est nécessitée par certaines considérations, la méthode de choix sera certainement la maturation artificielle; mes préférences vont à la discision franche avec iridectomie.

Mais quand la maturation artificielle n'est pas acceptée par le patient, je conseille de tenter l'extraction d'emblée avec iridectomie, surtout s'il s'agit de cataracte partielle stationnaire.

Puis, si des masses molles secondaires apparaissent dans les jours qui suivent l'extraction, on les enlèvera de suite par succion, du sixième au huitième jour au plus tard.

Cette opération se fait facilement à la cocaïne sans danger d'infection de la plaie, et celle-ci n'est retardée que de deux jours dans sa cicatrisation. La succion des masses molles s'accompagne en même temps d'une déchirure de la cristalloïde postérieure, qui assure un excellent résultat optique.

L'AUTEUR.

MALADIES DE LA RÉFRACTION, DE L'ACCOMMODATION ET DES MUSCLES DE L'ŒIL

1) **Bettremieux.** — Traitement chirurgical du strabisme chez les enfants (*Soc. Belge d'ophtalmologie*, 26 novembre 1906).

2) **Street** (L.). — Paralysie du moteur oculaire commun, symptomatique d'une attaque de rhumatisme aigu (Motor oculor paralysis as a symptom of acute articular rhumatism) (*New-York med. journ.*, avril 1906).

3) **Armstrong** (Hubert). — Un cas d'hypermétropie avec lésions mentales (A case of hypermetropia with mental symptoms) (*Medical Press and Circular*, octobre 1905).

4) **Dransart.** — De la suppléance du muscle grand oblique par le muscle droit interne (*Soc. franç. d'ophtalm.*, mai 1907).

5) **Delord** et **Revel.** — Paralysie de l'accommodation dans le diabète (*Soc. franç. d'ophtalm.*, mai 1907).

6) **Noiris** (S.-C.). — Une cause extraordinaire de la fatigue oculaire (Unusual cause of eye strain) (*Central States med. Monitor*, octobre 1906).

7) **Alger** (E.-M.). — Insuffisances des muscles oculaires et leurs conséquences (Ocular insufficiency and some of its results) (*New-York med. journ.*, 15 septembre 1906).

8) **Wesenberg.** — Contribution à l'étude des troubles des muscles de l'œil (Beitrag zur Kenntniss der Augenmuskelstörungen) (*Thèse de Rostock*, 1906).

1) *Bettremieux* a recours à une méthode opératoire nouvelle qui consiste à faire porter l'action chirurgicale (ténotomie) uniquement sur l'œil fixant ; ce qui lui permet d'opérer de très jeunes enfants sans crainte d'hypercorrection. Il a appliqué cette méthode dans neuf cas de strabisme convergent ; le plus jeune de ses sujets avait trois ans et demi, le plus âgé seize ans. Dans ce dernier cas seul le résultat a été insuffisant, et une seconde opération fut nécessaire. L. GRANDCLÉMENT.

2) La malade de *Street* est une femme âgée de vingt-trois ans qui au cours d'une attaque de rhumatisme aigu, présenta de la mydriase, avec pupille ne réagissant ni à la lumière ni à l'accommodation, avec du ptosis et du strabisme externe. Le traitement n'améliora que partiellement ces symptômes au bout de six mois. COBURN.

3) *Armstrong* a guéri les tendances homicides d'un enfant de quatre ans par un verre de trois dioptries ! STEPHENSON.

4) *Dransart* présente un cas de blessure de l'orbite avec arrachement du muscle grand oblique et section du releveur. Chez ce malade, D... a réalisé la suppléance du muscle grand

oblique en greffant le tendon réséqué du grand oblique sur la partie supérieure du muscle droit externe, ensuite il a guéri le ptosis par la suppléance du muscle frontal. Les deux suppléances ont donné de bons résultats.

D. estime que l'on peut obtenir également la suppléance du muscle grand oblique par le muscle droit inférieur. Il propose deux procédés opératoires qui n'ont pas encore été réalisés sur le vivant, l'un pour le droit inférieur, l'autre pour le droit externe.

L'auteur rappelle qu'il a réalisé le premier, en 1879, la suppléance du muscle releveur par le muscle frontal au moyen de la suture en anse qui porte son nom et celui de Pagenstecher. L. GRANDCLÉMENT.

5) *Delord* et *Revel* apportent l'observation d'une malade diabétique, qui fait, étant hypermétrope, une paralysie de l'accommodation. Cet accident a débuté brusquement; il était bilatéral, ne s'accompagnait d'aucune modification de l'iris, et il a duré un mois au bout duquel il a disparu aussi brusquement qu'il s'était installé, laissant la malade dans un parfait état de santé. A l'occasion de cette observation, les auteurs cherchent à fixer les caractères de cet accident et à expliquer sa pathogénie. LES AUTEURS.

MALADIES DU GLOBE DE L'ŒIL
(BLESSURES, CORPS ÉTRANGERS, PARASITES)

1) **Raizis** (Georges). — Lésions oculaires de la lèpre (*Thèse de Paris*, décembre 1906).

2) **Herrmann.** — Les blessures de l'œil par contusion (Die Kontusionsverletzungen der Auges) (*Thèse de Leipzig*, 1906).

3) **Abadie.** — Considérations cliniques et thérapeutiques sur la buphthalmie congénitale (*Soc. franç. d'ophtalm.*, mai 1907).

4) **Lamb** (R.-S.). — Des injections sous-conjonctivales dans les affections oculaires (Subconjonctival injections in diseases of the eye) (*Washington med. Annals*, septembre 1906).

1) Les lésions de l'œil consécutives à la lèpre, dit *Raizis*, sont connues certainement depuis la plus haute antiquité; mais les relations des anciens auteurs sont sujettes à caution,

car, dans nombre de cas, ils n'ont pu faire le diagnostic, souvent difficile, d'avec les lésions oculaires syphilitiques ou autres. Ces lésions sont très fréquentes et l'œil doit être considéré comme un des organes auxquels la lèpre s'attaque de préférence. L'âge du malade ne paraît avoir aucune importance, pas plus que l'âge de la maladie. Les lésions de la région oculaire antérieure sont plus fréquentes et, en tout cas, plus aisées à diagnostiquer, l'examen ophtalmoscopique étant souvent rendu impossible par les opacités antérieures. La cécité est l'aboutissant possible de ces lésions ; elle n'est cependant par d'une grande fréquence.

Les ophtalmies lépreuses ont une évolution très capricieuse et d'une durée les plus variables. Elles peuvent demeurer stationnaires et même guérir spontanément. Le traitement qui convient à ces lésions est variable suivant les régions atteintes : il comprend les diverses opérations usitées dans les affections oculaires communes et les instillations de médicaments appropriés. Le traitement général de la maladie comprenant surtout les prescriptions d'huile de Chaumoogra doit toujours être utilisé. Il peut à lui seul permettre la guérison des lésions, mais l'on est fondé à douter de son efficacité. Les affections oculaires sont dues au bacille de Hansen qu'on retrouve souvent dans les milieux oculaires. La marche de l'infection semble se faire par l'intermédiaire de la voie sanguine et lymphatique. L'AUTEUR.

2) Sur 90.517 malades de la clinique ophtalmologique de l'Université de Leipzig *Herrmann* compte 677 cas de contusion de l'œil.

a) Contusions de la cornée ; une fois il y eut des érosions récidivantes ; sans cela aucun cas spécialement intéressant.

b) Blessures de l'iris : iridodyalise dans 18 cas.

c) Blessures du cristallin : luxations 15 fois, subluxations 44.

d) Contusion du corps vitré : 28 fois hémorragies dans le vitré.

e) Blessures de la rétine : 17 fois l'opacification de Berlin, 13 fois décollement. W. STOCK.

3) *Abadie*. La buphtalmie congénitale est une des maladies

les plus cruelles qui affligent l'humanité. Non seulement elle entraîne fatalement la cécité, mais les yeux devenant monstrueux et difformes donnent à la physionomie un aspect des plus pénibles à voir.

Jusqu'ici cette affection était restée incurable. On avait espéré un instant que l'iridectomie qui guérit le glaucome donnerait des résultats favorables. Il n'en est rien et cette opération compte à son actif bien plus de désastres que de succès. A quoi tiennent ces mécomptes ? A ce qu'on a considéré jusqu'ici la buphthalmie comme un simple glaucome infantile et qu'on ne lui a opposé que des moyens chirurgicaux.

Or, il n'en est rien. Dans la buphthalmie, l'augmentation de la tension intra-oculaire, le développement considérable du globe oculaire, sont des phénomènes pathologiques secondaires. Le point de départ de la maladie se trouve être une chorio-rétinite qui occupe le plus souvent les régions extrêmes de l'équateur de l'œil. La présence de cette chorio-rétinite a passé inaperçue jusqu'ici parce que les troubles des milieux de l'œil, cornée, corps vitré, rendent l'exploration difficile, et aussi parce que la situation tout à fait équatoriale de ces foyers de chorio-rétinite les dérobe à l'examen. C'est cette chorio-rétinite, point de départ fondamental de tous les autres phénomènes morbides qu'il faut combattre.

Même dans la première enfance, il ne faut pas hésiter à pratiquer des injections mercurielles intra-musculaires à doses proportionnées à l'âge des sujets, et à les continuer très longtemps. Si, malgré ce traitement la tension reste surélevée, on pourra pratiquer des paracentèses, et même l'iridectomie; mais ces interventions chirurgicales ne doivent être que le complément du traitement général. Abadie montre à la suite de cette communication plusieurs malades qui, traités de cette façon, sont tous guéris ou en voie de guérison. L'AUTEUR.

MALADIES DES PAUPIÈRES, DE L'APPAREIL LACRYMAL ET DE L'ORBITE

1) **Thomson Saint-Clair.** — Trois cas de sinusite fronto-ethmoïdale avec évacuation spontanée à travers la région fronto-orbitaire (*X Ve Congrès inter. de méd.*, Lisbonne, 20 avril 1906).

2) **Dübbers.** — Contribution à l'extraction du sac lacrymal (Beitrag zur Thränensackextirpation) (*Thèse de Fribourg en B.*, 1905).

3) **Beauvois.** — Traitement de l'exophtalmie pulsatile par la méthode de Lancereaux-Paulesco (*Soc. franç. d'ophtalm.*, mai 1907).

4) **Rollet** et **Moreau.** — Mucocèle fronto-orbitaire (*Soc. de chir. de Lyon*, 18 mars 1907).

5) **Motais** (Professeur). — Pneumocèle double du sac lacrymal (*Soc. franç. d'ophtalm.*, mai 1907).

6) **Rollet** (Professeur). — Extirpation de tumeurs orbitaires avec conservation de l'œil, par les incisions cutanées curvilignes (*Soc. franç. d'ophtalm.*, mai 1907).

7) **Chevalleau** et **Béal.** — Kyste dermoïde de l'orbite et du crâne (*Soc. franç. d'ophtalm.*, mai 1907).

8) **Fish** (H.-M.). — Fréquence de la cécité due aux sinusites (Frequency of blindness due to an affection of the accessory sinuses) (*Americ. journ. of surgery*, septembre 1906).

9) **Green** (J.). — Complications oculaires des sinusites (Ocular signs and complications of accessory sinus disease) (*Journal Missouri State med. Assoc.*, septembre 1906).

1) *Thomson* rapporte trois cas de sinusite fronto-ethmoïdale avec évacuation spontanée à travers la région fronto-orbitaire. Il admet que ces suppurations fronto-ethmoïdales sont comparables aux abcès mastoïdiens rétro-auriculaires. L'infection a été produite dans un cas par le *Micrococcus catarrhalis.*

R.

2) *Dübbers* donne d'abord un bon résumé bibliographique, puis il détermine les indications de l'extirpation comme suit :

1° Dacryocystite avec rétrécissement du canal naso-lacrymal dans la classe ouvrière ;

2° Dacryocystite avec occlusion du canal ;

3° Dacryocystite avec affection de la cornée ou blessures ;

4° Dacryocystite avec maladie chronique de la conjonctive ou des paupières ;

5° Dacryocystite avant de faire une opération sur l'œil ;

6° Dacryocystite purulente avec issue du pus ou fistule lacrymale ;

7° Ectasie et atonie du sac, même lorsque le canal est perméable.

Pour l'extirpation, on fait usage de l'anesthésie locale (cocaïne 1 p. 100 et III à V gouttes d'adrénaline à 1/1000 par centimètre cube).

W. STOCK.

3) Le traitement de l'exophtalmie pulsatile est un des plus

difficiles qu'offre la pratique de l'ophtalmologie. Les anciens procédés de compression manuelle ou instrumentale, galvanopuncture, injections modificatrices, etc., sont remplacés à peu près exclusivement aujourd'hui par la ligature de la carotide primitive. Mais cette opération est délicate ; elle relève de la chirurgie générale ; elle expose à des accidents cérébraux et, malgré le pourcentage assez favorable que les statistiques ont établi (60 pour 100 de succès d'après Lefort), elle ne laisse pas d'être une intervention difficilement acceptée par le malade.

Les ophtalmologistes ne peuvent donc qu'accepter avec faveur et tenter dans les cas d'exophtalmie pulsatile le traitement des injections de sérum gélatiné présenté en 1897 à l'Académie de médecine par Lancereaux et Paulesco. Ces injections ont donné à de nombreux médecins et chirurgiens et aux auteurs de la méthode d'excellents résultats dans des cas d'anévrismes de la crosse de l'aorte, des sous-clavières, de l'aorte thoracique ou abdominale. Les guérisons constatées, les améliorations obtenues permettent de bien augurer de la méthode dans les cas d'exophtalmie pulsatile. Les essais thérapeutiques sont encore peu nombreux. *Beauvois* rapporte deux cas de guérison. Une des observations est relatée dans la thèse de Lebon (Paris, 1902). La seconde fut présentée à l'Académie en 1906 par Lancereaux. Elle appartient à la clientèle de l'auteur. Dans les deux cas, la guérison fut complète ; elle fut obtenue par une série de plus de trente injections de sérum gélatiné dans chaque cas et un séjour de plusieurs mois au lit. La dernière malade, revue par Beauvois un an après la cessation du traitement, est dans le même état. Par guérison de l'exophtalmie pulsatile, il faut entendre avec Lancereaux et Paulesco, la coagulation du sang dans la poche anévrismatique, d'où cessation du souffle, des bruits, des battements et de l'exophtalmie. Il est bien évident qu'une fois la guérison obtenue, les malades doivent suivre une hygiène spéciale. L'anévrisme reste avec des chances de rupture. L'AUTEUR.

4) *Rollet* et *Moreau* présentent une jeune fille de vingt-cinq ans atteinte de mucocèle du sinus frontal droit avec tumeur

orbitaire. Dix ans auparavant, coup de corne de vache à l'angle supéro-interne de l'orbite, épistaxis à la suite et apparition d'une tumeur qui a progressivement augmenté de volume. Aujourd'hui, tumeur du volume d'une petite noix plaquée à l'angle orbitaire ; tumeur indolore, fluctuante, irréductible, sans battements. Hyperostose naso-frontale, pas d'exophtalmie, vision normale. Sinus frontal droit obscur, polypes à droite.

La malade a été opérée par Rollet, ce qui a confirmé le diagnostic posé. Résection de la poche orbitaire, contenant des mucosités ; trépanation frontale du sinus, cathétérisme rétrograde. Les cultures ont montré des pneumocoques (Aurand), ce qui démontre que la mucocèle, malgré son ancienneté, relève d'une inflammation atténuée et non d'une altération kystique ou d'une malformation osseuse primitive. G. D.

5) *Motais.* — A droite, dilatation permanente et considérable du sac lacrymal, s'exagérant encore par l'expiration forcée, le nez et la bouche étant fermés. A gauche, le sac est soulevé brusquement par l'expiration forcée, mais dans des proportions beaucoup plus faibles. L'incision du sac droit donne lieu simplement à une issue d'air ; la muqueuse de la cavité, très dilatée, était saine.

La production de ces singulières tumeurs ne peut être attribuée que, d'une part, à la forme arrondie, sans repli muqueux, de l'orifice inférieur du canal nasal, permettant la chasse facile de l'air du nez dans le canal et, d'autre part, à la situation externe de l'orifice supérieur du canal et au développement anormal des replis muqueux des orifices des conduits lacrymaux et du canal nasal, mettant obstacle à l'issue de l'air introduit dans le sac à chaque effort d'expiration. L'AUTEUR.

6) *Rollet* rapporte trois cas de tumeurs orbitaires circonscrites qu'il a enlevées en totalité avec conservation de l'œil, à l'aide de la méthode simple, l'incision cutanée curviligne. Il estime que la méthode composée ou résection de Krönlein a des indications exceptionnelles dictées par les gros néoplasmes.

Dans le premier cas, on sent la tumeur qui est placée sous l'œil; incision large sur le rebord inférieur et extirpation d'un kyste mucilagineux et purulent adhérent au droit inférieur. Dans les deux autres cas, on ne perçoit aucune tumeur, il y a exophtalmie et papillite. Large incision curviligne qui permet d'enlever dans un cas un kyste sanguin traumatique du sommet de l'orbite et, dans l'autre, un sarcome du nerf optique. Dans les trois cas, réunion rapide, pas d'ulcère cornéen, pas de paralysie musculaire. Dans les deux premiers cas, vision normale. Dans le troisième cas, sarcome du nerf optique; on a pu suivre pendant un mois l'état du fond d'œil avec vaisseaux rétiniens bien visibles; fond de coloration blanchâtre au début, puis rose jaunâtre; rien du côté de la tension, mouvements normaux. C'est spécialement la large incision interne curviligne qui permet d'explorer du doigt le sommet de l'orbite, incision recommandée aussi pour aborder les sinus. L'AUTEUR.

7) *Chevallereau* et *Béal*. — Un homme de quarante-huit ans de très bonne santé générale, se présente avec une exophtalmie tellement considérable de l'œil droit que cet œil pend littéralement sur la joue et que son pôle postérieur répond au bord inférieur de l'orbite. Cependant chose bizarre, cet œil a conservé tous ses mouvements. Toute la cavité orbitaire est remplie par une tumeur molle, rénitente, non pulsatile, ne laissant entendre aucun bruit à l'auscultation.

L'œil complètement aveugle par leucome total, est énucléé; la tumeur disséquée sur tout son pourtour jusque vers le sommet de l'orbite, est extraite. Il s'écoule une énorme quantité, plus de 100 centimètres cubes d'un liquide huileux contenant en abondance des paillettes de cholestérine. L'index s'enfonce dans la cavité de toute sa longueur et trouve à 8 centimètres et demi environ du rebord supérieur de l'orbite le fond du kyste appliqué contre la dure-mère refoulée. De même l'index recourbé dans tous les sens joint à peine la paroi; partout les os ont disparu et la cavité orbitaire osseuse est réduite à sa base.

Les suites de l'opération ont été des plus simples, un mois après le malade quittait l'hôpital. Revu ces jours derniers il

était dans le même état que si l'on avait pratiqué chez lui une simple énucléation et il pourrait porter un œil artificiel, les mouvements étant conservés.

Les auteurs n'ont pu relever que quatre observations analogues à celles-ci et dues à Adolphe Richard, (1855), Gosselin (1851), Rohmer (1889) et de Lapersonne (1891).

LES AUTEURS.

RAPPORTS DE L'OPHTALMOLOGIE AVEC LA PATHOLOGIE GÉNÉRALE

1) **Rodiet et Cans** (N.-S.). — Diagnostic différentiel des troubles cérébraux dus à l'alcool et de la paralysie générale d'après les symptômes oculaires (*Annales médico-psychologiques*, p. 408, 1906).

2) **Broeckaert.** — Pseudo-leucémie simulant la prétendue maladie de Mikulicz (*Soc. belge d'otol., de rhin. et de laryng.*, 9 juin 1906).

3) **Carre.** — Hémi-section de la moelle cervicale par coup de couteau. Syndrome de Brown-Séquard (*Soc. franç. d'ophtalm.*, mai 1907).

4) **Jacqueau** (A.). — Cécités momentanées récidivantes (*Soc. franç. d'ophtalm.*, mai 1907).

5) **Bouchart.** — Dysménorhée et iridokératite. La théorie de l'œil-rein de Gayet (*Soc. franç. d'ophtalm.*, mai 1907).

6) **Reynolds** (J.-O.-Mc.). — Complications oculaires des néphrites (Ocular manifestations of nephritis) (*Texas State Journal of medicine*, août 1906).

7) **Sneve** (H.). — Goitre exophtalmique (Exophthalmic goiter) (*St Paul med. journ.*, 8 décembre 1906).

8) **Luszkowski.** — La syphilis du système nerveux central au point de vue des troubles oculaires (Beiträge zur Syphilis des Zentralnervensystems mit Berücksichtigung der Augenstörungen) (*Thèse de Breslau*, 1906).

1) *Rodiet* et *Cans* étudient les signes oculaires de l'alcoolisme chronique qu'il faut distinguer des mêmes symptômes de la paralysie générale. Après avoir passé en revue 1° les troubles pupillaires ; 2° les troubles de la sensibilité oculaire ; 3° les aberrations, illusions et hallucinations de la vue qui dépendent plutôt de l'état du cerveau que des lésions oculaires ; 4° les altérations du fond d'œil ; 5° les troubles visuels, les auteurs concluent que l'on peut se demander parfois si l'on se trouve en présence d'une pseudo-paralysie générale alcoolique. Mais l'étude des troubles oculaires montre qu'il y a deux séries d'accidents et que ce sont les deux phases évolutives d'un même processus : il n'y a pas de pseudo-paralysie générale.

E. R.

2) *Broeckaert* rappelle que l'on donne le nom de maladie de Mikulicz à une hyperplasie des glandes salivaires et lacrymales. Dans l'observation rapportée, l'examen du sang a fait exclure la leucémie mais l'existence d'une splénomégalie et d'une grosse masse ganglionnaire médiastinale visible à l'écran radiographique ont conduit à penser que ce syndrome de Mikulicz appartenait à la pseudo-leucémie. Au point de vue histologique il y avait hyperplasie de noyaux lymphoïdes préexistants avec pullulation des cellules lymphoïdes dissociant les acini glandulaires. R.

3) *Carra.* — Intéressante et complète observation clinique d'un malade atteint d'une affection traumatique de la moelle cervicale, à localisation anatomique typique. La lésion siège entre les sixième et septième vertèbres cervicales, un peu à gauche de la ligne médiane. Il s'agit de M. S. B., vingt-quatre ans, qui, au cours d'une rixe, le 17 octobre 1906, reçoit un coup de couteau dans la région cervicale. L'observation générale est donnée par le Dr Ferrand.

Le coup reçu le malade s'affaisse, rétention totale d'urine dès le second jour, hémiplégie gauche incomplète, parésie du membre inférieur gauche, pas de trouble de sensibilité; à droite, pas de trouble moteur, mais anesthésie complète très étendue.

Appareil visuel; syndrome de Horner au complet, fente palpébrale petite, léger ptosis (parésie du muscle de Muller), retrait du globe, myosis total, pas de dilatation pupillaire en chambre noire, parésie de l'accommodation, fond d'œil normal. Donc le centre cilio-spinal a été intéressé. Le malade sera suivi. Il deviendrait tout à fait intéressant si, plus tard, par le fait du hasard, il faisait une complication d'ordre glaucomateux sur son œil gauche. L'AUTEUR.

4) *Jacqueau* relate plusieurs observations personnelles de cette curieuse affection. Il s'agissait de sujets n'ayant pas de stigmates hystériques mais qui pourtant étaient des nerveux. Ils présentaient de véritables attaques de cécité absolument totale; chez l'un d'eux ces attaques se reproduisaient jusqu'à dix fois dans la journée. Le fond de l'œil examiné pendant la crise ne présentait aucune modification, le réflexe pupillaire

était intact. L'auteur rattache ces phénomènes à ceux de la migraine ophtalmique et termine ainsi : « A étudier de près toutes ces manifestations, on est fort tenté de dire : épilepsie, migraine ophtalmique, cécité momentanée sont tous les enfants d'une même famille neuro-pathologique incomplètement étudiée. Et pour me borner aux constatations que j'ai pu faire par moi-même je conclus simplement que l'on peut voir à l'état isolé, chez des personnes de tout âge et sans aucune tare apparente, des phénomènes de cécité momentanée récidivante, phénomènes qui doivent être de même nature que ceux de la migraine ophtalmique et qui ne sont sûrement pas commandés par un trouble circulatoire périphérique. » L'AUTEUR.

5) *Bouchart.* Les phénomènes oculaires qui accompagnent l'insuffisance de la menstruation chez les jeunes filles de vingt à vingt-cinq ans, n'ont pas assez attiré l'attention. Quatre observations de sujets de cet âge présentent des caractères semblables : embonpoint, hérédité arthritique, manque d'exercice, insuffisance ovarienne, iridokératite sans lésion du vitré, variations longues de l'état général et de l'état local, œdème cornéen, avec ou sans taies anciennes ; traitement général (fer, mercure, arsenic, salicylate...), opothérapie ovarienne, dionine forte, guérison par retour normal des règles, durée trois à quinze mois. La théorie de l'œil rein du professeur Gayet (de Lyon) recherchant dans une filtration et élimination par l'œil des toxines humorales la cause des participations de l'œil à de nombreuses affections générales, dont plusieurs s'accompagnent de lésions rénales, larvées ou manifestes est peut-être applicable à nos cas. La chimie des liquides normaux ou pathologiques à l'entrée et à la sortie de l'œil reste peu connue : la clinique seule fournit quelques éléments à ce sujet.

L'AUTEUR.

VARIA

1) **Schanz** (Fritz). — L'éducation visuelle d'aveugles-nés opérés plus tard avec succès (Ueber das Sehenlernen blindgeborener und später mit Erfolg operierter Menschen) *(Zeitschr. für Augenheilk.*, XII, p. 753).

2) **Koch** (L.).— Du traitement de quelques maladies des yeux par l'éclairage au moyen d'une lampe électrique à incandescence (Behandlung von Augenkrankheiten durch Bestrahlung mit der elektrischen Glühlampe) (Thèse de Munich, 1906, *Münch. med. Wochensch.*, p. 1894, 18 septembre 1906.)

1) *Schanz* nous raconte l'histoire d'un enfant aveugle-né à la suite de cataracte congénitale des deux yeux et qui fut admis à sa clinique à l'âge de six ans. L'enfant, dont l'éducation avait été complètement négligée, fut reconnu comme idiot ; il ne prononçait que quelques mots et ne pouvait même pas mâcher sa nourriture. Il fut opéré des deux yeux avec succès. Il est intéressant de suivre les changements qui se firent dès ce moment chez l'enfant : peu à peu, il apprit à reconnaître, avec ses yeux, les jouets qu'il ne connaissait auparavant que par la palpation, il se trompait sur sa propre image réflétée par une glace, et ne comprit que peu à peu le phénomène du miroir; le sens des couleurs se développa, il apprit à manger et son intelligence s'éveilla. E. REDSLOB.

2) *Koch* publie les résultats d'essais de traitement par l'éclairage électrique, faits à la clinique du professeur Eversbusch. L'exposition de l'œil à la lumière a lieu deux fois par jour, matin et soir, avec une lampe d'environ vingt bougies, et cela pendant cinq secondes environ, puis on laisse l'œil se reposer jusqu'à ce que la pupille soit revenue à sa dimension normale. On répète cet éclairage vingt à vingt-cinq fois de suite en ayant soin que les rayons ne puissent pas arriver directement à la macula.

Les meilleurs résultats furent obtenus dans les cas de kératite glaucomateuse et de kératite profonde. Dans les autres formes de kératites, ulcéreuse, pannus trachomateux, l'éclairage accélère la guérison une fois la période aiguë passée ; il a même une légère action sur les taies de la cornée. Koch n'a pas obtenu de résultat dans la kératite parenchymateuse héréditaire spécifique. Dans un cas de descémétite (iritis séreuse), il y avait augmentation de la vision à chaque exposition, mais elle revenait à l'état primitif dès que l'éclairage cessait (ne s'agit-il point ici d'action sténopéique de la pupille ? H. D.). L'auteur attribue les résultats obtenus à l'accélération de la circulation des liquides dans les chambres antérieures provoquée par les contractions fréquentes de la pupille. H. DOR.

Le Gérant : P. MASSON.

Lyon. — Imp. A. REY et Cie, 4, rue Gentil. — 457 0

MÉMOIRES ORIGINAUX

Pathogénie et Cure radicale de l'entropion granuleux de la paupière supérieure[1]

Par le Docteur A. CANGE

Professeur de clinique ophtalmologique à l'Ecole de plein exercice de médecine et de pharmacie d'Alger.

Je désire vous entretenir d'une affection fréquente dans nos salles et presque aussi répandue que ne l'est elle-même l'affection qui l'engendre : je veux parler de l'entropion. De fait, 98 fois sur 100, vous le verrez succéder à la conjonctivite granuleuse, dont il constitue moins une complication qu'une étape ultime de son processus. Par quel mécanisme se produit-il? Tel est le problème que nous devons résoudre tout d'abord si nous voulons établir sur des bases précises un traitement rationnel. Or, les lésions sont plus profondes et plus complexes que vous ne seriez tentés de le supposer. Donc, procédons par ordre et commençons par la conjonctive siège initial, sinon prédominant, des altérations trachomateuses :

1° La muqueuse tarsienne, — je ne veux m'occuper que de celle-là, — est profondément remaniée, et ses modifications portent à la fois sur l'épithélium et sur le chorion muqueux. L'épithélium devient pavimenteux, stratifié. Normalement, vous le savez, il est constitué par une rangée de cellules cylindriques reposant sur une seule assise de cellules arrondies. A la suite de la conjonctivite granuleuse, il se montre

[1] Leçon du 7 mars 1907.

constitué par trois couches superposées de cellules différentes qui sont, en allant de la profondeur vers la surface : 1° Une couche basale formée de cellules allongées verticalement, avec parfois des noyaux en voie de karyokinèse ; 2° une couche intermédiaire de plusieurs rangées de cellules polygonales pourvues de filaments unitifs comme les cellules du corps muqueux de Malpighi ; 3° une couche superficielle constituée par des cellules aplaties, dépourvues de noyaux et de grains d'éléidine, ce dernier caractère signifiant qu'elles ne subissent pas la transformation cornée.

Jusqu'à présent, vous n'apercevez pas le « tissu d'inodule », car il n'y a pas plus de raison d'attribuer de l'importance à cet épithélium de remplacement dans la genèse de l'entropion, qu'il n'y en a, par exemple, pour soutenir l'influence de l'épithélium pavimenteux stratifié de l'urètre rétréci dans la genèse de la sténose blennorragique. Mais il y a plus : dans les premières phases de la maladie et lors des poussées éruptives, l'épithélium cylindrique, du fait sans doute, de son élongation et de son étalement mécaniques, prend sur le sommet du nodule trachomateux une disposition lamellaire ; à ce niveau aussi, il se montre infiltré de nombreux globules blancs. Aminci et fragile, « envahi et rongé par les leucocytes migrateurs », comme dit Villard, il tombe sous l'influence du plus léger trauma ou sous la poussée excentrique d'une suffusion hémorragique : une perte de substance est créée, qui après élimination du tissu morbide, se comblera par un tissu de cicatrice. Nul plus que Raehlmann n'a insisté sur ces « ulcères folliculaires ». Sans mettre en doute l'induration conjonctive du nodule trachomateux, il la croit moins fréquente cependant, que le processus ulcéreux et, pour lui, le trachome est « une inflammation folliculaire pure, avec caractère ulcératif prédominant, qui détruit le tissu adénoïde de la conjonctive. »

Je passe au derme sous-épithélial, au chorion muqueux de la conjonctive. Deux couches le constituent, qui diffèrent et dans leur texture anatomique et dans leur aptitude pathologique : la couche superficielle est formée par une trame déliée de délicates fibrilles conjonctives au sein de laquelle s'infiltrent d'abondants éléments migrateurs ; c'est, histologiquement parlant, la couche adénoïde : c'est aussi la zone d'élec-

tion du processus pathologique. Au-dessous d'elle se dessine la couche profonde ou fibreuse composée de faisceaux conjonctifs puissants, étroitement imbriqués et « comparables aux faisceaux tendineux ». On n'y trouve point cette infiltration ou cette accumulation leucocytaire qui caractérise la couche superficielle. Au niveau du segment rétrotarsien, cette couche profonde est peu développée; je reviendrai tout à l'heure sur cette particularité.

Ainsi que je viens de vous le dire, c'est dans la couche adénoïde que se localisent les nodules trachomateux. Les éléments qui entrent dans la constitution de chacun d'eux sont évidemment complexes et le temps n'est plus où la granulation était considérée comme une accumulation d'éléments identiques, du type lymphoïde. En réalité trois sortes d'éléments la constituent : 1° Des cellules fort variables (lymphocytes, phagocytes, leucocytes mononucléés, grandes cellules de charpente etc.); 2° des vaisseaux ; 3° du tissu conjonctif.

C'est de ce dernier seulement que je veux parler. Emané du tissu connectif circumvoisin, ou entraîné par les vaisseaux, il est plutôt peu abondant dans la granulation jeune. Il devient prédominant dans les granulations anciennes: l'examen histologique nous le montre alors sous l'aspect de grosses travées qui, parties de la profondeur, s'insinuent dans l'épaisseur du nodule, le pénètrent en tous sens, le dissocient et étouffent, pour ainsi dire, les éléments cellulaires. Sur une préparation de conjonctive trachomateuse guérie, Villard constate que la couche adénoïde « est maintenant formée en dehors des leucocytes qui l'occupent encore, non plus par des faisceaux connectifs délicats, mais par de véritables faisceaux tendineux puissants doués d'une grande résistance et dont la présence va transformer cette couche en une sorte de tissu cicatriel. C'est ainsi que l'on voit au-dessous de la membrane basale de l'épithélium une grosse travée conjonctive que l'on peut suivre dans toute l'étendue de la préparation ; au-dessous de celle-ci d'autres faisceaux fibreux coupés en travers montrent par leurs grandes dimensions l'importance des changements opérés ».

En résumé : placards cicatriciels circonscrits, à la surface, traînées diffuses de cirrhose sous-épithéliale dans la profondeur, tels sont les deux éléments du *coefficient muqueux*, de

l'entropion granuleux. Et en présence de ces désordres déjà si graves, que crée le trachome abandonné à lui-même, on a le droit de se demander ce qu'il advient de cette malheureuse conjonctive traitée par les méthodes de force telles que les grattages et les cautérisations réitérées, l'expression, le brossage etc. etc.

J'arrive aux lésions du tarse, de cette partie des voiles palpébraux, qui en constitue, pour ainsi dire, le squelette et qu'on a qualifiée, en raison même de sa consistance et de son aspect, du terme, fort impropre d'ailleurs, de "cartilage". Or nous savons bien, et l'histologie le démontre, que cet organe n'a du cartilage que l'apparence et qu'il s'agit d'un tissu conjonctif condensé. Gegenbaur enseignait que phylogénétiquement le tissu des tarses était du tissu dermique distendu par le globe oculaire résistant et moulé sur lui. Se basant sur ses recherches histologiques, Villard affirme que le tarse se confond intimement avec la couche profonde ou fibreuse de la conjonctive, que toute distinction entre ces deux parties est arbitraire ou plutôt « que l'on pourrait considérer cette couche comme faisant défaut au niveau des tarses ». Or une des caractéristiques de cette couche profonde est d'opposer une résistance incomparable à l'ensemencement et à la diffusion du processus trachomateux. Nul doute qu'il y ait dans cette disposition anatomique un facteur susceptible d'influencer les modifications du tarse. Quelles sont ces modifications ? Comment se produisent-elles ? Sont-elles ou non spécifiques ? Voilà ce que nous allons envisager maintenant.

a) Quelles sont-elles ? Ce que je vais vous dire, pour n'être pas classique, n'en est pas moins d'une rigoureuse exactitude. Dans une première série de faits, les lésions prédominent sur la conjonctive, et le tarse semble avoir conservé ses caractères et ses dimensions. Sous l'influence de la rétraction inodulaire de la muqueuse et des couches immédiatement contiguës du cartilage, le tarse s'est incurvé, enroulé, excavé en gouttière à concavité postérieure : *il y a exagération pathologique de la courbure normale* ; pour nous servir d'une comparaison banale le tarse « a fait gros dos ». Dans d'autres cas, les lésions sont plus diffuses et plus profondes. Le tarse est pris en totalité ; il est à la fois incurvé et déformé ; notablement épaissi, il se

montre comme doublé d'une exostose : *les modifications de forme priment les altérations de courbure*. Cette seconde variété est à la première ce que le tibia de l'hérédo-syphilis par exemple est au tibia rachitique. Une troisième éventualité est possible : le tarse a disparu dans sa presque totalité et le squelette palpébral n'est plus représenté que par une nappe fibreuse dépourvue de résistance ; seuls, quelques « noyaux cartilagineux » persistent le long du bord libre : c'est le type atrophique.

b) Par quel mécanisme se produisent ces modifications ?

D'abord par continuité de tissu. Au contact de la conjonctive granuleuse, le tarse réagit et s'infiltre. Ainsi se comporte le tissu conjonctif, au voisinage immédiat des articulations et des synoviales tuberculeuses, où, à la périphérie des nappes fongueuses, se constitue une couche épaisse de tissu lardacé que crée dans la zone ambiante l'inflammation chronique. « L'entropion tarsien, écrit Charvot dans le *Dictionnaire* « *Dechambre*, est presque l'apanage exclusif de la conjonc- « tivite granuleuse. Dans ce cas, la désorganisation est plus « lente, mais plus profonde. Elle ne se borne pas à la « muqueuse, mais envahit le tarse. Sous l'influence de l'irri- « tation prolongée qu'entretiennent les granulations conjonc- « tivales et peut-être les interventions opératoires, le fibro- « cartilage s'atrophie, se déforme, se recroqueville et s'en- « roule sur lui-même. » Deux points sont à relever dans ce passage : la propagation de l'inflammation de proche en proche et l'influence des interventions, sur l'atrophie du tarse. Cette propagation de proche en proche ne se fait cependant pas en tous points avec une égale intensité, ou du moins avec la même facilité. Comme le fait observer Fuchs, c'est au niveau du sillon subtarsal qu'elle s'effectue le plus aisément, c'est-à-dire dans les points où les vaisseaux émanés de l'arc vasculaire inférieur traversent le cartilage pour s'épanouir dans la muqueuse. Ceci n'a rien de surprenant, ni de bien spécial à notre région et la pathologie nous montre, en bien d'autres endroits, les processus pathologiques se diffusant par les traînées conjonctives périvasculaires et empruntant les voies lymphatiques des « espaces perforés ».

Je passe à un autre mode d'envahissement du tarse : l'in-

fection meibomienne ascendante. Il n'est, peut-être pas, au sein de la conjonctive granuleuse, un seul organe sécrétoire qui soit absolument sain, depuis la très volumineuse glande lacrymale dont les lésions ont été décrites par Baquis, jusqu'aux minuscules acinis de Krause et de Henle. Les glandes de Meibomius n'échappent pas à cette règle générale. Pour nombre d'auteurs, leurs lésions sont secondaires et consécutives aux altérations du tarse, dans l'épaisseur duquel elles sont enfouies. Mais, l'hypothèse d'une altération primitive de ces glandes est tout aussi soutenable et force est de reconnaître que la situation de leurs pores excréteurs, alignés sur la marge postérieure du sol ciliaire, constitue un facteur prédisposant de tout premier ordre. Les poussées répétées de blépharite et de conjonctivite catarrhale ou purulente, les altérations de la sécrétion lacrymale ou l'hypersécrétion réflexe, le fonctionnement défectueux des voiles palpébraux, etc., etc., constituent autant d'éléments de nature à entraver l'excrétion glandulaire et à favoriser l'infection ascendante. Strzeminski adopte une opinion mixte : les lésions meibomiennes sont d'abord consécutives aux altérations de la muqueuse et du périchondrium (?) ce qui, entre parenthèses, détermine par modification qualitative des sécréta, l'irritation et l'usure du ressaut ciliaire postérieur, puis, dans un second temps, elles réagissent sur les portions restantes du cartilage : « des glandes meiboimennes, écrit-il, l'affection « se transmet aux autres parties du tarse, l'assaillant particu- « lièrement dans les couches postérieures et contiguës du « bord ciliaire..... la rétraction plus forte de la partie inféro- « postérieure que de la supéro-antérieure produit une cour- « bure du tarse avec la concavité tournée en avant. »

c) Une dernière question se présente. Ces lésions tarsiennes sont-elles purement et simplement inflammatoires et ne s'y ajoute-t-il pas, au moins pour une certaine part, un élément spécifique ? Nous connaissons la tarsite spécifique décrite par Fuchs, la tarsite ulcéreuse tertiaire étudiée par Morax et Druais et dont j'ai rapporté un exemple typique dans les Archives générales de médecine de 1905. Rollet nous a fait connaître la tarsite tuberculeuse secondaire à la bacillose conjonctivale, et nous a montré le tissu pathologique s'infil-

trant par une large brèche dans le parenchyme tarsien, s'épanouissant en ombelle dans son épaisseur et venant affleurer sa couche superficielle. *A priori*, il n'est pas impossible d'admettre une tarsite trachomateuse, mais il faut bien reconnaître que l'anatomie pathologique ne confirme pas, jusqu'à présent du moins, une semblable opinion. De fait, dans ses recherches anatomo-pathologiques récentes, puisqu'elles datent de 1902, Junius a trouvé dans l'épaisseur du cartilage, des « mastzellen » comme dans tous les processus inflammatoires, des cellules graisseuses sans importance spéciale, et des cellules infiltrées ou agglomérées en petits amas qui n'ont rien de commun avec les granulomes. Enfin, l'agent pathogène du trachome est encore, à l'heure actuelle, totalement inconnu, et il faut bien admettre que sa découverte contribuerait à nous donner la solution d'un si intéressant problème.

J'aborde enfin, le rôle de la contracture musculaire. Dans plusieurs traités, vous trouverez encore de longues dissertations sur l'action respective des fibres centrales et périphériques de l'orbiculaire. Ces exposés me rappellent les interminables chapitres de pathologie externe, où se trouve développée l'étiologie des déviations ostéo-articulaires des adolescents. Est-ce le tendon interne qui est relâché ou l'externe qui est rétracté ? Est-ce le muscle adducteur qui est contracturé ou l'antagoniste qui est paralysé? Ce sont là aujourd'hui des questions... byzantines! Eh bien, de même nous savons que toutes ces déviations sont d'ordre squelettique, de même nous devons nous pénétrer de cette notion capitale que l'entropion granuleux, — je ne parle que de celui-là — est surtout d'origine tarsienne. Le « spasme » n'intervient qu'à titre accessoire pour confirmer ou aggraver les lésions préexistantes.

Je me résume : des trois éléments, conjonctival, tarsien, musculaire, le prépondérant est l'élément tarsien; l'entropion granuleux est pour nous chirurgiens, d'ordre squelettique. C'est donc sur ce squelette que doit porter l'action chirurgicale et l'opération qu'on doit pratiquer est l'opération de Panas. Car cette intervention que je vais maintenant décrire, il l'a faite sienne, et par la parfaite conception de la

nature des lésions à combattre, par la netteté de l'indication à remplir et par la précision de la technique. Je cite textuellement :

« Toute opération destinée à remédier à cette lésion devra « donc avant tout s'adresser au tarse recourbé sur lui-même; « véritable squelette de la paupière, au même titre que pour « le traitement du rachitisme des membres, les chirurgiens « s'adressent de prime abord au squelette. Dès lors, tout pro- « cédé opératoire véritablement efficace devra comprendre « la section ou l'excision cunéiforme du substratum fibro- « chondroïde de la paupière. »

Tous, vous avez vu pratiquer des ostéotomies et des résections osseuses orthopédiques et vous avez pu constater qu'elles comportent, dans leurs grandes lignes, trois temps principaux : la découverte de l'os par une incision appropriée des parties molles, la section pure et simple de l'os ou l'excision d'une tranche osseuse de dimensions suffisantes, la correction de la difformité, c'est-à-dire, le replacement en position normale des fragments avivés. Eh bien, l'opération de Panas constitue une véritable intervention orthopédique et comprend tout comme elle : 1° la découverte du tarse, 2° sa section, 3° son redressement.

1. — Pour découvrir le tarse, pour le mettre à nu, on a recours à une incision rectiligne, courant à 3 ou 4 millimètres au-dessus du bord libre et parallèlement à lui, depuis le point lacrymal supérieur jusqu'au canthus externe. Notez tout de suite que cette incision est irréprochable au point de vue anatomique, puisque, parallèle à la direction générale des vaisseaux et des fibres musculaires, elle permet d'aborder les parties profondes sans endommager les plans superficiels; qu'elle est satisfaisante au point de vue opératoire, puisqu'elle crée une voie d'accès large et facile ; qu'elle est parfaite enfin, au point de vue esthétique, puisque la cicatrice ultérieure se dissimulera aisément dans les plis de la paupière. Deux plans anatomiques sont traversés : la peau doublée de son tissu connectif, tantôt mince et souple, tantôt infiltré et œdématié, et le muscle orbiculaire dont les fibres sont rouges et charnues ou jaunâtres et comme dégénérées. Excisez-en au besoin

une longue et large lanière, cela allège et soulage d'autant la paupière et affaiblit ou annihile la puissance spasmodique des fibres centrales.

L'hémorragie est le plus souvent insignifiante et l'hémostase opératoire est réalisée par la plaque protectrice maintenue en bonne position. Parfois cependant, notamment au niveau des angles, les branches des palpébrales donnent assez pour faire craindre l'hématome et nécessiter la torsion ou la ligature. J'ai vu, dans un cas, un épanchement sanguin assez imposant; la guérison fut seulement retardée et plus lentement que d'ordinaire, la paupière reprit son jeu et sa souplesse. Mais il faut craindre que l'hématome s'infecte et suppure, et cette complication est d'autant plus à redouter que le foyer hémorragique communique largement avec des culs-de-sac en puissance d'infection.

Voici le tarse à découvert. En grattant de la pointe, ou en disséquant de la lame, au ras du tarse que le tranchant n'abandonne pas, vous descendrez vers le bord libre, comme pour le dédoubler jusqu'à ce qu'apparaisse enfin le sablé noirâtre des bulbes ciliaires. En remontant, vous procédez de même jusqu'à bien découvrir le bord supérieur du tarse et le ligament suspenseur qui s'y insère. Panas avait pensé que cette dissection minutieuse et étendue avait pour effet de créer un plastron cicatriciel, une plaque de blindage qui, accolée à la face antérieure du tarse, s'opposait à son inflexion secondaire et prévenait la récidive. Terrien va même plus loin et prétend que ce plastron cicatriciel, en comprimant sans cesse la voussure du cartilage, assure le résultat définitif. Ce n'est pas mon avis. La réunion *per primam* qui est aujourd'hui la règle dans la chirurgie oculaire comme dans la chirurgie générale, réduit au minimum la quantité de tissu de cicatrice. Et même, celui-ci fût-il des plus étendus que je n'hésiterais pas à vous affirmer que la cicatrice opératoire la plus inodulaire ne saurait être mise en parallèle avec la cicatrice pathologique la moins rétractile. Cette dissection n'a d'autre but, en découvrant largement le squelette palpébral que de permettre de bien voir ce que l'on fait, d'apprécier le degré des lésions et de faire en bonne place la section tarsienne.

II. — De fait, les altérations du tarse ne sont pas toujours

les mêmes. J'en ai décrit trois variétés et le mode opératoire varie avec chacune d'elles.

Première éventualité. — Le tarse est de coloration blanchâtre, il est lisse et uni ; de sa surface se détachent aisément les fibres de l'orbiculaire ; enfin et surtout ses dimensions sont sensiblement conservées : ce qui domine en somme, c'est l'altération de courbure. Vous pratiquerez, dans ce cas, la tarsotomie pure et simple; à l'union du quart inférieur avec les trois quarts supérieurs, vous fendez à fond et sur toute leur étendue tarse et muqueuse, comme si vous vouliez émousser le tranchant de votre bistouri sur la plaque protectrice. Cette opération est suffisante, car le cartilage est mince et peut basculer; elle est heureuse, car le tarse, et partant la paupière, conserve en grande partie sa hauteur; elle est efficace enfin, car la partie mobilisée trouvera sur la partie supérieure demeurée en place un point d'appui résistant.

Deuxième éventualité. — Le tarse est plutôt gris sale ou jaunâtre, il est rugueux, épaissi, fortement bombé, et sa libération d'avec les plans superficiels plutôt laborieuse.

Quelle technique faut-il adopter? Les avis sont partagés.

a) Certains chirurgiens amincissent le cartilage par abrasion successive de copeaux tangentiels et terminent par la tarsotomie simple, comme dans le cas précédent.

b) D'autres excavent en gouttière plus ou moins profonde sa face antérieure, la gougent pour ainsi dire, en excisent un prisme triangulaire à base superficielle. C'est l'excision cunéiforme partielle du tarse. Cette taille « à la Snellen » a été préconisée à nouveau il y a quelques années par Chevallereau. Personnellement, je n'en suis pas partisan. Je concède volontiers à cette intervention un double avantage. Elle réduit au minimum les frais d'exérèse; elle n'ouvre pas la cavité conjonctivale et pare aux accidents éventuels, toujours atténués du reste, d'infection post-opératoire. Je lui reproche d'être toujours délicate et souvent incomplète. Quel est donc l'opérateur qui voulant exciser seulement une tranche du tarse n'a pas involontairement incisé la muqueuse. Il faut, en effet, toujours compter avec la qualité du tranchant, la résistance variable du cartilage, son inégale épaisseur, sa convexité transversale. En outre et surtout, ce procédé laisse subsister dans

la profondeur une nappe plus ou moins épaisse de tissu cicatriciel propice aux déviations itératives. Le résultat immédiat est lui-même moins satisfaisant, car il s'agit non point d'un mouvement de bascule mais d'une simple déflexion.

c) En réalité, le procédé de choix, c'est la *tarsectomie cunéiforme totale*, que l'on doit pratiquer avec le couteau de Von Graefe dont la lame étroite et mince permet de bien voir ce que l'on fait. On en oriente le tranchant d'abord vers le haut puis vers le bas, et, par de lents et longs mouvements d'archet, on excise un prisme triangulaire dont l'arête ouvre linéairement la cavité conjonctivale et dont la base, superficielle, est d'autant plus large que le cartilage est lui-même plus déformé. Vous pouvez encore recourir avec avantage à l'artifice suivant : commencez par inciser le tarse sur toute sa longueur comme si vous vouliez pratiquer une tarsotomie simple; ensuite, abattez successivement au bistouri les deux berges de l'incision. Au lieu d'exciser en bloc un prisme isocèle, vous avez procédé par morcellement, pour ainsi dire, et excisé successivement deux prismes rectangles : le résultat est identique.

Troisième éventualité. — Le tarse a disparu dans sa totalité ou dans sa presque totalité, et il n'est plus alors représenté que par une étroite bande de cartilage ourlant le bord ciliaire. L'opération de Panas est ici contre-indiquée ; la pratiquer est courir au-devant d'un échec thérapeutique ; la récidive surviendra plus ou moins rapide, mais elle est certaine.

En effet, dans ces conditions, le fragment inférieur tarso-ciliaire ne trouve plus sur les tissus sous-jacents un point d'appui résistant; or, comme le déclare Panas que je cite encore: « On ne saurait donner aux fils redresseurs un point d'appui solide qu'en les passant en haut à travers le ligament suspenseur, ou le bord supérieur du tarse... ». C'est dans ces cas que les marginoplasties et les tarso-marginoplasties reprennent tous leurs droits. Les opérations de Gayet, Truc, Junge, Dianoux, etc., trouvent alors leurs indications formelles, mais elles doivent être des interventions de nécessité, imposées par la nature même des lésions. De fait je vous ai montré un opéré de Gayet (homme de cinquante ans), une opérée du professeur Truc (femme de trente et un an), une autre de Gaudibert, son élève. J'ai moi-même pratiqué des

marginoplasties ; vous avez donc pu vous convaincre que, quel que soit l'opérateur ou le procédé, les cas même les plus heureux, sont certainement inférieurs aux résultats fournis par l'opération de Panas, qui reste décidément pour nous, dans les deux premières variétés c'est bien entendu, l'opération de choix. Et ce sont encore les mêmes raisons, à savoir la réduction de la hauteur du tarse et l'insuffisance du point d'appui, représenté alors par les téguments de la joue, qui rendent si laborieux et si aléatoires « les Panas » de la paupière inférieure.

III. — Qu'il s'agisse de tarsotomie simple, d'excision cunéiforme partielle, de tarsectomie cunéiforme totale, les fils doivent être passés et placés de manière à déterminer la bascule du tarse, à orienter en avant la direction générale des cils, et à assurer jusqu'à parfaite consolidation, la coaptation parfaite des surfaces avivées. Le procédé préconisé par Chevallereau dans l'excision partielle, et qui consiste dans la réunion directe et la suture perdue des deux lèvres de la brèche tarsienne, nous apparaît au premier abord comme une méthode idéale. De fait, la suture et la ligature immédiates sont, en tous points, supérieures à la suture et à la ligature médiates : c'est une loi générale de technique opératoire. Il semble pourtant, et j'en parle par expérience, qu'il y ait ici une difficulté toute particulière à concilier ces deux éléments de parfaite guérison, la réduction et la coaptation, et qu'il ne soit possible de réaliser l'une des deux qu'au détriment de l'autre.

Eh bien, ici encore, la réduction prime la coaptation : les fils doivent être avant tout, comme l'avait dit Panas, *des fils redresseurs*, et nous devons imiter la conduite du chirurgien, qui, après avoir pratiqué une ostéotomie, ne s'attarde pas aux difficultés de la suture métallique et immobilise d'emblée, en bonne position, dans un appareil exactement contentif. Donc, appliquez-vous surtout à bien réduire la difformité et ne vous inquiétez pas si les fragments chevauchent quelque peu en avant ou « baillent » un peu trop en arrière. Tout cela se réparera, s'arrangera par la suite ; le travail de cicatrisation nivellera toutes les saillies, comblera toutes les dépressions et le résultat définitif sera des plus satisfaisants. C'est vous dire, par conséquent, que je rejette, comme inutile et compliquée, la modification conseillée par Thilliez, qui, dans le but de

prévenir tout déplacement, respecte dans la section du tarse un pont médian destiné à remplir le rôle de charnière. Je passe maintenant à la technique proprement dite. Quatre à cinq fils de soie de moyenne grosseur ont été armés chacun d'une aiguille demi-courbe et, chaque aiguille et, partant, le fil qu'elle entraîne, doit suivre le trajet suivant : Pénétrant immédiatement en arrière de la rangée ciliaire, elle chemine obliquement de bas en haut et d'arrière en avant, pour ressortir au niveau de la face antérieure du tarse, au niveau de l'angle dièdre à sinus supérieur, creusé par la dissection entre le plan profond tarso-muqueux et le plan superficiel cutanéo-musculaire. Franchissant la brèche tarsienne, elle pénètre en haut dans l'épaisseur du tarse pour ressortir aussitôt, après en avoir chargé une portion plus ou moins épaisse. Quatre à cinq fils équidistants sont ainsi alignés dans le sens vertical, sur toute l'étendue de la paupière et noués ensuite. Ne croyez pas cependant qu'il suffise de pratiquer d'une façon quelconque un nœud plus ou moins serré pour obtenir une correction équivalente. Il faut procéder d'une certaine façon et c'est ce que ne disent pas les traités didactiques : nouez en haut, au ras du tarse, et que le nœud de la ligature réponde au point d'émergence tarsienne du chef supérieur ; autrement dit : nouez au plafond. Le résultat que vous allez obtenir est facile à deviner : le fragment inférieur tarso-ciliaire constitue, en effet, une sorte de pont-levis dont les chaînes sont représentées par les ligatures puissamment posées puisqu'elles agissent sur l'extrémité distale de ce fragment. Les lèvres de la plaie cutanée s'affrontent en général d'elles-mêmes ; parfois cependant, quelques fibres musculaires tendent à faire hernie, et il devient alors nécessaire de réunir la brèche cutanée par quelques points de suture isolés.

L'opération est terminée ; vous procédez au pansement. Mais d'abord, commencez par badigeonner toute la région palpébrale et notamment le bord ciliaire avec le mélange suivant : Airol et Xéroforme *āā* 1 gramme, huile de vaseline, 20 grammes. Appliquez ensuite et successivement une rondelle isolante de gaze blanche et aseptique, une nappe de coton hydrophile destinée à absorber les sécrétions, une couche de coton ordinaire enfin, dont l'élasticité régularisera et uni-

formisera le bandage qui doit être contentif mais non compressif. Le pansement doit être renouvelé du deuxième au cinquième jour suivant les cas. Si la muqueuse est fortement hyperémiée, s'il y a du « jetage conjonctival », si des complications cornéennes existent ou sont à redouter, si en un mot vous avez *opéré à chaud*, ne laissez pas la région macérer au contact des sécrétions morbides, levez le pansement dès le deuxième jour et procédez sans tarder à la toilette du foyer opératoire ; un bandeau flottant permettra par la suite les soins quotidiens de propreté et l'instillation des pommades et collyres médicamenteux ; les fils seront néanmoins enlevés plus tard, en temps opportun. Si, par contre, vous avez *opéré à froid*, s'il n'y a ni rougeur, ni sécrétion conjonctivale, s'il n'y a aucun retentissement sur la membrane transparente, alors attendez au quatrième jour et vous trouverez la réunion complètement réalisée et la cicatrisation parfaite. Mais, même dans ce cas, rappelez-vous qu'une striction trop énergique d'une ou plusieurs ligatures peut vous obliger à leur ablation hâtive.

Les suites opératoires sont en général fort simples ; la guérison rapide est la règle. Quelques incidents sont toutefois possibles ; deux sont d'ordre inflammatoire : le bourgeon charnu conjonctival et l'œdème du bord libre ; le troisième est d'ordre mécanique, l'hypercorrection ou antéflexion conjonctivale.

Dans le *Traité de chirurgie* de Le Dentu et Delbet, Terson déclare n'avoir jamais observé d'autres accidents consécutifs que « très rarement de petits chalazions polypoïdes développés au niveau des glandes de Meibomius et très facilement curables ». Je ne sais pas bien ce que sont au juste ces « chalazions polypoïdes » dont parle Terson, mais ce que j'ai maintes fois constaté, c'est la production, au niveau des lèvres de la plaie conjonctivale, de bourgeons charnus qui se montrent vers la fin du premier septenaire. Ils ne laissent pas que de préoccuper fortement les malades, bien qu'ils n'aient par eux-mêmes rien de bien inquiétant et qu'ils puissent, en raison sans doute de leur extrême mollesse, frotter impunément sur la conjonctive et sur la cornée. L'ablation à l'aide de fins ciseaux, l'abrasion avec la curette tranchante, combinées

ou non à une légère cautérisation avec la pointe d'un crayon de nitrate d'argent en triomphent aisément. Je les ai vu se flétrir spontanément ou nécessiter parfois des excisions et des cautérisations répétées.

L'épaississement œdémateux du bord libre constitue également un incident tout passager. Il est dû soit à un travail inflammatoire profond, soit à une gêne ciculatoire, pouvant même aller jusqu'au sphacèle superficiel. J'ai en effet constaté parfois l'existence d'une exulcération ovalaire à grand axe horizontal et siégeant exactement au centre du lambeau inférieur.

L'antéversion conjonctivale se traduit par l'existence d'une bande rouge surplombant l'ouverture palpébrale et par la direction disgracieuse des cils qui s'orientent tout à fait en haut. La rétraction secondaire et la descente consécutive du sol ciliaire l'atténuent pourtant à la longue, sans toutefois la faire disparaître d'une manière complète. Deux facteurs la déterminent ; une striction trop énergique des fils, une hauteur trop grande du lambeau tarso-ciliaire. Alors le tarse se replie, ses deux lambeaux s'appliquent l'un à l'autre par leur face antérieure, tandis qu'une portion plus ou moins étendue de conjonctive regarde directement en avant ; ainsi en serait-il d'un livre dont vous forceriez l'articulation au point d'adosser l'une à l'autre les deux couvertures. Pour obvier au premier inconvénient, je procède de la façon suivante : Je serre chacun des fils, provisoirement d'abord, par un nœud d'attente et je ne m'arrête par un second — nœud de soutien — qu'après m'être assuré que la correction est satisfaisante dans son ensemble et après avoir rectifié au besoin chaque ligature en particulier. De fait, la correction totale est une résultante ; c'est la somme de plusieurs ligatures dans laquelle chacun des termes intervient pour une part déterminée. Rien n'est plus facile que de parer au second inconvénient, si l'on veut bien se rappeler ainsi que je le disais précédemment, que la dissection attentive de deux feuillets cutanéo-musculaires, n'a d'autre but, en découvrant largement le cartilage, que d'apprécier le degré des lésions, de choisir la nature de l'intervention, et de faire en bonne place l'incision tarsienne. Or, à la placer trop haut, on s'expose à l'antéflexion conjonctivale ; à la placer trop bas, on s'expose par contre au chevauchement du

lambeau tarso-ciliaire. Au lieu de basculer autour d'un axe transversal, ce fragment inférieur glisse dans le sens frontal, et l'opération se réduit en somme à un mauvais Arlt-Jaesche.

Je me résume : Trois éléments interviennent dans la genèse de l'entropion granuleux, qui sont, par ordre d'importance croissante : le muscle, la muqueuse, le tarse.

Le muscle n'intervient que d'une façon accessoire ou passagère par le mécanisme « du spasme », pour aggraver des lésions préexistantes.

La muqueuse est altérée dans son épithélium et dans son chorion muqueux. L'épithélium, normalement cylindrique, devient pavimenteux stratifié et se montre semé par place d'îlots rétractiles résultant de la cicatrisation d'ulcères folliculaires. Le chorion muqueux est le siège d'une véritable cirrhose sous-épithéliale, engendrée par l'induration conjonctive du nodule trachomateux et par la sclérose internodulaire.

Le tarse, altéré à son tour, est envahi par propagation directe ou par infection meibomienne ascendante. Ses altérations ne sont pas toujours les mêmes : il en existe trois grandes variétés qui se traduisent par des modifications de courbure, de forme ou de consistance.

A la première variété convient la tarsotomie pure et simple. A la seconde, il faut opposer l'excision cunéiforme partielle, ou mieux, la tarsectomie cunéiforme totale. A la troisième variété, on doit réserver les marginoplasties.

La tarsotomie et la tarsectomie cunéiforme totale constituent les méthodes de choix. Elles se montreront d'autant plus radicales qu'elles auront été pratiquées à une époque plus rapprochée du début du mal et qu'elles n'auront été précédées d'aucune intervention d'une autre nature. Même, il y a lieu d'étendre le champ des indications opératoires aux cas dans lesquels l'enroulement commence à se dessiner (Panas préventif).

Il faut, avant tout, s'attacher à bien réduire la difformité. La réduction prime la coaptation ; les fils seront placés comme l'a indiqué Panas, ils seront « des fils redresseurs ». Les suites opératoires sont des plus simples : le bourgeon charnu, l'œdème du bord libre, l'antéflexion conjonctivale constituent de simples incidents post-opératoires passagers et sans gravité.

REVUE GÉNÉRALE[1]

ANATOMIE ET EMBRYOLOGIE

1) **Münch.** — Sur l'innervation des cellules du stroma de l'iris (Ueber die Innervation der Stromazellen der Iris) *(Zeitschr. f. Augenheilk.*, XIV, p. 130).

2) **Toufesco** (Mlle S.). — Sur le cristallin normal *(Annales d'oculistique*, août 1906, p. 101-123).

3) **V. Szily (Aurel).** — Critique des observations de Levinsohn relatives à mon travail sur les couches postérieures de l'iris (Kritik der Georg Levinsohnschen Bemerkungen zu meiner Arbeit : Ueber die hinteren Grenzschichten der Iris) *(Arch. f. Ophth.*, LXV, 172-176).

1) Les méthodes actuelles d'imprégnation ne peuvent servir pour examiner le tissu nerveux de l'iris, car les cellules du stroma s'imprègnent en même temps que les cellules et les fibres nerveuses. *Münch* a fait ses recherches avec de l'acide phosphomolybdique en modifiant la méthode de Bethe. Bien que cette coloration ne soit pas spécifique, elle donne d'excellents résultats. Grâce à elle on est à même de reconnaître la structure morphologique du nerf, ce qui est infiniment préférable aux procédés usuels qui se rattachent à la propriété chimique de ces fibres. On est surpris de reconnaître avec cette méthode combien le stroma de l'iris est riche en fibres nerveuses.

On distingue dans l'iris deux sortes d'éléments cellulaires nettement caractérisés. Les premiers sont les cellules du stroma : elles sont pigmentées et émettent des prolongements de calibre grossier, les secondes sont de petites cellules rondes ou polyédriques. Elles sont en nombre égal aux premières, possèdent un noyau très grand se colorant facilement, mais très peu de protoplasma et celui-ci n'est jamais pigmenté. De ce protoplasma partent des ramifications excessivement fines.

[1] Les articles dont nous indiquons seulement les titres, sans analyse, ne contiennent rien de nouveau.

Grâce à la coloration indiquée plus haut on reconnaît que les cellules de ce dernier type ne sont que des cellules nerveuses; de plus on remarque un réticule très fin parcourant tout le stroma. Ce réticule fin se combine avec le réticule grossier des cellules du stroma. On observe en de nombreux endroits des communications étroites entre elles : elles se font sous les formes suivantes :

1° Il y a simple contact, sans que l'on puisse certifier si les fibres ne se ramifient point à l'intérieur de la cellule ;

2° La fibre se termine par un petit cône, rappelant les taches motrices de Ranvier et s'adapte ainsi aux cellules du stroma ;

3° La cellule nerveuse forme elle-même la tache motrice en s'accollant directement à la cellule du stroma, comme la coquille à l'escargot. E. REDSLOB.

2) De longues et patientes recherches histologiques Mlle *Toufesco* conclut que :

Le ligament suspenseur du cristallin semble être d'origine mésodermique. Cela est prouvé par l'étude du ligament dans la série animale.

Son développement correspondrait à celui du système vasculaire de l'œil.

Au niveau du cristallin les fibres du ligament suspenseur s'attachent à la paroi des vaisseaux capillaires de la tunique vasculaire du cristallin embryonnaire.

On rencontre sur la cristalloïde antérieure trois variétés de cellules épithéliales : grandes cellules claires centrales, petites cellules périphériques actives, cellules équatoriales. Ces trois variétés de cellules ne représentent que les trois étapes de l'évolution de la cellule cristallinienne. F. C.

3) *V. Szily (Aurel)* n'accepte pas les critiques que lui a faites Levinsohn relativement à son travail sur les couches postérieures de l'iris. L. D.

PHYSIOLOGIE

1) **Blaschek** (Albert). — Essai d'interprétation des mouvements paradoxaux entre la paupière et l'œil (Ein Erklärungsversuch der paradoxen Mitbewegungen zwischen Lid und Auge) *(Zeitschr. für Augenheilk.*, XIII, p. 750)-

2) **Leber** (Th.). — Nouvelles recherches sur la pression et la filtration de l'œil à propos des questions soulevées par M. Uribe y Troncoso *(Annales d'oculistique*, avril 1906, p. 270-271).

3) **Leber** (Th.) et **Pilzecker**. — Nouvelles recherches sur la circulation des liquides dans l'œil (Neue Untersuchungen über den Flüssigkeitswechsel des Auges) *(Arch. f. Ophth.*, LXIV, 1-127, 1906).

4) **Lewis** (F.-P.). — Une nouvelle explication physiologique d'un phénomène psychologique (A new and physiological explanation of a common psychologic phenomenon) *(Journ. Am. med. Assoc.*, mars 1906).

5) **Hoefer**. — Contribution à l'étude de l'appréciation des distances dans la vision monoculaire et binoculaire (Beitrag zur Lehre vom Augenmaass beim einäugigen und zweiäugigen Sehen) *(Thèse de Halle*, 1906).

1) Voici l'observation que fit *Blaschek* sur deux femmes, dont l'une était sûrement syphilitique, l'autre avec grande probabilité. Après avoir été atteintes toutes deux de ptosis paralytique, ce symptôme s'améliora ; à ce moment on remarque une augmentation frappante de la fente palpébrale accompagnant l'adduction de l'œil malade, tandis que l'abduction était suivie d'un rétrécissement de la fente. L'élévation du regard ne provoque qu'une légère augmentation, tandis que lors de l'abaissement du regard la fente paraît très grande. L'auteur cherche à expliquer ces phénomènes de différentes façons : Il existe des voies physiologiques permettant ces mouvements paradoxaux entre les paupières et les muscles contracteurs de la mâchoire inférieure et du pharynx, de même aussi entre les paupières et le globe oculaire. Ces voies nerveuses se développent d'une façon exagérée dans certaines circonstances pathologiques. Ces mêmes circonstances peuvent créer également de nouvelles voies nerveuses. Chez d'autres sujets ces voies sont utilisées de prime abord, les mouvements paradoxaux sont alors congénitaux. La transmission de l'irritation nerveuse, supposée par Drooglever Fortuyn, ne peut avoir lieu que s'il existe véritablement des voies pouvant transmettre l'irritation. Jusqu'ici on n'a pas pu trouver l'explication des mouvements paradoxaux dans les noyaux ou les centres corticaux.

E. REDSLOB.

2) *Leber* rappelle le résultat des dernières recherches entreprises avec le Dr Pilzecker, montrant que, dans les essais de filtration avec des yeux morts, la quantité de liquide filtrant au dehors sous une pression constante n'est pas toujours égale à celle qui pénètre dans l'œil. L'auteur attribue ce fait à l'élasticité de la paroi oculaire moins considérable qu'on ne le croit, au contraire de Uribe y Troncoso qui pense que par injection dans la chambre antérieure, la pression ne se transmet au vitré qu'imparfaitement. Il réfute ensuite les objections de Troncoso sur l'emploi du manomètre et discute les méthodes qu'il a employées pour déterminer la quantité de liquide filtrant dans l'œil. P. C.

3) *Th. Leber* et *Pilzecker* ont repris avec une grande minutie toutes les recherches qui ont déjà été faites pour étudier la circulation des liquides intra-oculaires. Ils se sont mis à l'abri de toutes les critiques et ont fait un très grand nombre de mensurations dans des conditions très variées.

Ils arrivent à plusieurs conclusions intéressantes dont la plus nettement exprimée est que la filtration de l'humeur aqueuse n'est pas de 7 millimètres cubes à la minute comme le disait Niesnamoff, mais bien plutôt de 5,6 mmc. L. DOR.

4) *Lewis* montre que certaines personnes en regardant un objet pour la première fois, pensent et disent qu'ils l'ont déjà vu. Ces personnes sont généralement des hyperopes ou des astigmates qui ont besoin d'un temps appréciable, pour que l'impression visuelle soit nette, en attendant la première impression reçue et transmise aux facultés subconscientes, lesquelles ne tenant pas compte du temps font que l'objet observé semble être déjà vu. L'explication est toute physiologique, il ne s'agit ici que de la durée du phénomène de l'accommodation. Ce phénomène est plus prononcé chez les personnes ayant les réfractions des deux yeux très différentes. COBURN.

5) *Hœfer* constate que la distance entre deux objets vus binoculairement est sensiblement plus petite que lorsque chacun des objets est vu séparément par chaque œil.

W. STOCK.

ANATOMIE PATHOLOGIQUE

1) **Schnabel**. — Le développement de l'excavation glaucomateuse (Die Entwicklungsgeschichte der glauckomatösen Excavation) *(Zeitschr. f. Augenheilk.*, XIV).

2) **Schridde** (Herm). — Recherches histologiques dans la conjonctive blennorragique des nouveau-nés (Histologische Untersuchungen der Conjunctivis gonorrhoica neonatorum) *(Zeitschr. f. Augenheilk.*, XIV. p. 525).

3) **Ruge** (Sophus). — Remarques critiques sur le diagnostic histologique de l'inflammation sympathique de l'œil d'après Fuchs (Kritische Bemerkungen ueber die histologische Diagnose der sympatischen Augenentzündung nach Fuchs) *(Arch. f. Ophthalm.* LXV, 1, 135-150).

4) **Bergmeister** (Rudolf). — Une théromorphie dans l'œil d'un l'enfant (Eine Theromorphie im Auge eines Kindes) *(Arch. f. Ophthalm.*, LXV, 1, 155-172.)

1) *Schnabel*, dans un travail illustré de superbes microphotographies, cherche à démontrer que la théorie de la genèse de l'excavation glaucomateuse admise jusqu'ici est erronée et sans fondement. Voici le résultat de ses recherches anatomiques et son opinion sur le développement de l'excavation basée sur ces recherches : Dans beaucoup de cas, on rencontre une excavation, sans qu'il y ait eu la moindre exagération de la pression intraoculaire; d'un autre côté, on découvre beaucoup d'excavations glaucomateuses sans incurvation ou déplacement de la lame criblée. L'excavation n'est pas non plus la cause de l'atrophie des fibres nerveuses. Cette dernière est *primaire* et l'excavation *secondaire*. Cette atrophie est une atrophie propre à l'affection glaucomateuse et différente du processus de l'atrophie simple. Voici les signes typiques de cette atrophie glaucomateuse étudiée sur plusieurs cas. Au début, il se forme devant la lame des vacuoles contenant les résidus grumeleux de tissus détruits. Ces vacuoles occupent exactement la place qu'occupaient les faisceaux de fibres nerveuses entre les faisceaux de tissu conjonctif. C'est donc le parenchyme nerveux qui disparaît. Sa destruction s'étend toujours plus en avant à travers toute la papille jusque dans la rétine. Mais on la rencontre également en arrière de la lame criblée. Le tissu conjonctif ne s'altère pas du tout, sa charpente ne ressort que mieux à la suite de la disparition de l'élément nerveux. Toute la papille se transforme ainsi en un tissu spongieux et s'affaisse sans former encore d'excavation.

Cette formation de vacuoles dans les faisceaux de fibres nerveuses est une partie essentielle du processus glaucomateux. Elle se trouve dès les premiers débuts de la maladie et forme pendant longtemps la seule altération du nerf optique. Même quand la destruction des fibres nerveuses est totale, on remarque souvent l'absence complète d'une excavation ou même d'une dislocation de la lame criblée. Ni l'atrophie, ni l'excavation et la dislocation de la lame ne sont produits par l'exagération de la tension intraoculaire. Nous avons vu qu'au lieu du nerf optique et de la papille, on ne trouvait plus qu'un système de vacuoles ainsi que le squelette du tissu conjonctif. Quand les cloisons des vacuoles se ratatinent, il se forme *devant* la lame intersclérale un espace libre dans lequel on retrouve la rétine atrophiée, *derrière* la lame un autre espace dans lequel entre la lame elle-même. C'est ainsi que se forme l'excavation glaucomateuse : par un *ratatinement* du tissu conjonctif, il se produit une déhiscence de la rétine et une dislocation de la lame intersclérale. L'exagération intra-oculaire ne joue qu'un rôle tout à fait secondaire. E. REDSLOB.

2) Les recherches bactériologiques dans la blennorragie sont excessivement nombreuses, tandis que les recherches histologiques sont assez rares : Horner, Saemisch et Bumm sont les seuls qui ont des descriptions détaillées : Voici le résultat des recherches faites par *Schridde* sur les yeux d'un enfant atteint de blennorragie et qui mourut de bronchopneumonie. La muqueuse de la conjonctive est parsemée de leucocytes. Les premières altérations de l'épithélium se manifestent par une solution de continuité entre les différentes cellules. C'est là que les leucocytes et les gonocoques se trouvent en plus grand nombre. Ces derniers s'infiltrent en longues théories entre les cellules et se répandent jusque dans le tissu conjonctif sous-épithélial. A cet endroit, ils sont complètement libres, tandis que dans les couches superficielles ils sont enfermés dans des leucocytes. Dans les endroits où l'inflammation est plus avancée, on remarque une destruction totale de l'épithélium, il se forme des ulcérations dont le fond est couvert de fibrine enveloppant des paquets de leucocytes et d'épi-

thélium détruit, ou bien on y voit surgir des granulations pour combler les lacunes par cicatrisation. E. REDSLOB.

3) On sait que Fuchs a fait connaître les caractères histologiques qui permettraient d'après lui de différencier les inflammations sympathisantes des inflammations banales. *Sophus Ruge* s'élève contre une différenciation aussi nette. Il pense que le caractère sympathique d'une affection est essentiellement un caractère clinique et que l'on ne doit pas, dans l'état actuel de la science, refuser de considérer comme sympathiques certaines altérations qui ne possèdent pas les caractères assignés par Fuchs à ces lésions, lorsque, d'après la clinique, il s'agit de manifestation sympathique. L. DOR.

4) *Bergmeister* décrit une malformation congénitale trouvée dans l'œil d'un enfant âgé de sept mois, laquelle consistait en une hypoplasie et une formation de plissements multiples de la rétine comme on n'en a pas encore décrit dans l'œil humain. L. DOR.

PATHOLOGIE ET THÉRAPEUTIQUE

OUVRAGES GÉNÉRAUX. — STATISTIQUE

1) **Gros.** — Maladies des yeux traitées à l'Infirmerie indigène de Rébeval (*Bull. méd. de l'Algérie*, 30 oct. 1906).

2) **Flaecher.** — Compte rendu de la clinique ophtalmoscopique de l'Université de Tubingue (Bericht über die Wirksamkeit der Universitäts-Augenklinik in Tübingen) (*Thèse de Tubingue*, 1906).

3) **Bonhoff.** — Statistique de la clinique ophtalmologique de Giessen, 1903-1904 (Statistisches aus der Augenklinik Giessen, 1903 à 1904) (*Thèse de Giessen*, 1906).

4) **Kurfinski.** — Statistique des maladies oculaires (Beitrage zur Statistik der Augenkrankheiten) (*Thèse de Leipzig*, 1906).

1) *Gros* montre l'utilité des Infirmeries indigènes destinées au traitement des maladies des yeux et passe en revue les diverses affections observées au nombre de 1382, en 1904. Il

indique le matériel et les instruments indispensables. La conjonctivite granuleuse est la cause des affections graves de l'œil chez les indigènes, la variole et la blennorragie ont un rôle insignifiant. Les lésions syphilitiques de l'œil n'ont pas une fréquence grande et on ne voit guère de rapport entre le paludisme et une affection oculaire quelconque. Les conjonctivites subaiguës diplobacillaires sont très fréquentes. Beaucoup de cataractes et de glaucomes surtout secondaires.

E. R.

MALADIES DE LA CONJONCTIVE, DE LA CORNÉE ET DE LA SCLÉROTIQUE

1) **Armaignac.** — La régénération de la cornée à la suite des ulcères infectieux étendus de cette membrane *(Soc. franç. d'ophtalm.*, mai 1907).

2) **Dehenne** et **Bailliart** — Cinq nouveaux cas de conjonctivite infectieuse de Parinaud *(Soc. franç. d'ophtalm.*, mai 1907).

3) **Acworth Menzies** et **Jameson** (W.-E.). — Vaccination de la cornée (Vaccination of the cornea *(Brit. med. Journal*, 26 janvier 1907, p. 108).

4) **Bailliart.** — Un cas d'ophtalmie blennorragique considéré comme accident du travail *(Recueil d'ophtalmologie*, juillet 1906, p. 411-13).

5) **Grimsdale** (Harold). — De l'adrénaline dans le traitement du catarrhe printannier (The use of adrenalin in spring catarrhe)*(The Ophthalmoscope*, juillet 1906).

6) **Döhler** — L'infection vaccinale de l'œil; un nouveau cas d'infection primaire de la cornée par le vaccin (Ueber Vaccineinfection des Auges und einen neuen Fall von primärer Cornealinfection mit Vaccine) *(Thèse de Breslau*, 1906).

7) **Van Lint.** — De l'inutilité et des dangers de la recherche du réflexe cornéen au cours de la chloroformisation *(La Policlinique*, 15 janvier 1907).

8) **Thielemann** (Rudolf). — L'effet du radium sur la conjonctive trachomateuse (Zur Wirkungsweise der Radiumbestrahlung auf die trachomatöse Bindehaut) *(Zeitschr. für Augenheilk.*, XIV, 559).

9) **Oriandini.** — De la kératite neuroparalytique (Sulle cheratite neuroparalitiche) *(Riv. veneta di scienze mediche*, Luglio 1906).

10) **Stephenson** (Sidney). — Note clinique sur les déchirures de la membrane de Descemet (A clinical note upon clefts in Descemet membrane) *(Ophthalmoscope*, juin 1906).

11) **Wehrli.** — Les troubles nodulaires de la cornée *(Grœnouw)*, une affection tuberculeuse, primaire, isolée et chronique des couches antérieures de la cornée (Lupus de la cornée) (Die Knotenförmige Hornhauttrübung (Grœnouw) eine primäre, isolierte, chronische tuberkulose Erkrankung der vordern Schichten der Cornea — Lupus corneae) *(Zeitsch. f. Augenheilk.*, XIII, p. 322).

12) **Birch-Hirschfeld.** — Recherches cliniques et anatomiques sur l'action du radium sur la conjonctive trachomateuse (Klinische und anatomische Untersuchungen über die Wirkung des Radiums auf die trachomatöse Bindehaut) *(Kl. Monatsbl.*, LXIII, 2, p. 437).

13) **Bernheimer.** — Le traitement de l'ophtalmie gonococcienne (Zur Behandlung der Gonoblennorrhoe) (*Kl. Monatsbl.*, p. 253).

14) **Behrman** (M.). — Conjonctivite phlycténulaire (Phlyctenular conjunctivitis) (*Lancet Clinic.*, 24 novembre 1906).

15) **Cropt** (B.-P.) — Trachome (Trachoma) (*Boston med. and surgica Journal*, 6 octobre 1906).

16) **Bergmann.** — Opération de l'ectropion, suite de blépharite chronique (Die operative Behandlung des durch chronische Blepharitis entstandenen Ectropiums) (*Thèse de Fribourg in B.*, 1906).

1) *Armaignac* a remarqué que l'intégrité de la membrane de Descemet était un facteur important dans la guérison des ulcères cornéens et leur réparation; il a observé des cas d'ulcères étendus qui se sont réparés par la formation d'une nouvelle cornée transparente. Dans tous ces cas la membrane de Descemet n'avait pas été détruite et l'auteur s'efforce dans le cours du traitement de la laisser toujours intacte.

L. GRANDCLÉMENT.

2) *Dehenne* et *Bailliart* ont eu l'occasion d'observer cinq cas de conjonctivite de Parinaud. Trois fois chez des enfants, deux fois chez des adultes. Deux des malades habitaient des fermes, un autre était palefrenier. L'adénopathie siégeait constamment dans la région parotidienne, mais n'aboutit qu'une fois à la suppuration. Les recherches bactériologiques ont été négatives. L. GRANDCLÉMENT.

3) On a publié quelques cas d'inoculation accidentelle de la conjonctive par le vaccin, mais ceux de l'inoculation à la cornée sont très rares. Le 27 février 1906, *Jameson* en brisant un tube de vaccin Chaumier fut frappé à la cornée de son œil droit par un éclat du tube. L'œil fut immédiatement lavé à grande eau et resta indemne jusqu'au 4 mars lorsqu'apparurent de légers troubles de la vue dus à une diplopie momentanée; V = 6/6. Le lendemain, il y eut dans le segment inféro-externe de la cornée une desquamation de l'épithélium de la grandeur d'une tête d'épingle ordinaire, qui s'accrut pendant trois jours occupant alors un quart de la surface cornéenne; pas d'infiltration du tissu cornéen mais injection considérable de la conjonctive, puis chémosis et œdème des paupières qui fut considérable jusqu'au 15 mars, mais diminua graduellement après cette date. Ce n'est que le 25 mars que l'épithélium

commença à se régénérer lentement pour finir par recouvrir toute la surface le 30 mars; la surface était mate. Malheureusement, la guérison fut compromise par une ulcération secondaire qui se développa vers le 20 avril et ne guérit que le 10 mai; le malade put reprendre ses occupations le 13 juin. Pendant toute la période aiguë, il y eut des douleurs d'iritis, la pupille ne se dilatant jamais complètement par l'atropine mais, il n'y eut ni exsudation, ni synéchies; la vision en septembre était égale à 6/36 et en décembre à 6/18, soit un tiers. Il s'agit, en somme, d'un cas assez bénin, car dans d'autres cas (*Aron*. The Ophthalmoscope) le résultat fut un leucome permanent. H. DOR.

4) *Bailliart* rapporte l'observation d'un malade imprimeur, qui, recevant dans l'œil droit quelques gouttes d'essence et d'encre d'imprimerie, présente trois jours après une ophtalmie gonococcique de cet œil. Le sujet ne présente aucune trace d'écoulement urétral.

Malgré l'opinion contraire de Baudry, l'auteur pense avec Schmeichler qu'on peut considérer ces accidents comme des accidents du travail, à condition :

1° Que le traumatisme ait été nettement constaté;

2° Que la victime ne soit pas atteinte d'un écoulement blennorragique;

3° Que l'on puisse remonter l'origine de la maladie à l'accident. H. PERETZ.

5) *Grimsdale* attire l'attention sur l'action de l'adrénaline sur les végétations du catarrhe printanier. Il rapporte plusieurs cas où l'adrénaline a amélioré considérablement et même guéri complètement le catarrhe printanier. Chez une fille de sept ans ayant habité l'Australie et qui avait été traitée pour des granulations du tarse, puis comme tuberculose, et qui n'avait qu'un catarrhe printanier à localisation tarsienne, l'adrénaline a guéri complètement ces lésions au bout de quelques mois. Six mois après la guérison, aucune récidive.

J. MAWAS.

6) *Döhler* donne une liste détaillée de tous les travaux sur

l'infection expérimentale de la cornée par le vaccin et de tous les cas accidentels connus chez l'homme, auxquels il ajoute une nouvelle observation : un médecin, en cassant un tube de vaccin, reçut quelques éclats de verre dans l'œil; cinq jours plus tard, inflammation, ulcère de la cornée et perforation de l'ulcère; l'œil dut être énucléé.

L'auteur donne la description suivante : 1° Les premières altérations de la cornée, à en juger par les expériences sur les animaux, sont cliniquement invisibles; lorsque celles-ci apparaissent, il s'agit d'un processus déjà assez avancé; 2° la kératite discoïde *(disciformis)* d'origine vaccinale présente un type particulier; 3° la rapidité de l'apparition de la première réaction visible et la violence des symptômes dépendent de la grandeur de la blessure, de la quantité et de la qualité de l'agent infectieux. W. STOCK.

7) *Van Lint* a observé une malade qui, après avoir subi, deux jours auparavant, une intervention chirurgicale, sous le chloroforme, se plaignit d'une photophobie intense et de fortes douleurs à l'œil droit. Cet œil présentait une ulcération cornéenne s'étendant aux deux tiers de la surface de la cornée. Cette ulcération n'était pas due à une goutte de chloroforme tombée dans l'œil, mais elle résultait de ce que le chloroformisateur avait recherché le réflexe oculo-palpébral avec trop d'insistance et au point d'endommager l'épithélium de la cornée.

A propos de cette observation, l'auteur met en garde contre la recherche du réflexe cornéen en général, qu'il croit non seulement dangereuse, mais inutile.

Inutile, parce que le réflexe oculo-palpébral est loin de constituer un critérium absolu d'anesthésie générale : il peut persister avec une insensibilité et une résolution musculaire complètes, de même que sa disparition n'empêche pas parfois le malade de réagir sous le premier coup de bistouri.

Dangereuse, parce que les attouchements répétés de la cornée peuvent écorcher l'épithélium, ouvrir une large porte d'entrée aux infections multiples, déterminer des ulcères cornéens et amener des sphacèles de la cornée entière (Coppez).

L'épithélium de la cornée, dit l'auteur, cède d'autant plus

facilement aux pressions qu'on lui fait subir, et l'infection, qu'elle vienne des culs-de-sac conjonctivaux ou des doigts du chloroformisateur, s'installe d'autant plus vite que les opérés sont affaiblis par une maladie de longue durée, une anesthésie prolongée ou une hémorragie abondante. On peut donc dire qu'il importe à celui qui donne le chloroforme de surveiller ses mains et de ne pas oublier que si elles sont très utiles, indispensables même, elles peuvent aussi être nuisibles.

G. D.

8) *Thielemann* a essayé le radium sur six cas certains de granulose. Il se servait de 2 milligrammes du sel de bromure enfermé dans un tube de verre. L'œil lui-même était protégé par une coque de verre contenant beaucoup de plomb. La durée de la séance était de cinq à dix minutes pour chaque paupière. Parmi les malades, on choisit ceux dont les follicules trachomateux étaient solides et bien circonscrits, car c'est sur les jeunes follicules que le radium a le plus d'influence. Après huit jours, on remarqua dans 4 cas une disparition de follicules sur une zone restreinte de la paupière inférieure, puis, après quinze jours, les follicules de la paupière supérieure diminuèrent de grosseur. Après trente et un jours, on ne distinguait plus une seule granulation. A leur place, on ne trouvait plus que quelques plis durs et infiltrés. Au microscope, on reconnut une métamorphose régressive complète des grains, et de plus, une irrégularité surprenante dans la grosseur et la position des couches épithéliales.

E. REDSLOB.

9) Pour *Orlandini*, les cas cliniques décrits peuvent être classés et résumés dans les formes principales suivantes :

1° Les altérations de la sensibilité de la cornée sont causées par une lésion locale (traumatisme, agissant probablement par lésion des terminaisons des nerfs ciliaires);

2° Les altérations de la sensibilité et de la nutrition de la cornée dépendent de la lésion d'une branche du trijumeau dans l'orbite (tumeur ou processus inflammatoire) ;

3° Cas d'altération de la sensibilité de la conjonctive et de la cornée liés à aucune altération de nutrition de cette mem-

brane; il est difficile dans ces cas de localiser la lésion; dans un cas, il s'agissait probablement d'un néoplasme comprimant directement le ganglion de Gasser;

4° Altération de la sensibilité de la cornée liée à un zona ophtalmique. L'auteur insiste sur ce fait que l'on peut avoir soit des lésions superficielles (vésicules), soit une kératite parenchymateuse. L. GRANDCLÉMENT.

10) *Stephenson* a observé deux cas de fissures multiples de la membrane de Descemet. Décrites par Haab, Reis, Axenfeld et Seefelder dans le buphtalmos, par Axenfeld, dans le kératocône, par de Gama Pinto, Wintersteiner dans certaines tumeurs intra-oculaires, ces fissures se produisent lorsque le globe oculaire est soumis à une forte distension. Stephenson a observé ces fentes chez une jeune fille atteinte d'astigmatisme myopique considérable, et chez une enfant âgée de six mois, atteinte de buphtalmos.

La première malade avait une douzaine de ces déhiscences de couleur grisâtre, à contour plus ou moins obliques, ayant tous à peu près la même direction. Réfraction sous l'atropine — 10,50 D sph, avec — 12,50 D, cyl. axe 105 degrés.

Ces altérations n'existaient que du côté droit. L'œil gauche qui avait V = 6/24 avec 1,25 D sph et 1,75, cyl. 115 degrés, n'avait aucune fissure.

La seconde malade, un enfant âgée de six mois, est atteinte de buphtalmos et de syphilis héréditaire, elle avait aux deux yeux, sur la membrane de Descemet, quelques fissures ressemblant à des segments de cercle. J. MAWAS.

11) C'est l'exposition de deux cas d'affections de la cornée, observées chez deux frères, que nous donne le travail de *Wehrli*. Il s'agit là d'un processus s'attaquant spécialement aux parties centrales et superficielles de la cornée. Les couches atteintes ne sont pas vascularisées. L'affection même se manifeste par des soulèvements isolés de l'épithélium au-dessus de taies assez grandes. Autour des grandes taies en sont groupées d'autres, plus petites. La maladie évolue très lentement, sans poussées aiguës, elle se rencontre plusieurs fois dans la même famille et débute aux environs de quinze

ans. Ces troubles cornéens, décrits déjà par Grœnouw et Fuchs accusent une certaine ressemblance avec ceux des kératites à grillage. L'examen anatomique démontre une augmentation de cellules et la métamorphose régressive des tissus formés par cette prolifération. On y trouve également des cellules géantes ainsi que des bacilles acido-résistants. La tuberculose ou la syphilis peuvent seules produire de semblables altérations.

Après nous avoir donné un aperçu général, presque trop détaillé, de l'anatomie pathologique du tubercule, l'auteur nous rend attentif sur la singulière analogie qui existe entre le lupus facial et l'affection cornéenne observée. L'origine tuberculeuse en est assez probable si l'on se rappelle que les deux jeunes gens ont souffert d'affections tuberculeuses d'autres organes et que la tuberculose a déjà fait des ravages dans leur famille.

Si l'affection évolue lentement, c'est d'après Wehrli, parce que les bacilles sont exposés, grâce à leur siège dans la cornée, à une lumière intense qui diminue leur virulence. Comme thérapeutique, l'auteur conseille le traitement général antituberculeux, un séjour à la montagne dans des endroits bien ensoleillés; de plus, la créosote et la tuberculine. Comme traitement local, on emploiera des pommades à l'iodoforme et l'on grattera les opacités. E. REDSLOB.

12) Le radium est, d'après les recherches de *Birch-Hirschfeld* qui portent sur dix cas de trachome typique, capable de provoquer assez rapidement une régression des follicules. Toutefois, l'effet n'est que passager car déjà, au bout de quelques semaines, on voit apparaître de nouveaux follicules sur les places exposées à l'action du radium. On ne peut donc pas parler de guérison, et cette nouvelle méthode ne présente aucun avantage sur les anciens traitements connus.

Les modifications histologiques que le follicule subit sous l'influence du radium correspondent exactement aux métamorphoses régressives que Heinecke a observées dans la rate, le foie, les plaques de Peyer et les ganglions lymphatiques de ses animaux d'expériences. KRUKENBERG.

13) *Bernheimer* recommande pour l'ophtalmie purulente des nouveau-nés et des adultes le traitement à l'airol au lieu de nitrate d'argent. Lorsque l'on met trois à quatre fois par jour une quantité assez considérable de la poudre dans le sac conjonctival, elle forme avec le liquide des larmes une masse pâteuse, homogène laquelle arrivant en contact direct avec tous les points de la conjonctive agit comme désinfectant, grâce à l'iode mis en liberté. Les résultats obtenus par Bernheimer dans soixante-trois cas sont très satisfaisants tant au point de vue de la guérison définitive que de la durée de la maladie. Il faut naturellement, comme dans toutes les autres méthodes de traitement, provoquer l'écoulement complet du pus par des lavages non irritants. KRUKENBERG.

MALADIES DE L'IRIS, DE LA CHOROÏDE ET DU CORPS CILIAIRE

GLAUCOME, AFFECTIONS SYMPATHIQUES.

1) **Lagrange.** — Traitement du glaucome chronique par l'iridectomie et la sclérectomie combinées *(Soc. franç. d'opthalmologie*, mai 1907).

2) **Michel.** — Tumeur métastatique de la choroïde dans un cas supposé suspect de maladie de Hodgkins (Metastatiche Aderhautgeschwulst bei vermutlicher Hodgkinscher Krankheit) *(Zeitsch. f. Augenheihk.*, XIV, p. 420).

3) **Axenfeld.** — Iridotomie précornéale (Praecorneale Iridotomia) *(Kl. Monatsbl.*, XLIV, p. 56, 1906).

4) **Le Roux.** — Corps étrangers intra-oculaires et ophtalmie sympathique *(Année médicale de Caen*, janvier 1907).

1) *Lagrange.* Quelle que soit la pathogénie du glaucome, il est certain que cette affection consiste dans une hypertension du globe oculaire et il est incontestable qu'en ouvrant largement les voies d'excrétion on peut remédier à cette hypertension et par conséquent guérir le glaucome dans toute la mesure où il peut être guéri par une intervention chirurgicale. La seule manière d'obtenir, sans aucun danger une véritable cicatrice filtrante, consiste à pratiquer, selon notre procédé, une iridectomie et une sclérotomie combinées. Cette opération crée une fistulette sous-conjonctivale qui permet aux liquides

intra-oculaires de passer sous la conjonctive et de s'y résorber. Les résultats que nous avons obtenus par ce traitement nouveau du glaucome chronique sont incomparablement supérieurs à tous ceux que donnent les autres médications, quelles qu'elles soient.

Nous avons fait connaître maintenant le résultat de vingt-sept opérations?

Ils se résument ainsi : 4 faits non suivis; sur les 3 autres, 2 cas sans autre résultat; dans ces cas nous n'avons pas obtenu la cicatrice filtrante, parce que nous avons agi trop timidement ; ces malades n'ont pas tiré bénéfice de l'intervention, et cependant nous avions fait l'iridectomie; n'est-ce pas la preuve que l'iridectomie ne suffit pas.

Restent 20 faits heureux ; douze fois l'acuité visuelle a notablement augmenté ; 8 fois elle s'est maintenue; ce n'est là sans doute qu'un commencement de statistique; mais de pareils résultats, quand il s'agit de glaucome chronique, sont de nature à nous encourager et à nous confirmer dans la pensée que nous obtenons bien, sans enclavement irien, sans aucun inconvénient la cicatrice filtrante depuis si longtemps désirée. L'AUTEUR.

2) *Michel*, dans son travail, nous rapporte une observation qui est bien intéressante au point de vue du diagnostic clinique. Il s'agit d'un homme de quarante-deux ans qui souffrait de crises gastriques et de bronchites à crachats sanglants. Comme quelques mois plus tard on vit se développer des tumeurs des ganglions lymphatiques supra-claviculaires, spécialement du côté droit, on diagnostiqua à maintes reprises une pseudo-leucémie ou maladie de Hodgkin. Aux rayons X, on distingua nettement un néoplasme dans la région du médiastin, tumeur qui ne manqua pas de produire dans la suite des attaques d'asthme très gênantes. Un an et demi après l'apparition des tumeurs, le malade fut subitement atteint de troubles de la vision de l'œil droit, accompagnés de fortes douleurs et d'exophtalmie. L'ophtalmoscope dévoila la présence d'une tumeur de la choroïde, et l'œil droit fut énucléé. L'examen microscopique démontra qu'il s'agissait d'un cancer à lobules de structure glandulaire. Dès lors, le diagnos-

tic de pseudoleucémie ou de sarcome du médiastin avec métastase dans les ganglions lymphatiques supraclaviculaires ne pouvait subsister. E. REDSLOB.

3) *Axenfeld* recommande, d'après l'exemple de Schöler, l'iridotomie précornéale au lieu de l'iridectomie optique. La technique est très simple : après la section de la cornée qui doit être périphérique pour éviter l'astigmatisme irrégulier, on provoque un prolapsus de l'iris en pressant sur l'œil avec la pincette à fixation tandis que, en même temps, on comprime avec un stylet le côté périphérique de l'incision. On sectionne alors l'iris avec les ciseaux de Wecker, puis on refoule à l'intérieur les deux angles de l'iris ; la fente de l'incision est d'abord à peine visible, mais elle s'écarte dès que la chambre antérieure est reformée. L'effet optique, que l'on peut dans quelques cas augmenter par l'usage de myotique, est meilleur qu'après l'iridectomie qui est souvent difficile à doser exactement. La seule contre-indication est le ramollissement du corps vitré ou une luxation du cristallin. KRUKENBERG.

MALADIES DE LA RÉTINE, DU NERF OPTIQUE ET DES CENTRES NERVEUX

(AMBLYOPIE ET AMAUROSE, DYSCHROMATOPSIE)

1) **Parisotti.** (O.)— Considérations sur l'amblyopie toxique *(Soc. franç. d'ophtalmologie*, mai 1907).

2) **Chevallier.** — Névrite optique post-rubéolique bilatérale. Atrophie papillaire *(Soc. franç. d'ophtalmologie*, mai 1907).

3) **Sulzer.** — Hémorragie conjonctivale spontanée grave. Diathèse hémorragique héréditaire différente de l'hémophilie *(Soc. franç. d'ophtalmologie*, mai 1907).

4) **Babinski** et **Chaillous** (I). — Résultats thérapeutiques de la ponction lombaire dans les névrites optiques d'origine intra-crânienne *(Soc. franç. d'ophtalmologie*, mai 1907).

5) **Galezowski** (Jean). — Atrophie optique consécutive à une phlegmasie du sac lacrymal *(Soc. d'opht. de Paris*, 9 janvier 1906).

6) **Valude.** — Choriorétinite maculaire double congénitale *(Société d'opht. de Paris*, 6 février 1906).

7) **Stephenson** (Sydney). — Sur une forme d'amblyopie chez les jeunes enfants, d'origine syphilitique (On a form of amblyopia in young children consequent upon inherited syphilis) *(The Ophthalmoscope*, septembre 1906).

8) **Doyne** (R.-W.). — Un cas de rétinite circinée (A case of retinitis circinata) *(The Ophthalmoscope*, juillet 1906).

9) **Porot.** — Cécité occipitale. Hémianopsie hippocampique directe. Ataxie cérébelleuse *(Lyon médical*, 23 décembre 1905).

10) **Gompertz** (Richard). — Note sur un cas de rétinite albuminurique ressemblant à une névrite optique (Note upon a case of albuminuric retinitis simulating optic neuritis) *(The Ophthalmoscope*, juillet 1906).

11) **Vogt.** — L'état actuel de nos connaissances sur l'amblyopie alcoolique et nicotinique (Der gegenwärtige Stand der Lehre von der Alkohol-und Tabakamblyopie) *(Thèse de Giessen*, 1906).

12) **Muller.** — L'amblyopie congénitale (Ueber congenitale Amblyopie) *(Thèse de Halle*, 1906).

13) **Valois.** — Injections intraorbitaires dans un cas d'ophtalmie sympathique *(Le Centre médical*, 1er mai 1907).

1) En 1898, *Parisotti* fait à cette même Société une communication ayant le même titre, il avait en ce moment-là porté son attention sur 200 malades atteints d'amblyopie toxique et avait été frappé par le fait que presque tous ces malades étaient hypermétropes.

Le fait serait aisément expliqué si on pouvait démontrer les relations nerveuses entre l'appareil de l'accommodation et les fibres maculaires du nerf optique, ou la partie centrale de la rétine, relations qui pourraient être neuroniques ou autres. « Ayant fait une longue étude sur des neuro-et psychopathes, je fus frappé de la prédominance de l'hypermétropie chez ces espèces d'infirmes. Il me sembla qu'on pourrait dire que l'hypermétropie est la réfraction des neuropathes et des psychopathes. » L'hypothèse que les personnes atteintes d'amblyopie toxique fussent des neuropathes et des psychopathes et, par le fait même, des hypermétropes était posée. Il n'était dès lors pas étonnant que des poisons, qui atteignent de préférence le système nerveux et qui doivent le frapper d'autant plus facilement que ce système est plus faible, eussent avant tout et même exclusivement une action sur des parties qui doivent être des plus délicates.

Il constatait donc un fait clinique et avançait une hypothèse pour l'expliquer.

Depuis lors il n'a pas manqué de porter son attention sur la réfraction de tous les malades atteints d'amblyopie toxique. La constatation clinique a confirmé ce qu'il avait constaté chez les 200 premiers malades, il n'a trouvé la myopie que comme exception tout à fait rare, toujours d'un faible degré, et ces myopes, qui ont présenté le scotome central par intoxication alcoolique ou tabagique, avaient toujours pris des

quantités énormes de ces poisons, et quelques-uns étaient aussi syphilitiques. Il y avait donc association de causes. Cette exception rare de myopes oblige à penser que l'hypermétropie n'est pas la condition essentielle pour la production du scotome central par empoisonnement, mais qu'elle établit une condition favorable, qu'elle rend plus vulnérables les fibres maculaires du nerf optique ou la portion maculaire de la rétine.

C'est un petit pas en avant dans la constatation clinique. Un pas encore plus considérable est le fait qu'Albert Terson, à pu se convaincre lui aussi de la fréquence de l'hypermétropie chez les personnes, qui se présentent atteintes d'amplyopie toxique.

A-t-on fait un pas en avant aussi dans l'explication du fait? Aucun.

Parisotti tient à dire, que quand il a parlé d'hypermétropie chez ces malades, il n'a fait mention que de l'hypermétropie objectivement constatée, et non de l'hypermétropie seulement apparente, qu'on pourrait diagnostiquer, si on s'en tenait au fait du quelque peu d'amélioration, que ces malades peuvent ressentir du port d'un verre convexe léger.

A-t-on affaire à deux effets de la même cause, qui serait la neuropathie? Est-ce que les hypermétropes, par le fait qu'ils seraient des neuropathes, se laisseraient plus facilement aller à l'abus de l'alcool et du tabac?

On a parlé de la fréquence non de la paralysie, mais de la parésie de l'accommodation chez les diabétiques. Ceux, qui ont affirmé ce fait n'auraient-ils pas par hasard pris pour parésie de l'accommodation une légère hypermétropie, faute d'examen objectif scrupuleux? C'est possible. On aurait là encore une foule de faits à prouver que les personnes, chez lesquelles plus facilement à lieu le scotome central par intoxication, et les diabétiques sont bien du nombre, sont le plus souvent des hypermétropes. L'AUTEUR.

2) *Chevalier* rapporte l'observation d'une fillette qui éprouva, à la suite d'une rougeole, une baisse progressive de l'acuité visuelle. Cinq ans après, la vision n'est plus que de 2/50 et les deux pupilles sont blanches. Il croit à l'auto-intoxication. L. GRANDCLÉMENT.

3) *Sulzer* rapporte l'histoire d'une malade de soixante ans qui eut à plusieurs reprises des hémorragies sous-conjonctivales abondantes. Elle avait eu antérieurement des hémorragies sous-cutanées fréquentes. La mère et la sœur de la malade sont mortes après avoir eu pendant plusieurs années des hémorragies abondantes de toutes les muqueuses. L'auteur croit à une diathèse hémorragique héréditaire différente de l'hémophilie. L. GRANDCLÉMENT.

4) *Babinski* et *Chaillous* rapportent les observations de huit malades atteints de névrites optiques d'origine intra-crânienne, chez lesquels ils ont pratiqué la ponction lombaire. Dans un cas, la névrite optique était consécutive à un traumatisme crânien. Cinq autres observations se rapportent à des méningites, dont une seule avait eu la syphilis pour cause. Chez deux malades dont l'acuité visuelle était fort réduite, la ponction lombaire fut immédiatement suivie d'une diminution très marquée des troubles visuels. Quant à l'œdème des papilles, il diminue ou disparaît dans les jours qui suivent l'évacuation du liquide céphalo-rachidien. Chez un enfant atteint d'hydrocéphalie, il fut pratiqué quatre ponctions lombaires; chez un adulte, atteint de lésion cérébrale, il en fut pratiqué sept ou huit. Dans ces deux cas, l'état des papilles resta stationnaire. La ponction lombaire doit donc être considérée comme une méthode de traitement curatif des névrites optiques quand elles ne sont pas consécutives à une tumeur intra-crânienne. Dans ce dernier cas, la ponction lombaire ne peut être que palliative. L'évacuation du liquide céphalo-rachidien devra être pratiquée avec prudence, surtout quand les symptômes de compression seront très marqués.

Aubineau rapporte deux cas dans lesquels on a pratiqué la crâniectomie avec une amélioration sensible.

Dor (L.) rapporte le cas d'une fillette de quatorze ans chez laquelle un double œdème papillaire fut guéri par une seule ponction lombaire. Mais dans de nombreux autres cas la ponction lombaire fut insuffisante et on fut obligé de faire la crâniectomie qui fut beaucoup plus efficace.

Axenfeld croit la ponction lombaire dangereuse dans le

cas de tumeur et conseille de s'en abstenir lorsqu'on est en droit de supposer un néoplasme.

Terson (A) rapporte un cas de mort après ponction lombaire dans un cas de tumeur cérébrale.

Dupuy-Dutemps : tous les cas ne sont pas semblables ; dans les méningites il faut faire la décompression par ponction lombaire, mais dans les tumeurs cérébrales, où il s'agit d'une compression permanente, il faut une décompression permanente que peut seule donner la crâniectomie. L. GRANDCLÉMENT.

5) *Galezowski* rapporte l'observation d'une femme de trente-six ans qui, à la suite d'accidents inflammatoires au niveau principalement du sac lacrymal droit et qui s'étendirent aux paupières droites et un peu aux paupières gauches, eut un phlegmon de l'orbite et consécutivement une atrophie optique à droite. Galezowski pense qu'il s'est agi d'une dacryocystite. L'atrophie optique serait elle-même consécutive à une névrite infectieuse. PÉCHIN.

6) *Valude* a observé chez un homme de trente-cinq ans une chorio-rétinite maculaire qui a débuté vers l'âge de seize ans pour progresser jusqu'à trente ans. La lésion apparaît sous l'aspect d'une tache arrondie grisâtre, à bord effacés, avec amas pigmentaires irréguliers dont certains rappellent la rétinite pigmentaire. Scotome absolu. Pas d'héméralopie, ni de dyschromatopsie. Cette affection se rapproche par certains points de la rétinite pigmentaire, si elle s'en éloigne par d'autres. PÉCHIN.

7) *Stephenson*, en rapportant six cas d'amblyopie observés chez des jeunes enfants, âgés de deux mois à deux ans et demi, insiste sur le rôle de la syphilis héréditaire, dans la production de ces amblyopies, et de leur amélioration, voire même de leur guérison par le traitement spécifique. Les amblyopies des jeunes enfants sont généralement causées par des troubles soit du côté du cerveau, soit des autres parties du système nerveux. Stephenson démontre que la syphilis joue un rôle important dans la production de ces amblyopies. Chez les six petits malades soignés par lui, l'auteur a constaté toujours du

trouble du vitré surtout dans sa partie antérieure; dans certains cas de la choroïdite, de la rétinite, une fois, une papille décolorée, blanc-grisâtre. Lorsqu'on observe chez un petit enfant une hyalite ou du trouble du vitré, on doit penser à la syphilis héréditaire. J. MAWAS.

8) *Doyne* a observé, chez un homme âgé de soixante ans, une rétinite circinée. Début par un trouble léger de la vue, brusquement survenu, et suivi quatre jours après par un abaissement considérable de la vision. A ce moment, l'examen ophtalmoscopique permet de constater des hémorragies dans la région maculaire gauche. V = 1/10. L'œil droit est normal. Pas de maladie des organes. Deux mois après, en septembre 1904, on constate que les hémorragies augmentent, quelques-unes présentent des signes de dégénérescence. En avril 1905, la macula est œdématiée, avec quelques petites nouvelles hémorragies, deux petits points. Deux mois après, rétinite circinée typique, qui commence à disparaître au mois de juillet et qui disparaît, en laissant seulement quelques placards blancs, en janvier 1906. La vision centrale est complètement abolie. Doyne, pense, avec Gunn et d'autres auteurs, que la rétinite circinée n'est pas directement causée par des hémorragies, mais bien par des modifications profondes, survenues à la suite de ces hémorragies, dans les membranes internes du globe. J. MAWAS.

9) *Porot* rapporte l'observation d'un malade avec vérification anatomique et chez lequel on put étudier :

1° Une cécité en rapport avec un double ramollissement occipital; 2° Une hémianosmie directe par destruction de l'hippocampe; 3° Un état ataxique en rapport avec des ramollissements symétriques du cervelet.

Ce malade avait présenté une hémianopsie nasale gauche suivie de cécité et accompagnée de plusieurs ictus. Il entre à l'hôpital un an après le début de tous ces accidents en présentant le facies d'un pseudo-bulbaire. Il a de la dysenterie et une ataxie considérable pour tous les membres. Les pupilles sont dilatées, à peu près égales, et réagissant faiblement à la lumière. V = q.

L'autopsie montre un foyer de ramollissement sur chaque lobe occipital et des ramollissements symétriques de la face supérieure du cervelet.

Cette observation extrêmement intéressante s'ajoute aux cas publiés par Bouveret, Chauffard, Violet. Comme dans la majorité des cas, la cécité s'est faite en deux temps. Les pièces anatomiques dont la description est maintenant faite montrent que le malade a dû réaliser sa cécité par une hémianopsie sous-corticale d'abord et une corticale ensuite.

L'hémianosmie siégeant du même côté que la lésion hyppo campique vient à l'appui de l'opinion de Collet qui soutint, au Congrès de Laryngologie en 1898, le rapport direct de lésion à symptôme pour l'olfaction.

Quant à la coexistence des ramollissements cérébraux avec les ramollissements occipitaux, le fait est aisé à expliquer si l'on se souvient du voisinage d'émergence au niveau du tronc basilaire des artères cérébelleuses supérieures et cérébrales postérieures. MOREAU.

10) *Gompertz* a observé, chez une fille âgée de neuf ans, albuminurique, un œdème des deux papilles qui, à un moment donné et sous l'influence du traitement général, s'améliora pour réapparaître d'ailleurs peu de temps après.

J. MAWAS.

13) Il s'agit d'un enfant avec traumatisme de l'œil gauche, (coup de couteau). Onze jours après, énucléation, mais iritis séreuse à droite. Injection profonde dans l'orbite de II gouttes de cyanure de mercure à 1/100. Deux jours plus tard, deuxième injection, trente heures plus tard VI gouttes. Guérison.

H. DOR.

MALADIES DU CRISTALLIN ET DU CORPS VITRÉ.

1) **Vogt.** — La dislocation spontanée de la lentille, affection héréditaire (Dislocatio lentis spontanea als erbliche Krankheit) *(Zeitschr. f. Augenh.*, XIV, p. 153).

2) **Guérin.** — Contribution à l'étude des hémorragies intra-oculaires expulsives survenant après l'opération de la cataracte) *(Thèse de Bordeaux*, 1906-07).

1) Grâce à un arbre généalogique très complet et des recherches personnelles de la famille, *Vogt* a pu établir que depuis un siècle à peu près, de nombreux membres d'une famille étaient atteints de luxation de la lentille. Cette luxation était spontanée, nullement congénitale mais se produisait entre la vingtième et la soixante-cinquième année. Les descendants mâles étaient plus fréquemment atteints de cette affection que les descendants féminins. De plus, on n'a observé aucun cas d'hérédité propagée par des descendants féminins. Le pronostic n'était pas mauvais, des affections glaucomateuses ne se produisaient pas dans la suite. E. REDSLOB.

2) Dans son excellente thèse, *Guérin* reprend l'étude des hémorragies expulsives après la cataracte. C'est l'observation d'un nouveau cas d'hémorragie foudroyante observée dans le service de Lagrange.

Après avoir, dans un historique très documenté, rapporté les travaux relatifs aux hémorragies, l'auteur rapporte cinquante-six observations, dont un certain nombre inédites ou personnelles, entre autres deux dues au professeur Truc, et une due à Cabannes.

Dans le chapitre de l'anatomie pathologique, il rapporte tous les examens histologiques d'yeux énucléés à la suite d'hémorragies. Il y ajoute un examen complet et très consciencieux de l'œil énucléé par Lagrange. Malgré tout, comme ses devanciers, il n'a pu trouver dans les veines choroïdiennes des lésions des parois vasculaires qui pourraient à elles seules, expliquer la pathogénie de l'hémorragie. Il n'a pu constater que des dilatations variqueuses énormes des veines choroïdiennes, les autres vaisseaux étant normaux à tous égards. Mais, il a remarqué que c'était presque toujours dans le cas où la pression artérielle était très augmentée, sans que pour cela le tonus oculaire fût au-dessus de la normale, que se produisaient les hémorragies. L'augmentation de la pression sanguine existant surtout chez les artério-scléreux, on devra se méfier et être très prudent chez ces derniers et n'opérer la cataracte qu'après un traitement approprié prolongé.

Ainsi donc, le manque d'équilibre dans l'œil, joint à l'augmentation de la pression sanguine, à la stase veineuse

se produisant dans l'œil à la suite d'efforts involontaires du malade, peut-être à des lésions dégénératives ou athéromateuses des vaisseaux de l'œil, non décelables au microscope, seraient la cause de l'hémorragie intra-oculaire expulsive. Dans le cas d'hémorragie expulsive vraie, c'est-à-dire survenant rapidement après l'opération, s'accompagnant d'issue totale du vitré et des membranes entraînant fatalement la perte de la vision, hémorragie qu'il ne faut pas confondre avec les hémorragies tardives, souvent rétiniennes et non choroïdiennes, et n'entraînant pas toujours la perte de la vision, le meilleur traitement sera l'énucléation pratiquée d'emblée ou peu de temps après l'accident. Elle donne une guérison rapide, sans douleurs et un bien meilleur résultat au point de vue de la prothèse, qu'un petit moignon atrophié et douloureux.

H. TRUC.

MALADIES DE LA RÉFRACTION, DE L'ACCOMMODATION ET DES MUSCLES DE L'ŒIL

1) **Bettremieux**. — Quelques points du traitement du strabisme *(Soc. franç. d'ophtalm.*, mai 1907).

2) **Polack**. — A propos du décentrage des verres correcteurs. Présentation d'une lunette à double décentrage *(Soc. franç. d'ophtalm.*, mai 1907).

3) **Rouvillois**. — Paralysie du moteur oculaire externe, symptomatique d'une fracture du rocher, consécutive à un traumatisme du crâne *(Recueil d'ophtalmologie*, juillet 1906, p. 404-11).

4) **Ibershoff** (A.-E.). — Anomalies de la vision (Optical defects of the normal eye) *(Cleveland med. and surg. Reporter*, octobre 1906).

5) **Eaton** (F.-B.). — Troubles d'accommodation d'origine hystérique (Subnormal accommodation as a manifestation of hysteria.) *(California State Journ. of med.*, octobre 1906).

1) *Bettremieux* conseille d'opérer tous les enfants chez lesquels le traitement médical n'a pas donné de résultat au bout de six mois ou un an. Il intervient sur l'œil fixant.

L. GRANDCLÉMENT.

2) On peut arriver à un bon centrage des verres correcteurs ou à leur décentrage par l'examen de la vision binoculaire.

Les instruments nécessaires sont le diploscope de Rémy et la lunette d'essai à décentrage horizontal et vertical présentée par *Polack*. Muni de cette lunette dans laquelle on a

placés les verres correcteurs le malade se met en observation devant le diploscope. S'il accuse une vision binoculaire correcte et stable, c'est que les verres sont bien centrés; on n'a qu'à lire sur la monture et à noter l'écartement de leurs centres. Si au contraire la vision binoculaire se montre imparfaite on cherche à la rectifier par des déplacements méthodiques des verres; on note ensuite l'écartement qui donne le meilleur résultat.

On obtient ainsi un centrage rationnel des verres lorsque les muscles moteurs de l'œil sont en parfait équilibre et un décentrage lorsque cet équilibre est troublé. Il va sans dire que le décentrage ne peut corriger complètement que des troubles légers, l'effet prismatique des verres étant relativement faible.

Cette méthode essentiellement subjective appliquée au centrage et décentrage des verres de lunettes peut s'employer seule ou combinée avec les méthodes mathématiques connues, dont elles servira à vérifier et à perfectionner les résultats rapides mais seulement approximatifs. H. DOR.

3) *Rouvillois* publie l'observation d'un malade qui après un traumatisme crânien très violent, présente une paralysie du nerf moteur oculaire externe gauche. En dehors d'une céphalée intense, aucun autre symptôme inquiétant au point de vue général. L'œil est dans un très fort strabisme interne. L'acuité visuelle est normale, de même pour le champ visuel. Pas de lésion superficielle ou profonde des membranes oculaires.

Quelle est la cause de cette paralysie? Panas a étudié, autrefois, la paralysie du nerf moteur oculaire externe, consécutive à la fracture du rocher. Il est donc important pour le médecin et surtout pour le médecin-légiste de savoir qu'une fracture du rocher peut se révéler seulement par la paralysie dont il a été question, sans aucun autre symptôme local ou général. H. PERETZ.

MALADIES DU GLOBE DE L'ŒIL
(BLESSURES, CORPS ÉTRANGERS, PARASITES)

1) **Antonelli** (A.). — Indications de thérapie conservatrice ou d'interventions radicales, dans les traumatismes graves de l'œil (*Soc. franç. d'ophtalm.*, mai 1907).

2) **Rohmer**. — Grippe et accidents du travail (*Soc. franç. d'ophtalm.*, mai 1907).

3) **Dufour**. — Les hypertonies passagères (*Soc. franç. d'ophtalm.*, mai 1907).

4) **De Mets**. — Pronostic des affections profondes de l'œil (*Soc. franç. d'ophtalm.*, mai 1907).

1) *Antonelli*. La traumatologie oculaire, en ce qui concerne les accidents graves du globe, ne peut bénéficier autant que la traumatologie générale, des séduisants principes de chirurgie conservatrice. Cela, jusqu'au jour où la découverte de l'étiologie et de la pathogénèse de l'ophtalmie sympathique nous permettra de la prévenir ou de la guérir autrement que par la démolition de l'organe capable de la provoquer. En attendant, l'énucléation s'impose : pour toute présence de corps étranger, surtout métallique et oxydable, que l'on ne parvient pas à extraire de l'intérieur du globe ; pour toute plaie lacéro-contuse plus ou moins vaste de la coque oculaire, avec issue de vitré, etc. ; pour toute brûlure vaste et profonde, ayant détruit une large surface de l'enveloppe externe ou fibreuse ; pour tout accident grave d'armes à feu ; pour toute plaie proprement dite, laissant une longue cicatrice plus ou moins enfoncée, déformée, avec liseré uvéen à fleur de conjonctive. Nous sommes, par contre, autorisés à la thérapie conservatrice, ou tout au moins temporisatrice : dans les déchirure simples de la cornée ou de la sclérotique ; dans les brûlures limitées, et surtout peu profondes de ces membranes ; dans les accidents de chasse, sous certaines réserves ; et dans les plaies, même vastes et compliquées de la cornée, à condition qu'elles n'atteignent pas, ou à peine, le limbe, et que leur cicatrice soit linéaire, régulière, sans enclavement apparent de l'iris.

L'AUTEUR.

2) *Rohmer* rapporte l'histoire d'une malade qui ressentit brusquement une vive douleur oculaire pendant le travail. On

dut faire quatre jours après l'énucléation pour un phlegmon de l'œil et la malade mourut le lendemain de l'intervention. A l'autopsie on trouva une méningite suppurée généralisée avec thrombose des sinus — rien dans l'orbite — pas de corps étranger dans l'œil énucléé. L'auteur pense à une infection grippale et élimine l'accident du travail. L. GRANDCLÉMENT.

3) *Dufour* insiste sur l'influence néfaste de l'obscurité sur les phénomènes prodromiques du glaucome — après avoir rapporté plusieurs exemples, il conseille de faire dormir les malades dans une chambre éclairée après instillation de pilocarpine, le soir — il croit que les accès de glaucome, que l'on voit éclater sur un œil quelques heures après une intervention antiglaucomateuse sur l'autre, est due au pansement binoculaire. L. GRANDCLÉMENT.

4) *De Mets.* — Dans beaucoup de circonstances, le diagnostic des affections profondes de l'œil demeure incertain, le rôle du médecin est alors assez aisé dans le pronostic qu'il doit émettre ; lorsque, au contraire, le diagnostic est clair, que le pronostic s'annonce comme « fatal » et dépasse les ressources de la thérapeutique, le rôle du médecin devient assez délicat, et l'on sait si nous avons le droit de porter condamnation de celui qui se confie à notre loyauté.

Il faut, dans tous les cas, de la circonspection, d'autant plus que l'on peut se tromper et que l'on se trompe souvent.

Trois cas, choisis au hasard, nous en sont une preuve :

1° Jeune fille chloro-anémique depuis des mois, frappée d'accidents de méningisme avec céphalalgie et subitement cécité absolue. Diagnostic porté par plusieurs confrères : méningite sur chaque nerf optique : « terminaison fatale ».

Je confirme le diagnostic : constate une constipation opiniâtre depuis deux ans — une médication purgative énergique pendant dix jours fait cesser tous les symptômes ; perception lumineuse revient, gagne rapidement, au bout de deux mois. V = 1. Symptômes « objectifs » de l'atrophie du nerf optique mettant des mois à disparaître.

2° Homme de trente-trois ans — spécificité douteuse ; frappé

de cécité subite avec troubles cérébraux encéphalo-méningite avec œdèmes pupillaires, des injections mercurielles le ramènent au bout de trois mois, l'état cérébral redevient normal et la vision reconstituée — au bout de six mois, guérison rétablie.

3° Dame de soixante-neuf ans — Embolie de l'artère centrale de la rétine — avec cécité absolue consécutive. Un an et demi plus tard, même accident à l'œil gauche — des injections de cyanure de mercure font remonter la cécité visuelle à l'œil droit à 4/10, à gauche à 1/4. — Ce résultat se maintient depuis un an. Champ visuel rétréci. L'AUTEUR.

MALADIES DES PAUPIÈRES, DE L'APPAREIL LACRYMAL ET DE L'ORBITE

1) **Teillais**. — Phlegmon de l'orbite avec atrophie optique consécutive à une sinusite maxillaire et provoquant une ophtalmie sympathique (*Soc. franç. d'ophtalm.*, mai 1907).

2) **Lagrange**. — Tumeur mélanique de l'orbite. Opération de Krönlein (*Soc. de méd. et de chirurg. de Bordeaux*, 1er mars 1907).

3) **Casali** (A.). — Deux cas de dacryoadénite aigüe (Due casi di dacrioadenite acuta) (*Annali di Ottalmologia*, vol. XXXV, 1906, fasc. 3-4, p. 181 à 206).

4) **Bourgeois**. — Ankyloblépharon membraneux de l'angle externe de l'œil (*Union médic. et scientif. du Nord-Est*, 15 février 1906).

5) **Van Lint**. — De l'extirpation du sac lacrymal dans les dacryocystites chroniques (*Soc. méd. chirurg. de Brabant*, 29 mai 1906).

6) **Cabannes**. — Dacryocystite et sinusite maxillaire à gonocoques chez un nouveau-né (*Soc. de méd. et de chir. de Bordeaux*, 16 février 1906).

7) **Nuel** (J.-P.). — Du traitement chirurgical de l'ectropion cicatriciel de la paupière inférieure (*Soc. Belge d'ophtalmologie*, 26 novembre 1906).

8) **Jocqs**. — Quelques mots sur l'extirpation du sac lacrymal (*Soc. d'opht. de Paris*, 9 janvier 1906).

1) Si, aux nombreux travaux qui ont été publiés depuis ces dernières années sur les complications oculaires provenant des sinusites, *Teillais* ajoute une nouvelle observation, c'est qu'elle lui a paru réunir, à elle seule, quelques-unes des manifestations les plus rares aussi bien que les plus graves, puisqu'elles ont abouti à la cécité d'un œil et compromis la vision de l'autre, dans un très court espace de temps.

Leur développement, qui s'est effectué en moins de trois mois, a parcouru les étapes suivantes chez une jeune fille

robuste âgée de vingt-cinq ans. A gauche, sinusite maxillaire aiguë consécutive à l'avulsion de la deuxième molaire supérieure, se transformant en polysinusite, le sinus frontal excepté, phlegmon de l'orbite, destruction presque totale du plancher de l'orbite, cécité soudaine. — Atrophie papillaire.

A droite, malgré l'intégrité absolue des cavités sinusiennes, troubles oculaires éclatant d'une façon inattendue et se traduisant par une diminution graduelle de l'acuité visuelle descendant à 1/10. — Neuro-rétinite.

C'est trois semaines après l'apparition du phlegmon de l'orbite que l'œil gauche perdit la vision, et c'est un mois plus tard que les accidents oculaires se montrèrent dans l'œil droit.

On ne peut pas invoquer ici d'infection locale, les cavités droites étant intactes, ni d'infection générale. La transmission de la maladie du premier œil atteint à son congénère n'est pas niable et, bien qu'on ne puisse se réclamer ni du plus léger traumatisme ni de l'inflammation du tractus uvéal, il semble bien que nous ayons affaire à l'ophtalmie sympathique.

Un critérium : l'énucléation pratiquée avant toute intervention sur la face, à gauche, met fin à tous les troubles oculaires du côté droit.

Quant à la neuro-rétinite, elle n'est autre qu'un de ces exemples rares d'une manifestation sympathique, puisqu'on n'en connaît que douze observations, qui n'est jamais précédée, accompagnée ou réunie d'aucune inflammation du tractus uvéal. Dans le cas présent, les altérations osseuses doivent être attribuées à l'ostéo-myélite aiguë. La malade qui a subi, quinze jours après, l'énucléation, est aujourd'hui guérie.

L'AUTEUR.

2) *Lagrange* présente un malade de cinquante-quatre ans qui, l'an dernier, à la suite de douleurs vagues dans l'orbite, vit, quelques mois après, se produire une exophtalmie assez accusée. A l'examen, champ visuel normal, un peu de stase papillaire, légère difficulté d'incursion de l'œil du côté droit. Après éclairage négatif des sinus, on pensa qu'il s'agissait d'une tumeur orbitaire, kyste hydatique ou tumeur maligne siégeant entre le nerf optique et le muscle droit externe. Le

malade ayant réclamé la conservation de son œil, Lagrange a pratiqué l'opération de Krönlein, qui a permis d'extraire une petite tumeur molle, enkystée, qui était un sarcome mélanique.

Lagrange insiste sur la bénignité des tumeurs mélaniques primitives de l'orbite. Il est possible que les malignes soient celles dont le pigment provient du pigment cutané ou uvéal; les bénignes contiendraient du pigment hématique.

G. D.

3) Des deux cas décrits par *Casali*, le premier représente une dacryoadénite gonococcique métastatique (blennorragie urétrale chronique redevenue aiguë; pas d'affection conjonctivale, pas de gonoccoques dans les culs de sac) tandis que le second est analogue à l'observation de Lagrange semblant prouver, comme elle, une dacryoadénite liée à l'aménorrhée (femme de vingt-trois ans, aucun antécédent, aucune affection caractérisée, mais débilité générale et suppression des règles depuis trois mois). A. ANTONELLI.

4) *Bourgeois* présente le cas d'un jeune homme qui présentait à l'angle externe une membrane cicatricielle consécutive à un impetigo et qui avait l'apparence de la clignotante des oiseaux (qui est située à l'angle interne). L'excision en a été très simple. MOREAU.

5) Voici, d'après *Van Lint*, la meilleure façon d'agir en présence d'une dacryocystite chronique:

Quand l'injection dans les voies lacrymales passe par le canal nasal, on obtient la guérison de la suppuration par des injections antiseptiques, si toutefois le sac n'est pas dilaté. Dans ce cas il est nécessaire de recourir à l'extirpation, le sac ne reprenant plus son volume primitif et ne pouvant plus ramener le cours normal des larmes.

Quand l'injection ne passe pas, deux cas peuvent se présenter : ou bien la sonde passe ou elle ne passe pas. Dans le premier cas il faut qu'après deux ou trois sondages les voies soient libres pour permettre aux liquides antiseptiques de les tra-

verser et amener ainsi la guérison; si, après ces quelques sondages, le canal nasal reste encore imperméable aux injections, on pratique l'extirpation. Dans le second cas on fait d'emblée l'extirpation. L'auteur présente un malade à qui il a extirpé le sac; avant il a été traité à Rouen par les sondages et des injections antiseptiques pendant près de quatre ans; il est radicalement guéri en deux jours, à la suite de l'opération.

E. R.

6) *Cabannes* cite le cas d'un enfant chez lequel, malgré des instillations de nitrate d'argent au moment de la naissance, il se produit vers le neuvième jour une stomatite purulente avec rougeur de la langue, puis une rhinite purulente, un gonflement de la joue gauche terminé par un abcès qui s'ouvre dans le repli gingivo-labial. De plus, du côté de l'œil gauche, œdème des paupières avec chémosis. En ce dernier point, pas de pus, mais il y avait une dacryocystite consécutive à une sinusite maxillaire gonococcique. L'enfant est mort à dix-sept jours. L'autopsie permet de voir que le sinus tout petit était rempli de pus. R.

7) *Nuel* recommande comme procédé de choix la transplantation d'un grand lambeau de peau non pédiculé qui doit être débarrassé le plus possible de tout tissu graisseux jouant le rôle de corps étranger — et ne pas non plus reposer sur de la graisse. Il ne fait pas la blépharorraphie.

L. GRANDCLÉMENT.

8) *Jocqs* fait l'extirpation du sac lorsque ce dernier est régulièrement dilaté, renferme du pus ou de la sérosité. Il assimile cette tumeur lacrymale à un kyste et l'enlève.

Pour faciliter l'opération Jocqs ouvre le sac verticalement, le vide, l'aseptise puis le bourre avec une boulette de coton hydrophile mouillé et exprimé. Cathétérisme et surtout pas de curetage. Pansement compressif afin de combler la cavité. Et s'il se produit un larmoiement gênant on fera quelques jours après l'ablation de la glande lacrymale. PÉCHIN.

Le Gérant : P. MASSON.

Lyon. — Imp. A. REY et Cie, 4, rue Gentil. — 46030

MÉMOIRES ORIGINAUX

Le drainage au crin de la chambre antérieure contre l'hypertonie et la douleur.

Par le Professeur ROLLET

Mon but n'est plus d'insister sur le drainage capillaire de la chambre antérieure dans l'hypopyon, méthode appliquée à l'ouverture d'un empyème ; c'est ainsi que dans l'ulcère, avec hypopyon jugé justiciable d'évacuation, la collection purulente, non seulement est ponctionnée, mais encore contre-ponctionnée et drainée au crin. Il existe d'autres cas où il y a lieu de dériver au dehors l'humeur aqueuse chargée de produits infectieux comme dans certaines iritis séro-plastiques.

C'est dans un tout autre ordre d'idées, contre l'hypertonie et la douleur, que j'ai tenté de diriger cette même opération et, à ce sujet, il me paraît intéressant d'indiquer les résultats que j'ai obtenus récemment chez deux de mes malades.

Voici une observation des plus encourageantes :

Obs. I. — Antoinette V.... vingt ans, entre à la clinique de M. le professeur Rollet, le 20 juin 1907.

Il y a quinze jours, en coupant du bois, la malade en reçut un fragment dans l'œil droit. Peu de douleurs au début, pas d'écoulement sanguin, larmoiement consécutif. Douze jours après l'accident, la malade commença à souffrir, violemment, de la tête d'abord, puis de l'œil. Perte de la vision aussitôt après l'accident.

A son entrée, injection conjonctivale intense, cercle périkératique très net. Mouvements du globe bien conservés; œil dur, T = + 2 ; vives douleurs à la pression. A la cornée, petite plaie paracentrale et centrale. Chambre antérieure considérablement diminuée et en partie remplie par des masses cristalliniennes.

Iris dilaté, ne réagissant pas. Cataracte traumatique et masses tombant dans la chambre antérieure, V = 0. On ordonne des myotiques. 21 juin : toujours très vives douleurs. Après anesthésie locale à la cocaïne, M. Rollet ponctionne et contreponctionne au limbe de la cornée ; on met un crin à demeure à la partie déclive de la chambre antérieure. 22 juin: la malade dit ne plus ressentir de douleurs. 25 juin : ablation du crin, hypotension très manifeste comme la veille. 26 juin : la malade ne souffre plus, la chambre antérieure est reformée. 28 juin : T = — 2, plus de douleurs, jamais aucun signe d'iridocyclite. 1er juillet : tension normale. Belle chambre antérieure. Aucune douleur. Cataracte traumatique simple. 6 juillet: même état. Exeat.

Il s'agissait donc d'une jeune femme qui, vingt jours auparavant, a eu une cataracte traumatique à la suite d'une plaie perforante de la cornée, par éclat de bois. Elle se présente avec tous les signes d'un glaucome symptomatique : V = 0, T = + 2, chambre antérieure diminuée, masses cristalliniennes intumescentes ..... Les vives souffrances ont résisté aux myotiques et commandent une intervention urgente. Je pratique une ponction et une contreponction de la chambre antérieure, puis crin à demeure. Le lendemain les douleurs sont tout à fait calmées. Le drainage est effectué pendant quatre jours et l'on constate T = — 2. Dix jours après, la tension est normale, la chambre antérieure est reformée, les masses ont disparu. Dorénavant, on est en présence d'une cataracte traumatique simple sans aucun phénomène irritatif.

La deuxième observation a trait à un glaucome subaigu primitif :

Obs. II. — Césarine B..., cinquante-six ans, entre à la clinique de M. le professeur Rollet, le 10 juin 1907.

Prodromes de glaucome en avril dernier par mouches volantes, cercles colorés autour des lumières, douleur de l'œil gauche. Pendant vingt jours la malade voit trouble, puis perte de la vision. Les douleurs continuant, la vision ne revenant pas, la malade vient consulter.

A son entrée, injection conjonctivale assez intense, cercle périkératique. Œil dur, T = + 1. Mouvements conservés, pas de douleur à la pression. Cornée anesthésiée. Chambre antérieure dimi-

nuée de profondeur, iris ne réagissant pas, iris flou, légère mydriase, V = o fond d'œil inéclairable. 15 juin : M. Rollet ponctionne et contreponctionne la cornée, crin à demeure. 17 juin : œil encore dur. Petit exsudat à cheval sur le crin, contre la face postérieure de la cornée, on enlève le crin. 18 juin : œil devenu mou et un peu douloureux à la pression. 21 juin : l'exsudat a totalement disparu. La chambre antérieure se reforme, T = — 2. œil toujours mou, pas de douleurs, ni spontanées ni provoquées. 1er juillet : tension normale.

Ainsi il s'agit d'une femme de cinquante-six ans, V = o, T = + 1, fond d'œil inéclairable, douleurs. Drainage de la chambre antérieure pendant quarante-huit heures. Petit exsudat sur le crin. Deux jours après, la tension est de — 2, pour redevenir normale. Trois semaines après, tonus encore normal, chambre antérieure reformée, aucune douleur ni spontanée, ni provoquée.

Quelles conclusions tirer de ces deux faits qui ont, me semble-t-il, la valeur d'une expérience?

Tout d'abord, la technique opératoire est très simple. Après antisepsie soigneuse des culs-de-sac et anesthésie locale, faire une ponction de la cornée au niveau du limbe sclérocornéen, au couteau de de Graefe, sans achever la taille du lambeau cornéen ; le crin passe assez facilement sans être gêné par l'iris malgré l'effacement de la chambre antérieure. Ses deux extrémités sont fixées sur la joue avec du collodion. L'opération n'est pas douloureuse. Le drainage, comme pour l'hypopyon, peut être continué pendant plusieurs jours, mais pour l'œil non infecté, et seulement dur et douloureux, on doit surveiller dès la vingt-quatrième heure et généralement l'enlever à la quarante-huitième.

Comme conséquence de sa mise en place, nous notons chez nos deux malades la suppression des douleurs, la transformation rapide de l'hypertension en hypotension avec retour ultérieur au tonus normal.

Quelles sont maintenant les indications de ce drainage capillaire de la chambre antérieure? Ce drainage me paraît devoir remplacer dans la plupart des cas la simple paracentèse. Il sera indiqué principalement dans l'état présenté par

notre première malade. Il y a alors intérêt pour le sujet à attendre que, peu à peu, la cataracte se résorbe ou puisse être opérée à froid, mais toutefois, comme il y a des phénomènes douloureux glaucomateux intenses qui ont résisté aux myotiques, il faut opérer. Intervenir à chaud sur l'iris ou sur les masses intumescentes cristalliniennes peut présenter de graves inconvénients, ce sont des hémorragies, une issue de vitré... La paracentèse ne donnera qu'un calme passager et le drainage peut amener la cessation durable des souffrances.

Un drainage capillaire dans le glaucome inflammatoire trouvera ses indications, par exemple comme méthode préparatoire à l'iridectomie; ailleurs, il remplacera, parfois, cette dernière opération; ailleurs encore, il la complètera et plus ou moins tardivement.

Quand on aura à redouter des hémorragies profuses, l'expulsion du cristallin ou, lors d'un nouvel état glaucomateux après iridectomie, l'établissement temporaire d'un crin dans la chambre antérieure pourra rendre des services.

En tout cas, ce drainage peut faire cesser toute douleur. Il permet l'évacuation et la résorption des produits de la chambre antérieure pendant plusieurs jours. La mise en place d'un crin, lors d'hypertension, peut être suivie d'hypotension, avec retour progressif au tonus normal.

REVUE GÉNÉRALE[1]

ANATOMIE ET EMBRYOLOGIE

1) **Matys** (V.). — Le développement des voies lacrymales déférentes (die Entwickelung der Traenenableitungswege) *(Zeitschr. f. Augenheilk.*, XIV, p. 226).

2) **Harman** (N.-Bishop). — Sur une pigmentation anormale et congénitale d'un œil (Abnormal congenital pigmentation of the eye) *(Trans. ophth. Society*, vol. XXV, p. 319, 1905).

3) **Strickler** (D.-A.). — La pupille (the Pupil) *(Homeo. Eye, Ear and Throat journ.*, mai 1906).

[1] Les articles dont nous indiquons seulement les titres, sans analyse, ne contiennent rien de nouveau.

1) *Matys* a étudié la question chez le *Spermophilus citilus* (Ziesel). Le résumé de son travail, qu'accompagnent des dessins nombreux et instructifs, est le suivant. Chez l'animal en question on retrouve la première ébauche des voies lacrymales à l'époque où la vésicule cristallinienne se sépare de l'épiblaste superficiel. La gouttière lacrymale est alors presque comblée dans sa partie antérieure et uniquement esquissée dans sa partie oculaire. Cette disposition en forme de prolifération épithéliale se trouve sur l'épiblaste du bord supéro-interne du bourgeon maxillaire supérieur. Cette prolifération se propage jusqu'à la base de la partie oculaire de la gouttière lacrymale et forme une crête assez importante, qui peu à peu, se détache de l'épithélium superficiel et s'avance en forme de cordon vers le nez. Cette crête reste pendant longtemps encore en communication avec le bourgeon maxillaire supérieur. A cette place un cordon d'épithélium commence à pousser vers la paupière inférieure (canalicule inférieur). Un autre cordon sort un peu plus tard de la prolifération dirigée vers le nez et se propage vers la paupière supérieure (canalicule supérieur). L'épithélium proliférant forme à l'intersection des deux cordons le sac lacrymal. Le cordon dirigé vers le nez sera plus tard le conduit naso-lacrymal. Après la formation des différentes parties des voies déférentes, toute communication avec l'épiblaste superficiel est interrompue. Par la croissance du bourgeon maxillaire, tout cet appareil est repoussé en dedans et en haut jusqu'à ce qu'il ait trouvé son emplacement définitif dans l'angle interne de l'œil. E. REDSLOB.

PHYSIOLOGIE

1) **Hertel.** — Contribution expérimentale à l'étude de la contraction pupillaire par l'excitation lumineuse (Experimenteller Beitrag zur Kenntniss der Pupillenverengerung auf Lichtreize) (*Arch. f. Ophth.*, LXV, p. 106-136).

2) **Weinhold.** — Théorie de la rotation de l'image skiascopique dans l'astigmatisme (Zur Theorie der skiaskopischen Schattendrehung bei Astigmatismus) (*Arch. f. Ophth.*, LXV, p. 150-155).

3) **Leber.** — Nutrition du cristallin (Zum Stoffwechsel der Kristallinse) (*Thèse de Heidelberg*, 1906).

4) **Schäfer.** — Physiologie des mouvements de l'iris (Zur Physiologie der Irisbewegung) (*Thèse de Marburg*, 1906).

5) **Mappes.** — Physiologie des mouvements de l'iris (Zur Physiologie der Irisbewegung) *(Thèse de Marburg*, 1906).

1) *Hertel*, conclut de recherches expérimentales que la contraction de la pupille qui survient chez les animaux exposés à la lumière, malgré la section préalable des nerfs optiques, est attribuable à une action directe de la lumière sur la musculature de l'iris. L. DOR.

2) *Weinhold* discute la manière de voir de Borschke relative à la théorie de la rotation de l'image skiascopique dans l'astigmatisme. L. DOR.

3) Publié dans *Graefe's Archiv* et analysé. R.

4) Étude purement bibliographique. H. D.

ANATOMIE PATHOLOGIQUE

1) **Von Hippel** (E.). — Constatations anatomo-pathologiques dans des affections rares de la rétine (Pathologisch-anatomische Befunde bei seltenen Netzhauterkrankungen) *(Arch. f. Ophthalm.*, LXV, 157-172, 1906).

2) **Seefelder.** — Contribution à l'étude des inflammations oculaires fœtales (Beiträge zur Lehre von den fœtalen Augenentzündungen) *(Arch f. Ophth.*, LXIV, 224-236).

3) **Krüdener** (H.). — Anatomie pathologique de la stase papillaire et de ses modifications par la trépanation (Zur Pathologie der Stauungspapille und ihrer Veränderung nach der Trepanation) *(Arch. f. Ophth.*, LXVI, 69-99).

4) **Sachsalber.** — Altérations de la cornée dans les ulcérations (Hornhautveränderungen bei Geschwürsprocessen) *(Zeitschr. f. Augenheilk.*, XIII, p. 640).

5) **Sachsalber.** — Un cas d'encéphalocèle occipitale avec examen anatomique du nerf optique (Ein Fall von Enkephalokele occipitalis mit anatomischer Untersuchung des Sehnerven) *(Zeitschr. f. Augenheilk.*, XIII, p. 711).

6) **Shiba.** — Recherches expérimentales sur l'embolie de la rétine et de la choroïde (Experimentelle Untersuchungen über Embolie der Netzhaut und Aderhaut) *(Thèse de Leipzig*, 1906).

7) **Hoffmann** et **Brünnig** (W.). — Transmission de la syphilis aux chiens par inoculation cornéenne *(Deuts. med. Wochens*, n° 14, p. 553, 4 avril 1907).

1) *E. von Hippel* décrit les lésions histologiques rétiniennes rencontrées dans deux affections de la rétine qu'il ne sait comment dénommer. Dans un cas, il s'agissait d'une affection

nodulaire survenue dans une rétine décollée; dans un autre cas, on observait une dégénérescence par suite d'endartérite oblitérante et la formation de tissu conjonctif vascularisé devant la rétine. L. DOR.

2) Dans le travail de *Seefelder*, il s'agit de l'examen d'un cas d'irido-kératite chez un fœtus de huit mois et d'un cas de kératite chez un fœtus de sept mois. L. DOR.

3) *Krüdener* a examiné histologiquement plusieurs cas de stase papillaire consécutifs à des causes diverses. Il discute l'action qu'aurait eue dans ces cas la trépanation. Il rappelle que, d'après Uhthoff, les cas dans lesquels la trépanation est parvenue à conserver la vision sont très rares. L. DOR.

4) L'examen des yeux d'un enfant atrophié, qui avait souffert d'ulcérations cornéennes blennorragiques, n'ayant démontré que la présence d'une agglomération surprenante de corpuscules cornéens fixes, *Sachsalber* tenta de provoquer dans la cornée de lapins une ulcération de différente façon et de laisser évoluer la guérison pendant un état d'inanition de l'animal. Son idée était d'étudier le phénomène de la cicatrisation se produisant dans des conditions générales très défavorables. Cette étude a donné quelques résultats intéressants: notamment celui que les conditions de tension dans lesquelles se trouve la cornée ont une influence essentielle sur la forme des éléments de cicatrisation. De plus, elle prouve une fois de plus que les éléments fixes de la cornée jouent le plus grand rôle dans la régénération du parenchyme de la cornée, contrairement à ce qui était admis jusqu'à ces derniers temps. Dans certains cas, où la vascularisation fait défaut, ce sont eux uniquement qui forment toute la cicatrice. De plus, l'auteur croit avoir définitivement prouvé que la kératomalacie n'est pas simplement la suite d'un trouble de nutrition de l'organisme entier; l'inanition ne peut qu'influencer défavorablement la marche et la guérison de l'ulcération sans pouvoir arrêter la tendance à la génération que possède l'organisme.

E. REDSLOB.

5) L'examen anatomique d'un cas d'encéphalocèle démontra à *Sachsalber* l'absence complète de fibres nerveuses dans le nerf optique. Cette aplasie ne se trouve que dans certains cas, lorsque les parties du mésencéphale ayant rapport à l'organe de la vision ne se développent pas. Comme les fibres du nerf optique se forment chez l'embryon humain à l'âge de cinq semaines, l'époque à laquelle le système nerveux doit avoir été lésé sera placée avant la cinquième semaine, date importante pour des recherches expérimentales. Dans le cas examiné, les ganglions optiques primaires manquaient ou bien étaient complètement déformés. C'est là la raison de l'aplasie des fibres optiques. L'artère rétinienne centrale était excessivement mince, tandis que le cordon fibreux du nerf optique était richement vascularisé par des vaisseaux du système ciliaire. E. REDSLOB.

6) *Shiba* démontre qu'il est très rare de conserver en vie des animaux chez lesquels on a provoqué une embolie des artères rétiniennes par une injection dans la carotide; ils meurent presque tous immédiatement par embolies cérébrales. Sur douze animaux trois seulement survécurent plus d'un jour. Il injecte dans la carotide primitive de la paraffine filtrée à laquelle il ajoute quelquefois de la suie.

Lorsque l'embolie était réussie on observait un trouble de la rétine qui augmentait dans les heures suivantes et qui, quelquefois (chien), disparaissait de nouveau au bout de seize heures.

A l'examen microscopique, les cellules ganglionnaires présentent de la chromatolyse, de la vacuolisation, de l'hyperchromatose, le ratatinement du noyau, la destruction des noyaux et des cellules.

La couche granuleuse interne est également altérée; en outre, il existe un œdème des couches internes. W. STOCK.

7) Bertarelli a montré que l'inoculation de produits syphilitiques dans la cornée ou dans la chambre antérieure de l'œil des lapins détermine chez eux une kératite où l'on constate la présence de spirochètes de Schaudinn, que cette kératite est

inoculable de cornée à cornée et que l'inoculation au singe de la dernière kératite de la série est suivie chez cet animal de l'apparition de lésions syphilitiques typiques.

Hoffmann et *Brünnig* ont cherché à reproduire le même phénomène chez des carnivores. Ils ont inoculé dans la chambre antérieure de l'œil de deux chiens des fragments de chancre syphilitique. Après une période d'incubation de seize jours dans un cas, de vingt et un jours dans l'autre, ils ont vu se développer une kératite intense, plus intense que chez les lapins. L'examen histologique des cornées a montré l'existence de *Spirochæte pallida*. Les auteurs se contentent de publier ces premiers résultats et annoncent que leurs recherches ne sont pas terminées. R.

PATHOLOGIE ET THÉRAPEUTIQUE

MALADIES DE LA CONJONCTIVE, DE LA CORNÉE ET DE LA SCLÉROTIQUE

1) **Chevalier.** — Une observation de sarcome alvéolaire de la conjonctive (*Soc. franç. d'ophtalm.*, mai 1907).

2) **Steiner** (L.). — Les taches pigmentaires de la conjonctive (*Annales d'oculistique*, p. 458-466, juin 1906).

3) **Carra.** — La kératite phlycténulaire (*Gaz. mal. inf. et obst.*, 5 mai 1906).

4) **Carlini** (V.). — L'adénopathie polyganglionnaire de la conjonctivite infectieuse de Parinaud dans un cas de trachome (l'Adenopathia poligangliare della congiunctivite infettiva di Parinaud in un caso di tracoma) (*la Clinica oculistica*, février 1907).

5) **Zirm.** — Transplantation de la cornée (*Société impériale-royale des médecins de Vienne*, 14 décembre 1906).

6) **Ischreyt.** — Sur les cancers épibulbaires (Ueber epibulbäre Carcinome) (*Zeitschr. f. Augenheilk.*, XIII, p. 409).

7) **Dimmer** (F.). — Une forme spéciale d'altération persistante de la cornée après la kératite parenchymateuse (plissement) (Eine besondere Art persistierender Hornhautveränderung (Faltenbildung) nach Keratitis parenchymatosa) (*Zeitschr. f. Augenheilk.*, XIII, p. 635).

8) **Dimmer** (F.). — Etude d'une kératite se rapprochant de la kératite nummulaire (Ueber eine der Keratitis nummularis nahestehende Hornhautentzündung) (*Zeitschr. f. Augenheilk.*, XIII, p. 621).

9) **Van Lint.** — Péritomie électrolytique (*Soc. belge d'ophtalmologie*, 26 novembre 1906).

10) **Augé** (Raymond). — Recherches statistiques sur la proportion des affections contagieuses observées dans une consultation ophtalmologique (*Thèse de Paris*, 1906).

11) **Liégard** (Georges). — Emploi du collyre huileux à l'éserine dans le traitement adjuvant des ulcères infectieux à hypopyon *(Thèse de Paris*, février 1906).

12) **Wagenmann**. — La sclérite postérieure (Weitere Mitteilungen über Skleritis posterior) *(Arch. of Ophth.*, LXIV, 381-391, 1906).

13) **Boldt**. — L'extirpation du cartilage d'après Kuhnt dans le traitement du trachome (Kuhnt's Knorpelausschälung in der Trachombehandlung) *(Zeitsch. f. Augenheilk.*, XIV, S. 41).

14) **Junius**. — La question du trachome (Zur Trachomfrage) *(Zeitsch. f. Augenheilk.*, XIV, p. 452).

15) **Vandergrift** (G.-W.). — Les aspects cliniques du trachome (Clinical aspect of trachoma) *(Brooklyn med. journ.*, avril 1906).

16) **Horniker** et **Romanin**. — Un appareil facilitant le traitement du trachome avec les rayons Rœntgen (Ueber einen Hülfsapparat zur Behandlung des Trachoms mit Rœntgenstralen) *(Zeitsch. für Augenheilk.*, XIV, p. 569).

17) **Allport** (F.). — De l'extraction de petits corps étrangers de la cornée et de la conjonctive (Removal of small foreign bodies from the cornea, conjonctiva) *(Oklahoma med. News journ.*, mai 1906).

18) **Bell** (J.-H.). — Les aspects des traumatismes de la cornée au point de vue médico-légal (Medico-legal aspects of traumatic ulcers of the cornea) *(Texas State med. journ.*, avril 1906).

19) **Bobone**. — Diphtérie des conjonctives, du larynx, du pharynx *(Revue hebdom. de laryng., d'ot. et rhinol.*, 7 avril 1906).

20) **Dor** (H.). — Kératite interstitielle *(Soc. d'ophtalm. de Lyon*, 1er mai 1907).

1) Le sarcome de la conjonctive est très rare comparativement à l'épithéliome, aussi y a-t-il intérêt à rapporter les observations de ce genre de tumeurs, surtout appuyées par un examen histologique.

Dans l'observation rapportée par *Chevalier*, la malade était âgée de quarante-six ans et avait toujours joui d'une bonne santé antérieure; la tumeur s'est développée lentement sur le limbe scléro-cornéen, au bord externe de la cornée droite; elle a envahi surtout la conjonctive avoisinante et s'est développée aussi vers la cornée, mais recouvrant plutôt l'épithélium cornéen; en un mot, sans envahissement du tissu cornéen.

L'ablation de la tumeur fut suivie de récidive et l'énucléation dut être pratiquée un an environ après l'apparition de ce néoplasme.

L'examen macroscopique a révélé l'intégrité de toutes les membranes constituantes de l'œil, sauf la conjonctive; la cornée était intacte dans les trois cinquièmes de sa surface, et dans la partie recouverte par le néoplasme il y a plutôt desquamation épithéliale, ulcération très superficielle sans alté-

ration de la membrane de Bowman ni du tissu propre de la cornée.

L'examen microscopique, avec figures, pratiqué par Muratet, au Laboratoire du professeur agrégé Lagrange de Bordeaux, a montré qu'il s'agissait d'un sarcome alvéolaire, d'un angio-sarcome de la conjonctive.

Quelques particularités ressortent de cette observation : *a)* l'intégrité presque normale de la cornée; ce qui, d'ailleurs, a été généralement constaté dans le cas de tumeurs épibulbaires sarcomateuses, même à une période avancée; *b)* l'évolution, en apparence bénigne, de l'affection, car à aucun moment la malade n'a présenté ni engorgement ganglionnaire, ni sous-maxillaire, ni parotidien. Il n'y a jamais eu de douleurs vives ni d'hémorragies.

Comme traitement, l'intervention hâtive doit être conseillée. Suivant les indications, l'excision suivie d'une cautérisation, d'un grattage des parties avoisinantes, pourra suffire. Dans d'autres cas, l'énucléation s'impose, ainsi que l'ablation des ganglions préauriculaires et sous-maxillaires.

L'examen histologique seul permet de préciser la nature de la tumeur et affirme qu'il s'agit du sarcome ou de l'épithéliome. L'AUTEUR.

2) *Steiner* distingue trois sortes de taches pigmentaires. Les premières et les plus fréquentes sont les taches noires situées de chaque côté de la cornée, dans l'espace triangulaire qui est exposé à la lumière du jour.

Les deuxièmes sont des taches très foncées, nettement circonscrites, de la grosseur d'une tête d'épingle à celle d'un pois. Ce sont des nœvi pigmentés.

Les troisièmes sont très fréquentes chez les trachomateux et, d'après l'auteur, seraient produites par les granulations. On les trouve sur la conjonctive palpébrale.

L'expectation doit être de règle. P. C.

3) *Carra* passe en revue le traitement de la kératite phlycténulaire et de ses complications, sans données originales.

MOREAU.

4) *Carlini* rappelle l'évolution ordinaire de la conjonctivite de Parinaud dans laquelle la suppuration des ganglions enflammés n'est pas obligatoire. La variété dans les localisations et dans la participation du système lymphatique doit faire supposer que la dénomination s'applique à des infections de causes diverses, et qu'il ne s'agit pas d'une entité pathologique, mais d'un syndrome.

Il rapporte l'observation d'un cas de trachome aigu avec engorgement ganglionnaire douloureux considérable (parotidien, sous-maxillaire) entraînant une gêne des mouvements de mastication et état général. L'amélioration ne survint qu'au bout de quatre mois.

L'examen d'un lambeau de conjonctive enlevée montra des lésions trachomateuses typiques. L'examen bactériologique de la réaction a mis en évidence des staphylocoques et des streptocoques. C'est à ces derniers que l'auteur attribue les manifestations ganglionnaires et il rappelle les observations semblables de Kalt et de Rohmer (Th. de Villeneuve, Paris 1896) dans lesquelles les symptômes de la conjonctivite de Parinaud étaient dus aux streptocoques.

Il conclut que la conjonctivite de Parinaud ne représente pas une entité morbide distincte, mais un syndrome clinique qui ne peut être encore classé d'une façon précise dans les maladies de la conjonctive. L. GRANDCLÉMENT.

5) *Zirm* rapporte l'observation d'un malade présentant une opacité des deux cornées consécutive à une brûlure, chez lequel la cécité était presque complète. A l'aide d'un petit trépan, il enleva au centre de chaque cornée une portion circulaire qu'il remplaça par une portion de cornée saine prélevée sur l'œil d'un petit garçon fraîchement énucléé pour traumatisme grave du globe.

D'un côté, il se développe un staphylome qui dut être enlevé en raison des douleurs. De l'autre, le lambeau est resté transparent (l'opération remonte actuellement à plus d'un an) et le malade peut lire. Ce lambeau présente même une sensibilité assez accusée.

Zirm rappelle que la transplantation de la cornée avait été

tentée au siècle dernier par Reisinger. Depuis, de nombreuses tentatives furent faites. Les conditions indispensables pour réussir cette opération sont les suivantes : la transplantation ne doit être faite qu'avec des cornées humaines; le lambeau transplanté ne doit pas laisser filtrer par ses bords l'humeur aqueuse, la coaptation doit donc être parfaite; il ne faut pas tenter l'opération en période inflammatoire; les plus grandes précautions doivent être prises pour ne pas traumatiser le lambeau transplanté. MOREAU.

6) *Ischreyt* a observé deux cas de cancers épibulbaires. Le premier est un cancer à épithélium plat avec kératose, l'autre une forme à petites cellules, sans kératose. La tumeur prend son origine à la paupière, empiète sur la sclérotique et sur la cornée. Ces dernières membranes forment une partie du stroma de la tumeur. La prolifération de cellules épithéliales est toujours accompagnée d'une prolifération de cellules rondes : la première provoquant la seconde, peut-être par chimiotaxie. Quant à la fréquence de la perforation de ces tumeurs à l'intérieur du bulbe : sur 47 cas relatés dans la littérature, l'auteur la trouve mentionnée 11 fois. Ce sont probablement les voies lymphatiques périvasculaires qui frayent un passage à la tumeur. Quant au traitement, l'auteur conseille l'énucléation si la tumeur part du limbe et empiète sur les tissus environnants, surtout si les ganglions sont pris. Le cancer de la paupière peut se propager sur le bulbe par continuité, ou bien l'ensemencement se fait par contact. Les expériences faites à ce sujet ne sont pas concluantes. E. REDSLOB.

7) Dans des cas de vieilles kératites parenchymateuses, *Dimmer* a observé dans les couches profondes de la cornée des stries grises concentriques en forme de demi-cercle accompagnées de lignes ondulées. Les vaisseaux profonds de la cornée passaient devant ces stries. Un examen attentif a prouvé que ces altérations sont dues à un plissement des couches les plus profondes de la cornée. Ces plissements proviennent soit d'ectasies passagères de la cornée à la suite de

l'inflammation parenchymateuse, soit d'un épaississement temporaire des couches postérieures. E. REDSLOB.

8) *Dimmer* a observé quatre cas de kératites dont voici les symptômes caractéristiques. A la suite de douleurs, de photophobie et larmoiement, mais sans sécrétion conjonctivale, on voit se développer de singulières infiltrations rondes dans les couches superficielles ou moyennes de la cornée. Elles ont 1, 1,5 millimètre de diamètre. Leurs contours sont assez nets, leur bord est parfois plus saturé que le centre. Elles siègent de préférence dans les parties centrales de la cornée, mais peuvent aussi être plus rapprochées du bord. Comme ces foyers ont tendance à confluer, il peut se former des opacités de plusieurs millimètres de diamètre. Les intervalles entre les foyers d'infiltration sont parsemés de points gris. Les foyers peuvent être résorbés ou évoluer vers l'ulcération.

Les parties profondes de l'œil restent indemnes, l'acuité visuelle peut se maintenir bonne. La marche de la maladie est très lente. Aucune étiologie certaine ne peut être constatée; dans *un* cas l'affection était bilatérale. Si l'on compare cette kératite avec d'autres formes du même genre, il faut penser avant tout à la kératite ponctuée superficielle de Fuchs; à la kératite tachetée de Reuss; et à la kératite nummulaire de Stellwag. Pourtant le siège des taches, leur nombre, leurs dimensions, leur tendance à l'ulcération la font ressembler surtout à la kératite de Stellwag. Il n'y a que la durée qui diffère sensiblement : celle-ci est bien plus longue dans le cas de Dimmer. E. REDSLOB.

9) *Van Lint* obtient d'excellents résultats par la péritomie dans le pannus. Il fait la péritomie électrolytique avec un instrument dont il donne un dessin; c'est une petite sphère de 2 millimètres de diamètre au bout d'une tige courbée. La petite sphère est négative, on la promène autour de la cornée; l'électrode positive est placée sur la joue correspondante — courant de 2 milliampères. L'opération exige 10 à 15 minutes. Il a fait faire une petite sphère de 1 millimètre de diamètre avec laquelle il électrolyse les ulcères lymphatiques de la cornée. L. GRANDCLÉMENT.

10) *Augé* montre que les consultations d'ophtalmologie reçoivent une très forte proportion de maladies contagieuses par les exsudats; celle de l'hôpital Lariboisière, à Paris, a vu passer 14 pour 100 d'affections probablement transmissibles. Ainsi les conjonctivites bactériennes forment les 12 pour 100 du total des consultants, les manifestations oculaires de la syphilis oscillent entre 4 à 7 pour 100. Au point de vue de la prophylaxie, puisque la transmission des conjonctivites contagieuses paraît se faire par contagion directe, il y aurait lieu de pratiquer l'isolement préventif dans les salles d'attente des consultations. Un classement sommaire préventif permettrait de retenir des affections qui, comme les fièvres éruptives, présentent un indiscutable danger.

R.

11) *Liégard* dit que les ulcères infectieux à hypopyon sont fréquents dans la région bretonne, chez les ouvriers qui travaillent la pierre; ils constituent la plupart des incapacités permanentes dans les accidents oculaires du travail; leur pronostic est grave et on ne saurait s'entourer de trop de moyens pour arrêter leur progression. Le traitement le plus énergique consiste dans la cautérisation ignée de la plaie cornéenne. Il est indispensable de s'assurer de l'intégrité des voies lacrymales et le traitement de la dacryocystite, qui est le plus souvent la cause effective de l'affection, s'impose avant tout autre essai thérapeutique.

Les paracentèses, les myotiques, les mydriatiques et l'iridectomie constituent un traitement adjuvant. Quand l'ulcère s'accompagne d'un hypopyon abondant, ce qui indique une obstruction complète de la pupille et une hypertension quelquefois manifeste, l'atropine doit céder la place à l'éserine. L'éserine amène une disparition rapide de l'hypopyon et améliore l'état général de l'œil. Elle favorise la filtration de l'humeur aqueuse en dégageant l'angle irien et en contractant les vaisseaux de l'iris et des procès ciliaires, ce qui diminue la dialbuminose; sa solution huileuse permet toujours de la supporter et semble augmenter considérablement son action.

L'AUTEUR.

12) *Wagenmann* publie une observation clinique de sclérite postérieure dans laquelle il s'est produit une néoplasie qui aboutit à un décollement rétinien. Puis, sous l'influence d'un traitement approprié, tout rentra dans l'ordre, ce qui établit qu'il ne s'agissait pas d'une tumeur, mais bien d'une affection inflammatoire. L. DOR.

20) *H. Dor* présente un homme atteint depuis plusieurs mois d'une kératite interstitielle ponctuée des deux yeux qui a commencé par un dépôt sur la membrane de Descemet, comme dans l'iritis séreuse, et qui a successivement envahi toutes les couches de la cornée, mais seulement dans la partie centrale, sur une étendue un peu plus grande que le diamètre pupillaire. L'épithélium cornéen est conservé ; mais à l'examen à la loupe de Berger, combiné à l'éclairage oblique, on voit que la surface antérieure de la cornée présente de nombreuses petites bosselures. L'iris est indemne et la pupille réagit bien à la lumière et à l'accommodation. Cette maladie a jusqu'ici résisté à tous les traitements. MOREAU.

MALADIES DE L'IRIS, DE LA CHOROÏDE ET DU CORPS CILIAIRE

GLAUCOME, AFFECTIONS SYMPATHIQUES.

1) **Schultz-Zehden.** — La chorio-rétinite tuberculeuse chronique en foyers (Die chronische herdförmige Chorio-Retinitis tuberculosa *(Zeitsch. f. Augenheilk.*, XIV, p. 213).

2) **Bossalino.** — Le résultat de l'iridectomie dans le glaucome primitif (Il glaucoma primario ed il suo esito dopo l'iridectomia) (Tip. A. Valenti, Pisa, p. 1-220, 1906).

3) **Koster.** — Suites éloignées du traitement opératoire du glaucome (Beitrag zur Kenntniss der Dauererfolge bei der operativen Behandlung des Glaukoms) *(Arch. f. Ophthalm.*, LXIV, 391-411, 1906).

4) **Beggs** (W.-F.). — Sarcome de la choroïde (Sarcoma of the choroid) *(Hom. Eye, Ear, and Throat journal*, mai 1906).

5) **Braütigam.** — La rigidité pupillaire réflexe après contusion de l'œil et blessures de la tête (Ueber reflectorische Pupillenstarre nach Contusio bulbi und Kopfverletzungen) *(Thèse de Fribourg in B.*, 1906).

1) *Schultz-Zehden* se pose la question si le diagnostic de la choroïdite tuberculeuse chronique peut être fait rien qu'avec l'ophtalmoscope... V. Michel en donne la description

suivante : les foyers sont au début jaunâtres ou rosés, à peine ou pas proéminents, leurs contours sont effacés. Les nodules plus saillants sont entourés d'un anneau plus pigmenté. A différents endroits du milieu du nodule le pigment est ramassé en petits tas. Plus tard la choroïde semble décolorée sur de grandes distances : au milieu de ces parties se trouvent quelques foyers ronds et jaunâtres avec des amas de pigments. Schultz-Zehden a examiné plusieurs de ces cas, il a trouvé que les nodules tuberculeux contenant des cellules lymphoïdes se reconnaissent bien plus facilement à l'ophtalmoscope que ceux qui consistent en éléments épithélioïdes et en cellules géantes. Malgré cela, Schultz ne croit pas que l'on puisse diagnostiquer une choroïdite tuberculeuse rien qu'avec l'ophtalmoscope, car les altérations des vaisseaux peuvent produire des images semblables : il faut donc entreprendre un examen général. Pourtant la chorio-rétinite tuberculeuse chronique peut être une affection absolument primaire et indépendante. Si l'état général est bon, l'affection peut rester bénigne et guérir. E. REDSLOB.

2) Sur 10.072 malades de la clinique de Pise, *Bossalino* a vu 275 glaucomateux donnant un total de 437 yeux atteints de glaucome. Il donne des statistiques suivant le sexe, l'âge, les différentes formes qui concordent avec celles de Schmidt-Rimpler, Laqueur, de Wecker.

Il étudie ensuite l'action de l'iridectomie au point de vue de la tension et de l'acuité visuelle centrale. L'action principale est de diminuer la tension. Son action sur l'acuité visuelle est moins marquée. C'est dans les cas de glaucome aigu que les résultats sont les meilleurs.

L'auteur a pu examiner 130 yeux longtemps après l'opération; c'est encore au point de vue de la tension que les résultats sont les meilleurs, surtout dans le glaucome aigu.

Il conclut que l'iridectomie est, malgré les insuccès, la meilleure opération dans toutes les formes de glaucome.

MOREAU.

3) *Koster* publie le résultat d'une étude statistique entreprise par Hilst Karewij, à l'hôpital de Leyde, au sujet des suites éloignées du traitement opératoire du glaucome.

Cette statistique est très favorable à l'iridectomie. La buphtalmie est la seule forme de glaucome qui semble mieux améliorée par une série de petites sclérotomies. L. DOR.

4) *Beggs* fait l'énucléation d'un œil atteint d'une tumeur, dont on fit le diagnostic avant l'opération. A l'ouverture du globe, celui-ci est rempli d'une masse énorme de sang, ce qui fit penser à un glaucome hémorragique tout d'abord, mais on ne tarda point à découvrir un sarcome (2 mm./3 mm.) au pôle postérieur. COBURN.

MALADIES DE LA RÉTINE, DU NERF OPTIQUE ET DES CENTRES NERVEUX

(AMBLYOPIE ET AMAUROSE, DYSCHROMATOPSIE)

1) **Cabannes**. — Etude sur les lésions du nerf optique dans l'hérédo-syphilis *(Congrès internat. de Lisbonne*, 20 avril et *Journal de méd. de Bordeaux*, 20 et 27 mai 1906).

2) **Moissonnier**. — Un cas de névrite optique toxique post-scarlatineuse chez une fillette *(Soc. méd. d'Indre-et-Loire*, 3 mars 1907 et *le Petit Indépendant médical*, mars 1907).

3) **Eliasberg**. — Un cas d'idiotie amaurotique familiale de Tay-Sachs (Ein Fall von Tay-Sachs'scher amaurotischer familiärer Idiotie) *(Zeitschr. f. Augenheilk.*, XIII, p. 553).

4) **Cosmetatos** (GENY). — Le colobome de la macula (Zur Kenntnis des Coloboms der Macula lutea) *(Zeitsch. f. Augenheilk.*, XIV, p. 575).

5) **Onken**. — Le diagnostic tardif du décollement traumatique de la rétine (Zur Spätdiagnose traumatischer Netzhautablosung) *(Zeitschr. für Augenheilk.*, XIV, p. 165).

6) **Woodruff** (T.-A.). — Les modifications de la rétine et des vaisseaux rétiniens, comme symptômes des modifications et altérations du cœur et du système vasculaire (Changes in the retina and retinal vessels as an indication of lesions in the heart and blood vessels) *(Medicine*, mars 1906).

7) **Samperi**. — La névrite optique dans les affections endocraniennes (La nevrite ottica nelle affezioni endocraniene) *(Giornale medico del R° Esercito*, 31 mars 1907, Rome 1907).

8) **Baader**. — Contribution à l'étude de la névrite rétrobulbaire (Beitrag zur Kasuistik der Neuritis retrobulbaris) *(Thèse de Tubingue*, 1906).

9) **Stutzin**. — Rétinite pigmentaire typique (Ueber typische Pigmentdegeneration der Netzhaut) *(Thèse de Giessen*, 1906).

10) **Villard** (H.). — Troubles oculaires consécutifs à l'observation directe des éclipses de soleil *(Annales d'oculistique*, p. 81-101, août 1906).

11) **Langworthy** (H.-G.). — De la névrite optique dans la thrombose des sinus intracraniens et de la veine jugulaire interne (Optic neuritis in thrombosis of cranial sinuses and internal jugular vein) *(the Laryngoscope*, janvier 1907).

12) **Dähs**. — Un gliome de la rétine avec énormes métastases (Ueber ein Glioma retinae mit massenhaften Metastasen) *(Thèse de Greifswald*, 1906).

1) *Cabannes* étudie l'atrophie optique hérédo-syphilitique. Comme caractères importants : elle survient à l'âge de sept à onze ans, l'enfant ayant présenté ou non après la naissance des manifestations cutanées syphilitiques ou de l'hydrocéphalie. Ainsi cette atrophie, comme dans la syphilis acquise, se manifeste tardivement. C'est un accident parasyphilitique de la syphilis acquise. Comme dans la syphilis acquise où l'atrophie optique apparaît 8 à 12 ans après le chancre, l'évolution est progressive et fatale très souvent. Autant le traitement mixte peut améliorer et guérir la névrite optique syphilitique, autant il reste impuissant dans l'atrophie tardive parasyphilitique. E. R.

2) *Moissonnier* relate le cas d'une enfant de douze ans qui fut atteinte de névrite optique pendant la convalescence d'une scarlatine. Il conseilla la ponction lombaire dans un but thérapeutique et le traitement général. L. GRANDCLÉMENT.

3) L'affection qu'a observée *Eliasberg* a été décrite pour la première fois par Sachs en 1896. Elle se rencontre chez des enfants en bas âge appartenant de préférence à la race juive et se manifeste de la façon suivante : à la naissance, les enfants paraissent absolument normaux ; pourtant après quelques mois, les parents remarquent que leurs bébés deviennent apathiques, roulent les yeux, ne peuvent tenir la tête droite et n'exécutent que peu de mouvements. Ce n'est que plus tard qu'on se rend compte qu'ils ont perdu la vue ; c'est alors que l'on remarque l'altération typique du fond de l'œil : une tache blanche à l'endroit de la *macula lutea*, un point rougeâtre au centre de la tache : la papille, normale au début, s'atrophie après quelques mois.

La faiblesse des enfants s'accentue toujours plus, une diplégie, spasmodique le plus souvent, se développe, l'idiotie devient toujours plus manifeste et, avant la fin de la seconde année, les enfants meurent dans le marasme. Ces cas se répètent souvent plusieurs fois dans la même famille. Anatomiquement, on trouve une dégénérescence prononcée du système nerveux central. C'est un cas de ce genre qu'a observé Eliasberg. E. REDSLOB.

4) *Cosmetatos* décrit un cas de colobome de la macula chez un enfant.

Ce colobome ayant l'aspect d'un foyer de choroïdite avec atrophie, et la choroïde étant altérée à différents endroits, l'auteur pense qu'il faut admettre une inflammation intra-utérine de ces membranes, qui a provoqué l'anomalie congénitale. E. REDSLOB.

5) *Onken* cite le cas d'un cultivateur, myope de 15 dioptries, qui fut atteint à l'œil gauche par le manche d'une bêche. Pendant quelques jours il ne remarqua rien d'anormal, ce n'est que cinq semaines plus tard que l'œil devint aveugle. On constata un décollement de la rétine, large et flottant à la partie inférieure. L'auteur pense qu'il faut imputer ce décollement tardif à l'accident survenu cinq semaines auparavant. Celui-ci peut avoir été suivi par un très léger décollement que le malade n'a pas remarqué et qui s'est soudainement agrandi considérablement. E. REDSLOB.

6) *Woodruff* fait remarquer qu'au moyen de l'ophtalmoscope une altération du système vasculaire peut être dépistée dès son début. Des personnes ayant une excellente santé en apparence, se plaignant de quelques troubles de la vision, peuvent être en réalité atteintes de troubles graves du côté des vaisseaux. Des modifications dans la structure des vaisseaux rétiniens, correspondent nettement à des modifications analogues dant tout l'arbre circulatoire, surtout lorsqu'il s'agit de sclérose. Les vaisseaux rétiniens n'ont pas d'anastomoses; ce détail fait comprendre pourquoi une altération d'une partie du territoire rétinien est reliée directement à une altération de la circulation et par conséquent du vaisseau lui-même. Ce travail est accompagné de dessins. COBURN.

7) A propos de trois cas de tumeurs cérébrales dont deux étaient accompagnées de stase papillaire, *Samperi* fait une étude intéressante des diverses théories proposées pour expliquer le symptôme de cette stase. Il conclut que ce n'est point l'exagération de la pression endocrânienne qui provoque la stase, mais

bien une action toxique produite par les éléments de la tumeur. La dénomination de stase papillaire doit être abandonnée et remplacée par celle de névrite optique. H. DOR.

8) *Baader* rapporte 14 cas de troubles visuels subits, qu'il attribue à une névrite rétrobulbaire. Sur ces 14 cas 11 s'observaient dans le sexe féminin; dans tous les cas l'affection était monoculaire ; le pronostic est assez favorable. L'auteur ne trouve aucune cause étiologique et pense surtout à un « refroidissement ». Les affections des sinus périorbitaires ne sont-elles pas, plus souvent qu'on ne l'admet jusqu'ici, la cause de l'inflammation du nerf optique ? W. STOCK.

9) *Stutzin* publie une statistique de 46 cas de rétinite pigmentaire typique, 10 fois il existait une consanguinité et 8 fois l'hérédité. W. STOCK.

10) C'est une étude complète des troubles oculaires dus à l'observation des éclipses solaires que nous présente *Villard*. Après quelques mots d'historique, il passe en revue les différents symptômes de cette affection : l'amblyopie légère en général et passagère ; le scotome presque toujours central et positif d'intensité variable, de forme ovalaire ou plus souvent circulaire, et qui disparaît complètement au bout de quelques jours ou de quelques mois. Les cas de persistance indéfinie du scotome sont exceptionnels ; le rétrécissement du champ visuel coloré (rare); les scotomes périphériques (dus alors à de graves lésions profondes, thrombose, hémorragie, etc.); l'hémianopsie signalée une fois par Duane ; la mégalopsie, et la métamorphopsie plus fréquentes ; les lésions du fond de l'œil, coloration intense de la tache jaune, sa pigmentation ou la présence en ce point d'une hémorragie.

Le pronostic de ces accidents est d'ordinaire assez bénin, mais dans quelques cas peut être des plus graves.

En dehors du traitement prophylactique, on conseillera les décongestifs (saignées locales, purgatifs, bains de pieds sinapisés). Plus tard, les courants continus, le sulfate de strychnine, l'iodure à faible dose seront utiles.

Cinq observations personnelles et une bibliographie complètent l'article. P. CHAVERNAC.

MALADIES DU CRISTALLIN ET DU CORPS VITRÉ.

1) **Weingartner.** — L'opération de l'abaissement de la cataracte (Ein Beitrag zur operativen Reklination der Katarakt) *(Thèse de Fribourg in B.*, 1906).

2) **Drake-Brockmann** (E.-F.). — De l'opération de la cataracte, dans certaines maladies constitutionnelles (Extraction of cataract, under various constitutional conditions) *(Ophthalmoscope*, juin 1906).

1) *Weingartner* pose les indications suivantes pour l'abaissement de la cataracte :

1° Etat du cristallin. Les cataractes dures peuvent seules être opérées par l'abaissement.

2° Maladie de l'œil et de ses annexes ; amollissement du corps vitré, danger d'infection, par exemple dans les conjonctivites incurables, le trachome.

3° Perte d'un œil par hémorragie expulsive.

4° Age et maladies générales : idiotie, malades vieux et décrépits.

Contre-indications : cataractes liquides, molles ou demi-molles ; cataractes infantiles ; mauvais résultat de l'abaissement sur un œil ; augmentation de la tension sur un œil.

W. STOCK.

2) *Drake-Brockmann* donne les résultats de quelques cataractes opérées par lui, chez des malades atteints de différentes affections ou maladies générales :

1° Syphilis : 19 extractions avec 18 bons résultats. Chez plusieurs, les os du nez ou du palais étaient perforés ou détruits, ce qui fait 94,73 pour 100 de succès.

2° Anémie : 33 extractions avec 31 bons résultats : 93,93 pour 100. Chez trois des malades, il existait de l'hypertrophie de la rate et, dans un cas, de l'hypertrophie du foie.

3° Affections cardiaques : 31 extractions, 29 guérisons. La plupart des opérés souffraient d'affections des orifices aortique et mitrale.

4° Albuminurie : 15 extractions, 14 guérisons. Quelques malades ont été traités et ont suivi un régime avant d'être opéré.

5° Eléphantiasis : 30 extractions, 28 guérisons.

6° Diabète : 38 extractions, 33 guérisons. Certains malades ont été traités avant d'être opérés.

7° Varices : 6 extractions. Toutes suivies de succès.

8° Lèpre : 4 extractions, suivies de guérisons.

9° Fumeurs d'opium : 3 extractions, suivies de guérisons.

10° Maladies de l'ovaire : 1 extraction. Bon résultat. (La malade avait une énorme tumeur.)

11° Grossesse : 2 extractions, chez deux femmes enceintes d'environ sept mois, âgées respectivement de dix-huit et vingt ans. [J. MAWAS.

MALADIES DE LA RÉFRACTION, DE L'ACCOMMODATION ET DES MUSCLES DE L'ŒIL

1) **Heyraud** (S.). — De la paralysie du moteur oculaire externe d'origine otitique *(Thèse de Lyon*, décembre 1906).

2) **Lombard** (E.). — Quatre observations de paralysie de la sixième paire dans le cours d'otites moyennes suppurées aiguës. Contribution à l'étude du syndrome de Gradenigo *(Annales des mal. de l'oreille, du larynx*, octobre 1906).

3) **Stilling** (J.). — Etude sur l'anatomie de l'œil myope (Zur Anatomie des myopischen Auges) *(Zeitschr. f. Augenheilk.*, XIV, p. 23).

4) **Claiborn** (J.-H.). — Déviation conjuguée latérale à gauche (Case of conjugate lateral deviation to the left) *(New-York med. journ.*, mars 1906).

5) **Gould** (G.-M.). — Exagération de la fréquence de la fatigue oculaire (The Exageration and hobbyrinding of the eyestrain, theories) *(Annals of Ophthalmology*, janvier 1906).

6) **Wever** (J.-S.). — L'adaptation des verres (Glass fitting) *(Journ. of the Kansas med. Society*, mars 1906).

7) **Gould** (G.-M.). — Fatigue oculaire déterminant des vomissements, des céphalées... (A case in which sinking spells, thousands of them, sick headache, vomiting, etc., were due to eyestrain) *(Saint-Louis med. Review*, 23 décembre 1906).

8) **Emerson** (L.). — De la fatigue oculaire comme cause de la migraine (Eyestrain as a factor in headache) *(New-York med. Journal*, décembre 1906).

9) **Engau.** — Observations cliniques et statistiques sur les cas de strabisme divergent (Klinische und statistiche Mittheilungen über die Fälle von Strabismus divergens) *(Thèse de Giessen*, 1906).

1) La paralysie du moteur oculaire externe, dit *Heyraud*,

peut compliquer les otites, en dehors, bien entendu, des méningites purulentes otogènes. Le syndrome le plus simple est constitué par la triade suivante : otite, douleurs hémicéphaliques du même côté que l'otite, presque constantes ; paralysie du moteur oculaire externe du même côté. Mais, souvent, l'otite moyenne est compliquée par la labyrinthite, la mastoïdite, les abcès extra-duraux, la périsinusite et l'on peut trouver, comme symptômes concomitants, les névrites optiques, la paralysie faciale ou d'autres paralysies oculaires. Ces complications sont relativement fréquentes, mais la paralysie de la sixième paire ne dépend que de l'otite. Le pronostic de la paralysie de l'abducens d'origine otitique est bon. Les complications précédemment citées n'aggravent pas cette paralysie.

La pathogénie est variée. Elle est, du reste, encore mal élucidée à l'heure actuelle, en sorte qu'on ne saurait étayer de traitement applicable à la généralité des cas ; les lésions du sinus latéral, celles du rocher, les névrites de la sixième paire, enfin, un simple réflexe, ont pu être invoqués à juste titre dans des cas particuliers. L'existence de la paralysie ne suffit pas, à elle seule, pour autoriser les actes opératoires graves. Il faut, pour intervenir, d'autres symptômes de complications des otites, soit du côté de l'apophyse, soit du côté des méninges et du cerveau. L'AUTEUR.

2) *Lombard* publie, à la suite de ses quatre observations dont deux furent suivies d'autopsie, un aperçu pathogénique sur les faits de cet ordre. Dans un premier groupe il classe les paralysies de l'abducteur survenant dans les otites suppurées compliquées d'accidents intra-crâniens. Le tronc nerveux est compromis dans son trajet périphérique extra-bulbaire : abcès extra-dural, cérébelleux, méningite basilaire. Le deuxième groupe comprend les cas rares, d'origine réflexe, où la guérison est la règle. Dans une troisième catégorie, la plus importante, sont classés les faits de paralysie de l'abducteur précédée de douleurs temporo-pariétales, dans le cours d'une otite moyenne aiguë ; telle est la triade du syndrome de Gradenigo.

La discussion des théories pathogéniques et expérimentales

ne peut être présentée dans une brève analyse et à la suite de cet exposé pathogénique, l'auteur a publié plusieurs tableaux où figurent des observations de paralysie de l'abducteur au cours des otites. MORRAU.

3) Le travail de *Stilling* nous donne le résultat de mensurations faites sur la sclérotique d'un œil myope pour en connaître son épaisseur. Ces résultats sont comparés avec ceux obtenus par la mensuration de la sclérotique d'yeux emmétropes et hypermétropes. Stilling en conclut que l'épaisseur de cette membrane n'a rien à voir avec le développement de la myopie provoquée par le travail rapproché. L'épaisseur de la sclérotique de l'œil myope est, ou bien tout à fait normale, ou bien étonnamment forte tout en restant dans les limites de la normale. Ceci répond absolument à la théorie de Stilling sur l'œil myope, qui est un œil sain d'une structure normale. Il n'y a que sa forme qui se modifie grâce à une croissance influencée par la pression de muscles. Le diamètre de l'œil emmétrope ne diffère au maximum que d'un centimètre du diamètre de l'œil myope. E. REDSLOB.

4) *Claiborn* a observé une paralysie conjuguée avec déviation à gauche. A noter une hémianesthésie et une hémiplégie fugaces. Siège de la lésion — par exclusion — au noyau de la sixième paire droite, absence d'hémianopsie, prédominance de la paralysie du droit externe. CORURN.

MALADIES DU GLOBE DE L'ŒIL

(BLESSURES, CORPS ÉTRANGERS, PARASITES)

1) **Bach.** — Névrose traumatique et accidents du travail (Traumat. Neurose und Anfallbegutachtung) *(Zeitschrift für Augenheilk.*, XIV, p. 2;6).

2) **Nuel** (J.-P.). — De l'âge avancé comme facteur dans l'évaluation de l'incapacité du travail résultant de la perte d'un œil *(Soc. belge d'ophtalmologie*, 26 décembre 1906).

3) **Brandès.** — Deux cas de dermoïde de l'œil chez le chien *(Soc. Belge d'ophtalmologie*, 26 novembre 1906).

4) **Binder.** — Les opérations à l'aimant à la clinique de Iéna, de 1901 à 1905 (Ueber die in der Augenklinik zu Iena, 1901-1905, vorgenommenen Magnetoperationen) *(Thèse d'Iéna*, 1905).

5) **Flanders** (L.-W.). — Un morceau d'acier ayant séjourné sept ans dans un œil (A piece of steel retained in the eye for seven years) *(Journ. Am. Med. Assoc.*, mars 1906).

6) **Rave.** — Désinfection intraoculaire par l'iodoforme (Ueber intraoculare Iodoformdesinfection) *(Thèse de Würzburg*, 1907).

7) **Jacobi.** — L'exophtalmos intermittent (Ueber Exophthalmus intermittens) *(Thèse de Königsberg*, 1906).

8) **Percival** (A.-S.). — L'extraction du fer des milieux de l'œil, par l'electro-aimant (Removal of iron from interior of the eye by electro-magnet) *(Brit. Med. Journ.*, nov. 1905).

9) **Elwood** (C.-R.). — Des indications de l'énucléation de l'œil (Indications for enucleation of the eye) *(Journal of the Michigan State méd. Soc.*, janvier 1907).

10) **Dubar.** — Leucosarcome intraoculaire *(Echo med. du Nord*, p. 246, 1907).

1) Parmi les symptômes oculaires de la névrose traumatique, *Bach* a rencontré plusieurs fois des crampes musculaires du globe oculaire ou des paupières : plusieurs fois les cils ou les sourcils avaient blanchi, signe d'une altération trophique ; la peau des paupières était cyanotique, le phénomène de la dermographie apparaissait. Les hyperesthésies et les anesthésies de la cornée étaient assez fréquentes, de même que l'anisocorie. Les troubles de la vision rappellent ceux des hystériques ; le champ visuel est rétréci ; les malades se plaignent d'éblouissements, de scintillements, de diminutions subites de la vue, et de fatigue des yeux. Suivent les symptômes généraux de la névrose traumatique, dont le pronostic est assez mauvais d'après Bach. Il faut se dépêcher de fixer la rente, celle-ci doit dépasser de peu la moyenne. Elle ne doit pas être totale, car un peu d'occupation fait plutôt du bien aux malades. Il est faux, par contre, de la diminuer avec le temps.

E. REDSLOB.

2) On observe souvent des borgnes exécutant aussi bien des travaux délicats que des individus ayant leur vision binoculaire. Pour *Nuel*, cela provient d'une éducation nouvelle portant surtout sur le sens du relief que les borgnes arrivent à acquérir par des déplacements latéraux de la tête (mouvements parallactiques), suppléant ainsi à la vision binoculaire. Ce n'est donc pas l'œil qui se perfectionne, c'est le cerveau en vertu de sa plasticité fonctionnelle. Mais cette nouvelle éducation, facile chez l'adulte, devient impossible à un âge avancé. Il semble donc juste de tenir compte de cette situation, dans

l'évaluation des dommages causés par la perte d'un œil et ne pas évaluer systématiquement à un tiers l'incapacité de travail. L. GRANDCLÉMENT.

3) *Brandès* rapporte deux cas de tumeurs dermoïdes de l'œil chez deux chiens. L'une était implantée au centre de la cornée, l'autre dans le cadran supéro-externe de cette membrane — il n'y avait pas de colobome de la paupière —. Les deux tumeurs furent disséquées au couteau de de Græfe ; la guérison fut rapide, mais il subsista des leucomes. A l'examen histologique les glandes sudoripares manquent, comme il fallait s'y attendre, chez le chien. L'auteur adopte la théorie pathogénique de van Duyse pour lequel les dermoïdes répondent au point d'implantation épibulbaire des brides amniotiques (2 planches). L. GRANDCLÉMENT.

4) *Binder* décrit vingt-quatre cas de blessures intraoculaires par éclat de fer, toutes chez des hommes. Tous les corps étrangers furent extraits. Quatre fois l'éclat siégeait dans la portion antérieure de l'œil, vingt fois dans la postérieure.

Sur les 20 cas de corps étrangers dans la partie postérieure de l'œil, 10 furent extraits immédiatement au travers de la plaie avec l'aimant géant; dans les 10 autres, le corps étranger fut amené dans la chambre antérieure puis extrait, 1 fois avec la pincette et, dans les autres cas, avec le petit aimant.

8 yeux durent être énucléés, 12 conservèrent une vision passable et 4 furent aveugles, mais avec conservation de la forme de l'œil. W. STOCK.

5) *Flanders* rapporte le cas d'un malade ayant gardé pendant sept ans un morceau d'acier, qu'il a bien toléré jusqu'au jour où il fut atteint brusquement d'irido-cyclite. L'œil fut énucléé et on y trouva un morceau d'acier enchâssé dans le corps ciliaire; sa surface externe est oxydée, ce qui fait ses deux tiers. Le vitré est dégénéré. Cataracte. COBURN.

6) *Rave* donne d'abord une revue bibliographique, puis il étudie les résultats de la désinfection intraoculaire par l'iodo-

forme par l'analyse de 17 cas. 8 fois il fallut faire l'exentération; 1 fois après infection à la suite d'extraction de cataracte on conserva une vision quantitative avec bonne projection (amélioration possible par nouvelle opération); 1 fois on guérit l'irritation après infection cornéenne, mais dans aucun cas on n'obtint une bonne acuité visuelle. W. STOCK.

7) Etude bibliographique complète sur l'exophtalmos intermittent. W. STOCK.

MALADIES DES PAUPIÈRES, DE L'APPAREIL LACRYMAL ET DE L'ORBITE

1) **Vignard** et **Gruber**. — Guérison d'un ectropion cicatriciel complet des paupières *(Soc. des sc. méd. de Lyon*, 28 décembre 1906).

2) **Green** (J.). — Les symptômes oculaires et les complications des maladies des sinus accessoires (Ocular signs and complications of accessory sinus disease) *(Ophth. Record*, juin 1906).

3) **Baker** (C.-H.). — Corps étranger de l'orbite (Foreign body in the orbit) *(Ophth. Record*, mai 1906).

4) **Baker** (C.-H.). — Deux cas d'autoplastie des paupières (Two cases of plastic lid building) *(Ophth. Record*, avril 1906).

5) **Chavannaz**. — Résection du maxillaire supérieur et exentération de l'orbite *(Soc de méd. et de chir. de Bordeaux*, 12 octobre 1906).

6) **Medeiros** (R.). — Trichiasis (en portugais) *(Bahia medica*, n° 1, octobre 1906).

7) **Valude** et **Duclos**. — Lentigo malin des paupières (étude histologique) *(Soc. d'opht. de Paris*, 6 février 1906).

8) **Ladureau**. — Traitement du chalazion *(Assoc. pour l'avancement des sciences*, 35e Congrès, p. 234, 1906).

9) **Posey** (W.-C.). — Nœvus de la paupière (Nevoid growth of the lid.) *(Report of the section on Ophthalm. College of Physicians of Philadelphia*, février 1906).

10) **Rollet** et **Moreau**. — Mucocèle lacrymo-ethmoïdale *(Soc d'ophtalm. de Lyon* et *Lyon médical*, p. 842, 1907).

11) **Charles** (J.-W.). — Angiome de la paupière supérieure (Angioma of the upper lid) *(Intert. med. journ.*, septembre 1906).

12) **Lafon**. — Une forme rare d'épithélioma développé dans la région sourcilière *(Recueil d'ophtalmologie*, avril 1906, page 204).

13) **Bret** (THOMAS). — L'ablation du sol ciliaire *(Archives d'ophtalmologie*, mai 1906, page 316).

14) **Butler** (HARRISON-T.). — Deux nouvelles opérations pour le trichiasis (Two new operations for trichiasis) *(the Ophthalmoscope*, juillet 1906).

15) **Holmes** (C.-R.). — Céphalée et symptômes oculaires, dûs à l'inflammation des sinus accessoires du nez (Head pains and eye symptoms caused by inflammation of the accessory sinuses of the nose) *(Ohio State Med. Journ.*, février 1906).

16) **Pierron** (M.). — De l'Electrolyse des voies lacrymales *(Thèse de Bordeaux*, 1907. In-8° de 61 p.).

17) **Jandot** (Fernand). — La tuberculose nodulaire sous-cutanée des paupières (*Thèse de Lyon*, 15 décembre 1906).

1) *Vignard* et *Gruber* présentent une fillette de douze ans guérie d'un ectropion cicatriciel complet consécutif à une brûlure étendue de la face; on a utilisé le procédé de Wharton Jones. R.

2) *Green* résume les symptômes oculaires occasionnés par les affections des sinus accessoires. Il montre que toute partie de l'appendice oculaire peut être envahie ou lésée par l'inflammation des sinus ou des annexes. COBURN.

3) Le malade de *Baker* fut blessé par une décharge de carabine; l'œil devenant phtisique et à cause de la douleur, il fut énucléé. On trouve alors un corps étranger qu'on ne soupçonnait pas et qui fut extrait avec difficulté. C'était un morceau de ressort de 3 millimètres. COBURN.

4) *Baker* rapporte deux cas d'autoplastie des paupières, l'un à la suite d'une ulcération syphilitique, l'autre à la suite de l'extirpation d'une tumeur maligne. Dans le premier cas, greffe de Thiersch; dans le second, lambeau pédiculé. COBURN.

5) *Chavannaz* présente une femme opérée d'une tumeur maligne (épithélioma) qui avait envahi l'orbite et le maxillaire supérieur. On a pratiqué une exentération complète de l'orbite précédée d'une résection du maxillaire supérieur. L'orbite a été fermée à l'aide d'un lambeau frontal. R.

6) *Medeiros*. Revue générale sur le trichiasis, élémentaire et en quatre colonnes. G. D.

7) *Valude* et *Duclos* montrent les préparations histologiques d'un lentigo malin observé chez une femme qui a été présentée à la Société d'ophtalmologie de Paris (séance de février 1905). PÉCHIN.

8) *Ladureau* décrit un procédé simple à appliquer soi-même

pour la guérison du chalazion, qui consiste à le masser matin et soir avec le doigt trempé dans de l'alcool concentré ou dans de l'eau de Cologne de bonne qualité. Au bout d'un temps plus ou moins long, selon l'importance du chalazion, celui-ci disparaît sans laisser de traces. R.

9) *Posey* rapporte un cas de naevus de la paupière qui fut guéri par la méthode de Wyeth en injectant de l'eau bouillie chaude dans la tumeur. COBURN.

10) *Rollet* et *Moreau* présentent une femme de cinquante et un ans qui était atteinte d'une petite tumeur située dans la région lacrymale au-dessous du tendon direct de l'orbiculaire. Aucun traumatisme antérieur, rien à la rhinoscopie. On l'opère avec l'idée d'extirper le sac lacrymal ectasié, mais après incision du sac, il s'écoule une grande quantité de liquide mucilagineux de teinte chocolat, de consistance compacte. Pertuis osseux au niveau de la suture unguéo-ethmoïdale, la curette s'enfonce dans le labyrinthe ethmoïdal et bute contre la face antérieure du sphénoïde. Pas de suture cutanée, pansement à plat après décortication de la poche à la rugine, cicatrisation au septième jour. G. D.

12) *Lafon* a opéré une femme de vingt-huit ans d'une tumeur de la région sourcilière présentant les caractères d'un kyste sébacé ; adhérences à la peau, mobilité sur les plans profonds, etc. L'examen histologique montra qu'il s'agissait d'un épithélioma malpighien pavimenteux lobulé en voie de nécrose et qu'envahissait le tissu conjonctif. L'auteur, s'appuyant sur l'existence d'une plaie opératoire antérieure au même niveau, pense qu'un petit lambeau épidermique fut inclus dans la cicatrice et se développa peu à peu, aidé par les traumatismes répétés de la malade. BENEZECH.

13) *Bret* tente de réhabiliter l'ablation du terrain ciliaire dans la cure de certains entropions quand les procédés habituels échouent. Il rapporte deux cas où cette intervention, après tentative infructueuse par le procédé de Panas, lui a

donné d'excellents résultats. L'opération et la cicatrisation sont rapides, la difformité minime, le tissu cicatriciel moins dangereux pour la cornée que les cils en trichiasis. Dans ces deux cas, les malades se sont montrés très satisfaits.

BENEZECH.

14) *Harrison Butler* décrit deux nouvelles opérations pour certains entropions localisés; lorsqu'il existe un entropion partiel, notamment si celui-ci occupe le centre de la paupière, l'auteur, après avoir coupé ras les cils, saisit la paupière au moyen d'une pince de Grady et la retourne. Il excise alors la masse charnue formant l'entropion par deux coups de ciseaux, en ayant soin d'aller profondément dans le tarse, puis greffe à la place un morceau de conjonctive enlevé à la paupière inférieure. Pansement vaseliné pour empêcher l'adhérence de la greffe. Cette opération n'exige pas l'anesthésie générale; l'injection de cocaïne ne semble point diminuer la douleur que cause l'excision d'un morceau du tarse. Si l'entropion siège à l'un ou à l'autre canthus, l'auteur modifie l'opération décrite par Spencer-Watson. La modification consiste essentiellement à greffer un morceau de muqueuse enlevé à la lèvre, au lieu de greffer un morceau de peau qui, en s'hypertrophiant, peut occasionner de l'irritation.

J. MAWAS.

15) *Holmes* attire l'attention sur la relation qui existe entre certains symptômes oculaires et les maladies du nez. Il en donne, en des tableaux, les différents diagnostics de maladies chroniques ou aiguës des tissus périorbitaires et les symptômes qu'on peut observer du côté des yeux. Il rapporte notamment le cas d'une jeune fille atteinte d'un empyème des cellules ethmoïdales avec une forte douleur oculaire : le traitement nasal améliora considérablement la douleur. Un autre malade, âgé de 40 ans, et souffrant d'un empyème des cellules ethmoïdales gauches, présentait de la photophobie et une iritis, il souffrait aussi à l'occiput. Un jeune homme ayant eu plusieurs épistaxis et de l'infection, à la suite d'une opération sur les cornets, avait une papille couverte d'un exsudat blanchâtre et les veines dilatées, il s'agissait d'une névrite optique très étendue, compliquée par une thrombose de la veine in-

férieure, et une hémorragie à la macula. On observa par la suite d'autres petites hémorragies dans la rétine et une grande étoile blanchâtre au niveau de la macula. Il y eut là probablement thrombose des petites veines du nez se communiquant à l'orbite. Chez un autre jeune homme, des polypes du nez opérés furent suivis d'hémorragies rétiniennes ; thrombose probable dans ce cas de la veine ophtalmique. Dans un cas d'empyème du sinus maxillaire, il y avait paralysie de tous les muscles d'un œil avec exophtalmie et ptosis. Dans un autre cas, où il existait certains troubles oculaires, on trouva plus tard un empyème et une nécrose du tissu sphénoïdal. Le malade mourut subitement à la suite d'une hémorragie cérébrale. Le plafond du sphénoïde est entièrement détruit, la selle turcique est érodée ainsi qu'une grande partie des ailes. Il n'a pas eu, dans ce cas, d'évacuation du pus par le pharynx. Dans un autre cas d'empyème d'un sinus sphénoïdal gauche, il existait un céphalée intense, avec perte totale de la vision. La papille était blanche, les vaisseaux fins et petits. A l'ouverture du sinus, écoulement de pus, suivi d'un rétablissement de la vision. D'autres cas encore sont décrits, avec leurs symptômes et leurs diagnostics. COBURN.

16) Très bonne thèse inaugurale, selon la pratique et les idées de Lagrange, avec bibliographie complète. D'abord résumé historique depuis Ciniselli, de Bologne, qui eut l'idée première d'employer l'électrolyse dans le traitement lacrymal, jusqu'à notre époque. Puis étude des modes d'action de l'électrolyse : dilatabilité des voies lacrymales par ramollissement de la muqueuse dans les sténoses, destruction ou atténuation microbienne correspondante. Viennent enfin la technique de l'électrolyse, ses avantages, ses inconvénients. C'est la partie clinique personnelle de l'étude de *Pierron*.

La technique préconisée est celle de Lagrange et comporte la sonde volante, le galvanomètre, le rhéostat. Le manuel opératoire est soigneusement indiqué : dilatation des points et conduits lacrymaux, irrigation boriquée tiède, introduction de la sonde et adaptation de son ajutage au pôle négatif (le pôle positif appliqué avec ouate mouillée dans la narine voi-

sine), courant gradué de 5 milliampères durant 5 minutes environ, irrigation lacrymale boriquée terminale. Les indications sont fournies surtout par les rétrécissements lacrymaux surtout inflammatoires et les dacryocystites. Nombreuses observations à l'appui, dont sept inédites. Les avantages de l'électrolyse sont la bénignité, l'efficacité et la rapidité thérapeutiques. Quant à ses inconvénients, ils résultent seulement d'un excès de courant ou d'une mauvaise instrumentation.

Sans en faire un traitement exclusif, l'auteur considère l'électrolyse dans les rétrécissements lacrymaux et les dacryocystites comme particulièrement favorable et supérieure aux usages habituels. H. TRUC.

17) Il existe une forme très rare de tuberculose hypodermique dont l'unique observation signalée jusqu'à ce jour par

Figure 1.

Krauss, en 1904, concerne une fillette chez qui la lésion occupait les membres et la région sourcilière. *Jandot* apporte le premier exemple, recueilli à la clinique du professeur Rollet, de la localisation palpébrale de cette singulière affection. Elle se caractérise : 1° cliniquement, par l'existence de nodules multiples, arrondis, indépendants des plans sus- et sous-

jacents, sans aucune tendance au ramollissement, accompagnés d'adénopathie ; 2° histologiquement, par une structure tuberculeuse typique (îlots entourés de travées conjonctives avec cellules épithélioïdes et géantes (*fig. 1*, préparation d'Aurand) ; 3° au point de vue bactériologique, par la présence de bacilles de Koch ; 4° par le sérodiagnostic tuberculeux d'Arloing et Courmont, dans le cas de l'auteur ; 5° par la réaction positive de la tuberculine (cherchée par Krauss).

C'est donc une tuberculose typique et en cela très voisine de la gomme, mais radicalement différente d'elle au point de vue clinique, par son évolution principalement. Très semblable au contraire cliniquement à la forme typique de tuberculose récemment décrite par J. Darier sous le nom de Sarcoïde hypodermique, elle s'en distingue par le caractère positif de l'ensemble des épreuves de laboratoire ci-dessus mentionnées. La même considération la sépare des autres manifestations voisines (telles que : érythème de Bazin, sarcoïde de Bœck et lymphosarcoïde de Gougerot), si tant est que cette dernière ressortisse à la tuberculose. Elle occupe donc dans le cadre nosologique une place de transition entre les formes atypiques et typiques de la tuberculose hypodermique nodulaire. Au point de vue du diagnostic, elle est à différencier des autres manifestations de la tuberculose nodulaire cutanée, des productions inflammatoires d'autre nature (gomme syphilitique) et néoplasiques (sarcomatose, fibromatose, etc.) à localisation palpébrale. Le traitement est médical et chirurgical (dissection minutieuse et extirpation de la tumeur). L'AUTEUR.

RAPPORTS DE L'OPHTALMOLOGIE AVEC LA PATHOLOGIE GÉNÉRALE

1) **Barany** (Robert). — Sur le mouvement de roulement des yeux provoqué par le labyrinthe, à l'état normal, dans les maladies de l'oreille et chez les sourds-muets (*Arch. f. Ohrenh.*, vol. LXVIII, p. 1, 1906).

2) **Lévy** et **de Rothschild**. — Le signe du sourcil. Fonction trichogène du corps thyroïde (*Soc. de Biologie*, 11 mai 1907, *Semaine méd.*, 15 mai 1907).

3) **Morax**. — Manifestations oculaires au cours des trypanosomiases (*Annales de l'Institut Pasteur*, janvier 1907).

4) **Rogers** (J.). — Traitement du goitre exophtalmique par un sérum spécial (Treatment of exophthalmic goiter by a specific serum) (*Journ. of Americ. med. Assoc.*, février 1906).

5) **Bruas**. — Paludisme larvé à manifestations oculaires (*Marseille médical*, 15 janvier 1907).

6) **Narich.** — L'inégalité pupillaire, signe précoce de la tuberculose *(Rev. méd. de la Suisse romande*, décembre 1906).

7) **Dock** (G.). — Goitre exophtalmique : observations cliniques (Clinical observation in exophthalmic goiter) *(Americ. medicine*, 1906).

8) **Baker** (A.-R.). — Stase papillaire et tumeur du cerveau (Choked disc and Brain tumor) *(Ophth. Record*, mai 1906).

9) **Sarvonat.** — L'idiotie amaurotique familiale (maladie de Sachs-Tay) *(Revue mensuelle des maladies de l'enfance*, février 1906).

10) **Barck** (C.). — Manifestations oculaires de la syphilis (Ocular manifestation of syphilis) *(Journ. Missouri state med. Assoc.*, avril 1906).

11) **Stevens** (E.-W.). — Les symptômes oculaires dans les maladies générales (Ocular symptoms in general disease) *(Denver med. Times*, mai 1906).

12) **Franchere** (F.-E.). — Les symptômes oculaires dans les diagnostics médicaux (Eye symptoms in medic. diagnosis) *(Med. Exam. and Practition.*, mai 1906).

13) **Heine.** — Lipémie de la rétine et hypotonie du globe oculaire dans le coma diabétique (Ueber Lipæmia retinalis und Hypotonia bulbi im Coma diabeticum) *(Klin. Monatsbl. f. Augenh.*, XLIV, p. 451, novembre-décembre 1906).

14) **Fontanel.** — Asthénie motrice bulbospinale. Syndrome d'Erb-Goldflam *(Thèse de Lyon*. 1905-06).

15) **Venneman.** — L'œil sénile et l'œil artério-scléreux *(Annales d'oculistique*, p. 454-457, juin 1906).

16) **Elschnig.** — Des maladies oculaires par auto-intoxication (Ueber Augenerkrankungen durch Autointoxication) *(Kl. Monatsbl.*, XLIII, 2, p. 417).

1) Sous le nom de roulement des yeux on désigne un mouvement du globe appréciable par la pupille qui se produit au moment de l'inclinaison de la tête sur l'épaule Dans ce mouvement, les pupilles conservent leur position dans l'orbite mais exécutent une rotation de sens opposé à celui de l'inclinaison de la tête. Hunter, en 1786, observa le premier le roulement des yeux ; d'autres auteurs ont, les uns, nié, les autres confirmé le phénomène (Nagel, Sachs et Weller, Delage et Augier). *Barany* a construit un appareil permettant de mesurer avec l'angle d'inclinaison de la tête celui du roulement des yeux et arrive chez les malades atteints de lésions otitiques aux conclusions suivantes :

1° Quand il existe une destruction unilatérale de l'appareil vestibulaire, la recherche du roulement ne fournit rien de caractéristique ; 2° le roulement dans le cas de destruction bilatérale du vestibule confirme les résultats fournis par d'autres méthodes ; 3° le roulement acquiert une grande importance clinique chez les malades atteints de vertiges ou chez les simulateurs. MOREAU.

2) Le corps thyroïde exerce une influence manifeste sur

l'appareil pileux dans le myxoedème spontané, ainsi que le myxoedème opératoire et chez les animaux thyroïdectomisés.

Parmi les troubles de l'appareil pileux d'origine hypothyroïdienne, il faut faire une place à part à la raréfaction de la partie externe du sourcil ; cette raréfaction (signe du sourcil) est parfois héréditaire, souvent familiale et proportionnelle au degré d'hypothyroïdie. Indice d'insuffisance thyroïdienne, elle acquiert d'autant plus d'intérêt qu'elle est associée souvent à de l'œdème palpébral permanent ou transitoire.

H. D.

3) Les complications oculaires des trypanosomiases se manifestent par l'apparition d'une kératite interstitielle provoquée par la prolifération des trypanosomes dans les espaces interlamellaires de la cornée. *Morax* étudie l'histologie pathologique. Il se produit une infiltration leucocytaire, puis un développement de vaisseaux, qui peuvent amener une désorganisation complète de la cornée. Suivant le degré de résistance des animaux à l'infection à trypanosomes, les lésions régressent plus ou moins. L. GRANDCLÉMENT.

4) *Rogers* a employé le sérum préparé par Beebe, et dont les réactions cliniques ont été décrites par ce dernier auteur dans le même journal. Rogers l'a employé dans dix cas, dont trois guéris, du moins à ce qu'il paraît, trois autres sont hors de critique et les autres sont plus ou moins améliorés. Les meilleurs résultats sont ceux obtenus d'un premier sérum, préparé avec les précipités frais des nucléo-protéïdes et des thyréo-globulines. Le sérum obtenu en partant d'extrait sec, ne donne pas de bons résultats. L'auteur pense que ce sérum contient deux substances actives, une cytotoxine, ayant pour action la suppression de la sécrétion thyroïdienne et une antitoxine contrebalançant l'action excessive de la thyréo-globuline. L'effet physiologique produit — d'après les observations cliniques — justifie pleinement que le sérum arrête l'action de l'intoxication, et arrête l'activité de la glande, ce qui permet aux diverses fonctions de redevenir normales. La difficulté de la préparation de ce sérum, de même que les dangers auxquels il peut donner lieu, sont exposés minutieusement. Certains

malades, ceux atteints de tumeur kystique, ou d'un adénome de la thyroïde, sans exophtalmie, se plaignant surtout de troubles digestifs, de douleurs, avec dyspepsie, faiblesse, pouls intermittent ou non, sont réfractaires au traitement. Dans les cas chroniques, le traitement est naturellement plus long à produire de l'effet. COBURN.

5) *Bruas.* Il s'agit de deux malades atteints l'un, de kératite parenchymateuse syphilitique survenue six mois après le chancre et récidivant dans le cours d'accès paludéens, l'autre, de zona ophtalmique sans poussées fébriles de paludisme.

MOREAU.

6) *Narich.* Quatre observations de ce symptôme sont publiées avec une brièveté qui en diminue considérablement la valeur. La syphilis n'a été nullement recherchée ; l'état du système nerveux n'a pas été étudié ; et la tuberculose est très douteuse chez deux malades. Pour l'un, il n'est pas fait mention de l'auscultation pulmonaire. Pour l'autre, « l'auscultation ne dénote rien de particulier au niveau des poumons ».

MOREAU.

7) *Dock* rapporte ses observations de 32 cas de goitre exophtalmique, observés 29 chez des femmes, et 3 chez l'homme. La cause première de cette affection est rarement connue. Chez 12 de ces malades, des chocs nerveux ou des maladies fébriles furent notés peu de temps avant l'apparition des symptômes caractéristiques ; le goitre dans ces cas fut un des premiers symptômes. Mais dans douze autres cas, le goitre n'est apparu que 3 à 37 ans avant les autres symptômes. La glande thyroïde est toujours hypertrophiée. Chez 26 malades, un bruit systolique existait au niveau des thyroïdes. Tachycardie dans tous les cas. La pression du sang est très variable. Chez quelques-uns, la pression dépassait 180 millimètres. Les symptômes oculaires furent absents dans trois cas. L'amaigrissement est de règle et est souvent très marqué : dans deux cas, les malades avaient perdu la moitié de leur poids. La diminution de l'acidité gastrique existait

chez quelques malades; de même qu'une excitabilité. Deux des malades moururent, le premier d'une maladie venant compliquer son état; le second, d'une recrudescence des symptômes aigus. Quelques-uns des cas observés, ont une marche chronique datant d'environ une quinzaine d'années. Quant au traitement, le plus important est celui qui s'adresse aux symptômes. L'auteur a essayé certaines préparations organiques et les Rayons X. Le traitement chirurgical est recommandé sous certaines réserves. COBURN.

8) *Baker* étudie quelques cas de stase de la papille, accompagnant des tumeurs du cerveau. Un cas de kyste du cervelet qui a laissé une névrite. Trois cas de tumeur syphilitique du cerveau, dont un accompagné de glycosurie, l'autre, de diplopie, et qui guérirent par le traitement anti-syphilitique. Un cas de gliome du cerveau est aussi rapporté avec œdème de la papille. Le malade est mort. COBURN.

9) L'idiotie amaurotique familiale, décrite par Sachs et par Tay, est caractérisée par l'idiotie, la cécité avec lésions spéciales du fond de l'œil, la cachexie progressive, le début dans la première enfance et le caractère familial. Il en existe actuellement soixante et onze cas, avec seize autopsies d'après *Sarvonat*. L'influence familiale est très évidente; c'est, avec la prédominance dans la race juive, la seule donnée étiologique que l'on possède.

Les symptômes apparaissent à l'âge de quelques semaines: l'enfant devient apathique; sa musculature s'affaiblit ou même s'atrophie, puis la paralysie devient spasmodique, reproduisant le type des diplégies cérébrales.

L'amaurose est un caractère essentiel de la maladie. Elle s'accompagne constamment de constatations ophtalmoscopiques de la plus haute importance. Au niveau de la macula, on aperçoit une tache ovale, grisâtre, à contour flou, au centre de laquelle la fovéa apparaît comme un point rouge sombre. En même temps, le nerf optique s'atrophie peu à peu, sans présenter en général de névrite.

Par contre, les malades semblent avoir souvent de l'hyperacousie. L'état général s'altère peu à peu et l'enfant meurt

dans le marasme, généralement avant d'atteindre sa deuxième année. Le diagnostic repose sur la constatation des lésions oculaires et sur le caractère familial de l'affection. Il devra se faire avec toutes les affections cérébrales de l'enfance. Les lésions occupent d'une façon diffuse l'écorce cérébrale et la rétine. Les cellules pyramidales sont toujours plus ou moins atrophiées ou dégénérées. La rétine, au niveau de la tache jaune, est épaissie du fait d'une infiltration œdémateuse que Mohr attribue à un trouble vaso-moteur.

L'affection a été regardée comme une agénésie corticale (Sachs, 1897), comme un processus de dégénérescence secondaire (Kingdon et Russell); enfin comme l'indice d'une fragilité spéciale de la substance grise (Shaffer, Sachs, 1902). Le pronostic est fatal et le traitement purement hygiénique.

L'AUTEUR.

13) *Heine* observa un cas typique de la maladie décrite pour la première fois par Heyl sous le nom de lipémie de la rétine. Chez un diabétique qui n'avait jusque-là présenté aucune maladie de l'œil, on reconnut, par hasard, une coloration particulière des vaisseaux de la rétine. Il semblait qu'ils ne contenaient pas du sang, mais du lait. Pas d'autre altération du fond de l'œil. En présence de cet aspect ophtalmoscopique extraordinaire, on examina le sang et on trouva qu'il contenait plus de 8 pour 100 de graisse. Par la centrifugation, il se déposa dans le tube de Widal une couche crèmeuse, blanche, de 1 à 1 cm. 50 d'épaisseur. Huit jours après le premier examen survint du coma diabétique; le malade mourut au bout de quelques jours. A la coloration au Soudan de la rétine étalée, on constata que le sang des vaisseaux rétiniens contenait beaucoup de graisse, tandis que les parois des vaisseaux et les éléments de la rétine ne présentaient aucune altération.

Peu de temps après, Heine observa chez un autre diabétique le développement d'une lipémie rétinienne; le sang contenait 4 pour 100 de graisse. L'existence de ces deux cas ne permet pas de conclure que la lipémie soit fréquente, car ce sont les deux seuls cas que Uhthoff et Heine ont observés pendant toute leur carrière. Il est très facile de reconnaître la lipémie

de la rétine. Au point de vue du diagnostic différentiel, on ne pourrait la confondre qu'avec l'anémie, la chlorose ou l'artériosclérose; cette dernière est toujours caractérisée à l'ophtalmoscope par les altérations des parois vasculaires. Dans l'anémie, la couleur de tout le fond de l'œil est très pâle, la papille est presque toujours blanchâtre; en outre, on constate le plus souvent de petites hémorragies et une opalescence de la rétine. Bien que la lipémie soit très rare, elle a pourtant une importance au point de vue du diagnostic, parce que c'est l'examen du fond de l'œil qui attire l'attention sur la composition du sang. A la fin de son travail, Heine parle brièvement d'un autre symptôme qui accompagne le coma diabétique presque dans tous les cas, c'est l'hypotonie de l'œil, déjà décrite par Krause et Heine, que Heine a rencontrée 21 fois sur 22 cas. Il est difficile d'en donner une explication. Comme les recherches anatomiques n'ont point démontré d'altérations appréciables, Heine admet qu'il s'agit d'un arrêt de la sécrétion dans les parties de l'uvée qui fournissent le liquide intra-oculaire. KRUKENBERG.

14) Cette affection, dit *Fontanel*, se caractérise par une fatigabilité anormale, variable, rapide, de localisation bulbo-protubérantielle, ayant une tendance extensive, surtout descendante. Il existe, en plus, une absence de signes myélopathiques, tels que l'atrophie, la réaction de dégénérescence, les contractions fibrillaires, les troubles des réflexes et de la sensibilité.

La localisation du début peut se faire dans les muscles des yeux, de la phonation, de la déglutition ou de la nuque.

Le ptosis est un des signes les plus constants. Il est uni-ou bilatéral d'emblée. Il est soumis à des oscillations, s'accusant à mesure que les heures de la journée s'écoulent.

La lagophtalmie est beaucoup plus rare. Elle est passagère et variable, par fatigue de l'orbiculaire.

La diplopie est plus fréquente. Le muscle le plus souvent atteint est le droit externe. L'ophtalmoplégie externe est la règle, l'ophtalmoplégie interne, l'exception.

Le type Erb-Goldflam est une forme intermédiaire ou de transition entre les paralysies vraies et les paralysies hysté-

riques dans lesquelles nous ne pouvons reconnaître au microscope aucun trouble matériel bien qu'il en existe certainement (Lépine).

Il est probable qu'il s'agit de troubles d'irrigation sanguine atteignant les neurones bulbo-protubérantiels.

MOREAU.

15) *Venneman* indique que l'œil sénile est un organisme anatomiquement et physiologiquement diminué.

La cause première du rapetissement de l'œil est une anémie relative qui rend les tissus moins turgescents.

L'œil sénile est plus mou; la pupille plus petite et la chambre antérieure moins profonde. Il y a de la presbytie, la vision baisse parce que la rétine fonctionne mal et parce que les réflexes vaso-moteurs intra-oculaires sont en défaut, ainsi que la filtration séreuse à travers l'épithélium.

L'œil artério-scléreux est ainsi ischémique, mais cette ischémie est d'ordre pathologique; le rétrécissement des vaisseaux est dû à une endartérite oblitérante, laquelle a pour cause une infection ou une intoxication chronique du sang. Ici la tension s'élève, d'où hypertrophie compensatrice des artères. Il y a des hémorragies et de la dégénérescence graisseuse. Il y a deux formes d'artério-sclérose : diffuse et circonscrite. La première accompagne de la sclérose des reins, du cœur ou du foie et s'étend sur l'arbre artériel de viscères entiers. La deuxième, en plaques, a pour type la rétinite circinée.

L'artério-sclérose vraie est de l'endartérite. S'il y a plus, c'est de la périendartérite. P. CHAVERNAC.

16) D'après les observations d'*Elschnig*, les auto-intoxications, surtout intestinales, jouent dans les maladies des yeux un rôle beaucoup plus important qu'on ne l'admet généralement. Surtout dans les cas d'irido-cyclites aiguës ou chroniques, de sclérites qui semblaient s'être développées spontanément, il en trouve la cause dans des troubles de l'estomac ou des intestins, ordinairement accompagnés de constipation; après la guérison des symptômes gastro-intestinaux, l'affection oculaire, qui jusque-là avait résisté à tous les traitements, guérit rapidement. L'examen des urines démontra toujours une aug-

mentation considérable de l'indican, symptôme le plus évident de l'auto-intoxication. Le traitement consista en régulation de la diète, désinfection de l'intestin par le calomel, le carbonate de gaïacol, quelquefois aussi par une cure de Carlsbad.

Pour les détails, voir le travail original. KRUKENBERG.

VARIA

1) **Fukala**. — Communications thérapeutiques *(Soc. franç. d'ophtalmologie*, mai 1907).

2) **Vogt**. — Nouvelles recherches expérimentales et cliniques sur l'influence nocive sur l'œil des couleurs artificielles d'aniline (Weitere experimentelle und klinische Untersuchungen über den schädlichen Einfluss von künstlichen Anilinfarben, *(Zeitschr. f. Augenheilk.*, XIII, p. 117).

3) **Antonelli**. — Mesures coercitives et mesures radicales de thérapeutique oculaire, en rapport avec la loi sur les accidents du travail *(Soc. d'ophtal. de Paris*, 9 octobre 1906).

4) **Bourgeois**. — De l'action des préparations mercurielles dans les affections non syphilitiques de l'œil *(Soc. franç. d'opht.*, mai 1907).

5) **Darier**. — Des sérums et des métaux ferments en thérapeutique oculaire *(Soc. franç. d'opht.*, mai 1907).

6) **Polkinhorn** (H.-A). — Revue sur l'ophtalmologie (Review of Ophthalmology) *(Washington medic. Annals*, novembre 1906).

7) **Messmer** (C.). — La clinique ophtalmologique de l'Université de Breslau (Eye clinic of the University of Breslau) *(Milwaukee med. journ.*, août 1906).

8) **Wilkinson** (O.). — Traitement de quelques maladies oculaires par les médecins praticiens (Treatment of some eye diseases by the general practitioner) *(Virginia med. semi-monthly*, 26 octobre 1906).

9) **Valude** et **Duclos**. — Effets de l'adrénaline en instillations longtemps prolongées. Etude histologique expérimentale *(Soc. franç. d'ophtalm.*, mai 1907).

10) **Hesse** (Robert). — L'hyperémie par stase en ophtalmologie (die Stauungshyperæmie im Dienste der Augenheilkunde) *(Centralbl. für prakt. Augenheilk.*, 1906 juin)

11) **Greenwood** (A.). — Laveur intra-oculaire (An intraocular irrigator) *(Ophthalmic Record*, juin 1906).

12) **Hamburger**. — L'eau boriquée saturée pour le lavage des yeux *(Répertoire de pharmacie*, décembre 1906).

13) **Treacher-Collins**. — Les écoles de Londres pour les enfants atteints de maladies des yeux *(Report of the Metropol. Asylum Board*, 1906).

14) **Koeller** (Bruno). — Sur l'influence des désinfectants nouveaux spécialement de l'oxycyanure de mercure sur les instruments infectés (Einwirckung neurer Desinfizienten, besonders des Hydrargyrum oxycyanatum auf infizierte Instrumente) *(Zeitschr. für Augenheilk.*, XIII. S. 542).

1) Dans les conjonctivites purulentes à gonocoques, *Fukala*

emploie une solution de nitrate d'argent à 4 pour 100 en instillations deux ou trois fois par jour.

Pour les opérations de cataractes il fait l'anesthésie avec une solution de cocaïne à 15 pour 100.

ANTONELLI. — Les solutions fortes d'atropine, pour la prévention des synéchies dans les iritis graves, sont avantageusement remplacées par l'alcaloïde en substance, dont on peut déposer un tout petit grain dans le cul-de-sac conjonctival, après cocaïnisation, car la poudre d'atropine est un peu caustique. Ce procédé est utile aussi pour les cas où il ne faut atropiner qu'une fois toutes les vingt-quatre heures (pansement occlusif après intervention).

Il faut pourtant s'en méfier chez les enfants et chez les vieillards, qui réagissent parfois d'une façon exagérée à l'action toujours toxique de l'alcaloïde. Quant aux solutions de cocaïne, nous ne voyons pas l'utilité des collyres forts. La solution à 2 pour 100 est plus que suffisante, et il vaut mieux instiller plusieurs fois, pendant les différents temps de l'acte opératoire, quelques gouttes de collyre à 2 pour 100, que de vouloir obtenir d'emblée l'anesthésie profonde et durable par une solution concentrée. L. GRANDCLÉMENT.

2) *Vogt*, complétant les travaux de Graeflin sur le même sujet, a fait 85 expériences employant 70 différentes couleurs. En voici les conclusions : 1° les couleurs artificielles d'aniline ont sur la muqueuse de l'œil une influence différente correspondant à leur constitution chimique. Les couleurs acides, neutres, les couleurs mordantes de même que les couleurs insolubles dans l'eau ne provoquent pas d'irritation si on les introduit, par quantités de 5 à 10 milligrammes, dans le sac conjonctival de l'œil du lapin. Par contre, toutes les couleurs basiques provoquent dans les mêmes quantités de graves inflammations qui peuvent mener à la panophtalmie.

2° Les couleurs basiques présentent entre elles différents degrés de toxicité. Celle-ci augmente avec les qualités basiques de la couleur tout en dépendant d'autres propriétés chimiques de la base de la couleur, tandis que l'acide minéral du sel de la couleur semble être inoffensif. La nocivité diminue de plus avec le degré de solubilité de la couleur.

3° Les expériences faites sur l'œil de lapin démontrent qu'en irriguant le sac conjonctival avec une solution de 5 ou 10 pour 100 d'acide tannique, on supprime ou diminue considérablement la toxicité de toutes les couleurs d'aniline, tandis que les cas traités à l'eau ou avec des solutions de chlorure de sodium, d'acide borique, de sublimé ou de bicarbonate de soude, ont une évolution plus grave que si l'inflammation est livrée à elle-même. REDSLOB.

3) Aucune mesure coercitive ne serait justifiée, suivant *Antonelli*, pour les interventions destinées simplement à diminuer le degré d'incapacité partielle permanente due à un accident oculaire. L'iridectomie, l'extraction de la cataracte traumatique sont des interventions certainement indiquées au point de vue médical, mais qui peuvent prêter à discussion dans un cas déterminé, qui donnent parfois un résultat moins heureux que celui prévu et qui, le plus souvent, augmentent seulement d'une quantité négligeable la vision au point de vue de l'aptitude professionnelle.

La seule mesure coercitive conforme aux intérêts mêmes du blessé se trouverait dans l'article suivant, à ajouter à la loi : « En ce qui concerne les traumatismes graves de l'œil, par accidents du travail, l'énucléation, lorsqu'elle est jugée nécessaire par l'oculiste, est la seule opération à laquelle le blessé ne pourra pas se refuser, sans perdre tout droit à faire valoir, soit à l'égard du demi-salaire à partir de la date fixée par l'expert, soit à l'égard de l'ophtalmie sympathique, si elle venait à se déclarer, même avant les trois années révolues à partir de l'accident. »

Les mesures radicales s'imposent par elles-mêmes, en cas de traumatisme grave de l'œil ; car, seule, l'énucléation peut sûrement prévenir l'ophtalmie sympathique et soustraire au plus tôt le blessé à la moitié du salaire et à la dangereuse oisiveté du chômage. On a vraiment trop exagéré, ces temps derniers, les inconvénients de l'énucléation et de la prothèse. Sous le mirage de chirurgie conservatrice, l'oculiste ne conserve souvent, après une longue et pénible période d'essais thérapeutiques ou d'opérations partielles, absolument rien d'utile, ni de bon, ni de beau. L'AUTEUR.

4) *Bourgeois*. Si le traitement mercuriel est formellement indiqué dans tous les cas de syphilis vraie ou suspectée, il a aussi une action remarquable dans un certain nombre de maladies tout à fait étrangères à l'infection syphilitique : c'est un fait de pratique courante en ophtalmologie.

Les preuves en sont fournies par l'exposé d'un certain nombre d'observations, dans lesquelles les mercuriaux ont amené une guérison complète et définitive chez des sujets devenus tout à fait aveugles. Il s'agit notamment de cas d'ophtalmie sympathique et de névrite optique chez des malades complètement indemnes de syphilis, et ne présentant d'ailleurs aucun trouble de la santé : on ne peut invoquer dans ces cas qu'une localisation, sur l'organe de la vision, de toxines, à la formation desquelles il n'est pas possible d'assigner une cause certaine.

Le mercure a été employé sous les formes médicamenteuses les plus usuelles, les injections intra-musculaires ayant eu une action plus rapide. Dans tous les cas, le traitement a été prolongé plusieurs mois, jusqu'à ce que l'on ait obtenu un retour complet de la vision. Il paraît probable que, si l'on doit tenir compte des propriétés bactéricides des préparations mercurielles, il faut aussi admettre qu'elles agissent comme antidotes, lorsqu'elles ont affaire plutôt à des toxines qu'à des germes infectieux, comme cela se présente fréquemment.

C'est donc à leur action antitoxinique que les mercuriaux semblent devoir leur puissance de neutralisation, si souvent efficace dans les affections non syphilitiques de l'œil.

L'AUTEUR.

5) *Darier* obtiendrait, par les sérums antidiphtériques ou antitétaniques, des effets thérapeutiques identiques à ceux obtenus par le sérum antipneumococcique contre les ulcères infectieux de la cornée. Dans les infections traumatiques ou postopératoires, ces mêmes sérums auraient une action favorable sur l'évolution du processus infectieux, peut-être même une action prophylactique aussi marquée que celle attribuée aux sérums antistreptococcique et staphylococcique par Rogman. Le collargol, en frictions et surtout en injections intraveineuses, aurait une action très favorable sur le cours des infec-

tions oculaires (traumatisme, iritis blennorragiques, ulcères à hypopyon, etc...).

Mais tous ces agents de thérapeutique générale ne doivent pas faire négliger l'emploi des topiques qui ont fait leurs preuves (galvanocautère, iodoforme, eau oxygénée, injections sous-conjonctivales, etc...). L'AUTEUR.

9) *Valude* et *Duclos*. Ces recherches reposent sur les travaux du Dr Josué, qui a montré que les injections intraveineuses d'adrénaline produisaient chez l'animal des lésions vasculaires de dégénérescence, analogues à celles de l'athérome chez l'homme. Leur intérêt est basé sur l'usage assez fréquent de l'adrénaline en oculistique et particulièrement sur l'emploi presque quotidien que certaines personnes en font par instillations, au point de vue cosmétique. Les examens microscopiques ont porté sur la troisième paupière et sur le globe oculaire d'yeux de lapins, traités pendant trois mois et demi et cinq mois par des instillations quotidiennes d'adrénaline. Ils ont montré que les capillaires ne sont pas modifiés dans leur constitution ; que, seules, les artérioles du tissu connectif sous-conjonctival semblent subir une altération, consistant en la production d'une couche lamelleuse en dehors de la membrane endothéliale. Il résulte de ces expériences que, cliniquement, les instillations d'adrénaline ne présentent guère d'inconvénients, si ce n'est chez les personnes qui seraient sujettes à des suffusions sanguines sous-conjonctivales.

LES AUTEURS.

10) Se rappelant les bons résultats qu'à obtenus la méthode de Bier en chirurgie, *Hesse* a essayé d'influencer certaines affections de l'œil par une hyperémie artificielle. La strangulation du cou au moyen d'une bande élastique adoptée par Renner, ne lui paraissant pas irréprochable, l'auteur a essayé de produire une hyperémie par stase tout à fait localisée. Il construisit un appareil spécial, consistant en une espèce de ventouse de verre, qui s'adaptait facilement sur la région orbitale. Au moyen d'un ballon en caoutchouc et d'un manomètre, il put produire un certain vide à l'intérieur de la ventouse : il s'en suivait une hypérémie facile à contrôler. Il ne faut pas dépasser

une différence de pression de plus de 50 millimètres : des hémorragies pourraient sans cela se produire. Cette méthode de provoquer une hyperémie artificielle a donné à l'auteur un résultat superbe dans un cas d'ulcère de la cornée.

E. REDSLOB.

11) Le laveur intraoculaire de *Greenwood* est une modification d'un modèle qu'il avait construit antérieurement. D'un réservoir élevé part un tube de caoutchouc se terminant sous la forme d'un crayon, perforé à son extrémité et qui peut être comprimé par les doigts. A l'extrémité est adaptée une petite canule aplatie et recourbée, dont l'ouverture est protégée par un petit auvent, lequel, lorsque l'appareil est introduit dans la plaie cornéenne, soulève le lambeau et permet ainsi aux débris du cristallin et au liquide de sortir facilement.

COBURN.

12) On sait que la solution saturée d'acide borique, telle qu'on l'emploie couramment à toutes sortes d'usages, est des mieux tolérée par les yeux et qu'elle sert précisément au lavage de ces organes dans la pratique médicale journalière. *Hamburger* en donne la raison: c'est que cette solution se trouve, par pur hasard du reste, être isotonique aux larmes qui baignent les yeux normalement et qu'elle constitue dès lors le liquide physiologique idéal.

Par une méthode qu'il a indiquée à la *Société de biologie* le 13 janvier 1906, Hamburger a évalué la pression osmotique des larmes à l'état normal. Cette pression est environ une fois et demie celle du plasma sanguin ; elle est isotonique, en effet, à une solution de chlorure de sodium à 14 pour 1000, tandis que le plasma est isotonique à une solution du même sel à 9 pour 1000.

Ainsi, de même qu'une solution de chlorure de sodium à 9 pour 1000 ne provoque ni hydratation ni deshydratation du globule rouge, de même une solution du même sel à 14 pour 1000 serait physiquement indifférente aux cellules superficielles de la conjonctive et de la cornée, alors qu'une solution plus forte leur soustrairait de l'eau et qu'une solution plus faible les gonflerait d'eau : deux modifications qui les altèreraient en

sens opposé. Or, la solution d'acide borique saturée à une température normale, c'est-à-dire celle qui contient le maximum d'acide borique soluble à cette température, est à 25 pour 1000, ce qui est, pour cette substance, le titre isotonique aux larmes. Il est intéressant que cette concentration soit précisément celle qu'on emploie depuis longtemps avec succès, mais sans savoir pourquoi, pour l'eau boriquée destinée au lavage des yeux. R.

13) Le Metropol Asylum Board a, depuis quelques années, fondé à Londres plusieurs écoles pour les enfants atteints d'affections oculaires contagieuses, trachome, conjonctivites, etc. En 1905, 424 enfants furent admis dans ces écoles et 411 renvoyés guéris. *Treacher-Collins* qui a examiné 300 de ces enfants qui, en outre de la conjonctivite, étaient atteints de rhinite, dit que dans 125 cas il a trouvé dans la sécrétion nasale du diplobacille de Morax-Axenfeld presque en culture pure. Il recommande donc d'examiner toujours la sécrétion nasale, d'isoler ces enfants et de leur faire subir un traitement approprié. H. DOR.

14) Le travail de *Köller* cherche à résoudre la question, si l'oxycyanure de mercure est à même de désinfecter les instruments d'une manière sûre et rapide tout en ne les endommageant point. Pour ses expériences l'auteur s'est servi des pastilles bleues à 1 gramme fabriquées par Pieverling. Il en résulte que les solutions de 1 : 1000 et de 1 : 1500 préconisées par Pieverling n'ont pas une force désinfectante appréciable pour la pratique et que le pouvoir bactéricide de ce sel ne commence qu'avec des concentrations de 3 à 5 pour 100. Pourtant cette préparation a un avantage : des instruments bien polis et sans tache de rouille, ne se rouillent pas, même en restant cinq jours, dans une solution à 8 pour 100 et les concentrations de 3 à 5 pour 100 ne provoquent pas d'irritation de la peau des mains. E. REDSLOB.

Le Gérant : P. MASSON.

Lyon. — Imp. A. REY et Cie, 4, rue Gentil. — 46030

MÉMOIRES ORIGINAUX

Kyste de la glande lacrymale[1]

Par le Docteur H. DOR

J'ai l'honneur de vous présenter des préparations microscopiques provenant d'un kyste de la glande lacrymale, tumeur très rare puisque Desmarres, malgré son immense clientèle, prétend n'en avoir jamais vu et qu'il les décrit d'après des observations anciennes de Schmidt, Rosas, Beer, etc.

Il s'agit d'un enfant qui, selon le dire des parents, était né sans aucune difformité apparente. Ce n'est que vers l'âge de deux mois qu'ils virent apparaître une tuméfaction sous le sourcil, à l'angle supéro-externe de la paupière de l'œil droit. Peu à peu l'œil fut poussé en dedans et en bas et en même temps il existait de l'exophtalmie. Lorsque je le vis pour la première fois vers l'âge de trois mois et demi, la paupière était très distendue, l'exophtalmie encore très marquée, et avec le doigt on sentait une tumeur sous le rebord supéro-externe de l'arcade orbitaire. Il n'y avait pas de fluctuation ; on pouvait repousser un peu la tumeur dans l'orbite, mais on ne pouvait pas la comprimer. La position de cette tumeur pouvait bien faire supposer qu'il s'agissait de la glande lacrymale, mais l'exophtalmie parlait contre ce diagnostic, car en général les tumeurs de la glande repoussent l'œil en arrière. Je ne pus pas faire d'autre diagnostic que celui de tumeur de l'orbite ; je prescrivis pendant quelques jours des prises de 1 centigramme de calomel, fis extérieurement des applications de teinture d'iode, deux à huit jours de distance ; l'exophtalmie diminua un peu, la paupière distendue recou-

[1] Présentation à la *Société d'Ophtalmologie de Lyon*. Séance du 3 juillet 1907.

vrait presque tout l'œil qui était toujours sensiblement plus bas que l'œil gauche. Enfin, voyant que l'on ne pouvait rien attendre d'un traitement médical, je me décidai à procéder à l'extirpation, prévenant les parents que si la tumeur entourait le nerf optique il me faudrait faire en même temps l'énucléation.

Afin de ne pas risquer de couper le releveur de la paupière, je fis une incision en croissant partant au-dessous du bord externe du sourcil et s'étendant du côté temporal sur une longueur de 3 cent. 1/2 à 4 centimètres. (Je n'aurais pas pu la faire dans le cul-de-sac conjonctival, d'abord parce que la paupière était très tuméfiée et distendue et ensuite parce qu'on n'arrivait pas à faire saillir la tumeur à l'angle externe, comme cela a lieu pour les vraies tumeurs de la glande.) Lorsque j'eus poussé mon incision au travers de toute la paupière, je fus très heureux de voir apparaître une peau blanche, nacrée, distendue, formant une poche de la grosseur d'une grosse noisette; je la détachai d'abord avec le dos d'une branche de ciseaux courbes, mais elle se rompit alors et se vida, et je pus alors facilement sortir le sac entier. Le liquide qui s'écoula était absolument limpide et incolore. Je fermai par cinq points de suture qui restèrent en place pendant huit jours. Il n'y eut aucune espèce de réaction, et aujourd'hui l'œil est dans sa position normale; il reste encore un léger ptosis qui sera facile à corriger plus tard si la paupière ne revient pas spontanément à sa position normale.

Vu le jeune âge du malade, il est probable qu'il s'agit d'un kyste congénital, bien qu'il n'ait apparu que vers l'âge de deux mois. C'est là évidemment un cas très rare, car je n'en ai trouvé aucun exemple dans le travail si complet de Lannelongue *(Affections congénitales*, Paris, 1891).

Dans le bel ouvrage de Lagrange *(Traité des tumeurs de l'œil*, Paris, 1904), qui résume vingt-trois observations, le cas le plus jeune se rapporte à un enfant de six ans.

Les préparations microscopiques que je vous présente prouvent qu'il s'agit ici d'un vrai kyste de la glande orbitaire; les parois sont constituées par un tissu fibreux riche en fibres élastiques, et l'intérieur contient de grands fragments de la glande elle-même avec quelques amas graisseux et des vais-

seaux peut-être un peu distendus. Il est probable qu'il s'agit d'un simple cas de kyste de rétention d'une distension kystique de la glande, car nulle part nous n'avons trouvé de traces d'inflammation. Nous avons recherché avec soin la présence de crochets d'échinocoque, mais il n'en existe absolument pas.

La glande lacrymale de l'homme et des mammifères.

HISTOLOGIE

Par le Docteur **G. DUBREUIL**

Préparateur d'Anatomie générale et d'Histologie
à la Faculté de médecine de Lyon.

Nos connaissances sur la glande lacrymale, au point de vue microscopique, sont d'acquisition relativement récente. On a vécu longtemps sur l'idée que la lacrymale était une glande séreuse très analogue et même semblable à la parotide. Cette base posée, on a vu éclore un certain nombre de travaux sur les modifications de la lacrymale dans tel ou tel état pathologique. Si les prémisses eussent été justes, les conclusions de ces travaux auraient encore la valeur de faits bien observés. Malheureusement, on a étudié les variations microscopiques de la glande avant d'avoir fait l'étude de celle ci. Il en est résulté des erreurs nombreuses avec quelques bribes de vérité, qui sont consignées les unes et les autres dans un certain nombre de travaux qu'il est peut-être inutile de citer.

Dans ces dernières années, grâce à des études minutieuses dues à des anatomistes, grâce au concours de quelques ophtalmologistes autorisés en matière de microscopie, on est arrivé à constituer un ensemble de faits qui sont l'histoire histologique de la glande lacrymale. ZIMMERMANN[1], NOLL[2], PUGLISI-

[1] ZIMMERMANN, Beiträge zur Kenntniss einigen Drüsen und Epithelien. (*Arch. f. mikrosk. Anatomie*, Bd. LII, p. 552, 1898).

[2] NOLL, Morphologische Veränderungen der Thränendrüse bei der Sekretion. Zugleich ein Beitrag zur Granulalehre (*Habilitationschrift* Jena 1901 et *Arch. f. mik. Anat.*, Bd. LVII, s. 487, 1901).

ALLEGRA[1] sont ceux qui ont le plus contribué à cette histoire; nous croyons avoir résumé déjà dans notre thèse[2] les points principaux indiqués par ces auteurs et nous renvoyons à ce travail pour les points de détail, ainsi que pour l'anatomie comparée et le développement philogénique.

Ces quelques pages sont destinées à donner le résumé, aussi court et aussi condensé que possible, de la structure de la glande lacrymale humaine et à signaler les causes d'erreur pour ceux qui affronteraient de nouveau l'étude des modifications pathologiques de la glande.

La glande lacrymale de l'homme est une glande en grappe composée, à acini tubuliformes. Ce qui revient à dire qu'elle est constituée par des acini allongés, fermés en cul-de-sac à une extrémité et s'abouchant par leur extrémité ouverte dans des conduits excréteurs de divers ordres : intra-lobulaires, extra-lobulaires, collecteurs. Les acini sécréteurs sont groupés en lobes et lobules, séparés par des septa conjonctifs d'importance variable.

L'unité sécrétante est l'*acinus*, composé d'une *membrane vitrée*, de *cellules en paniers*, de *cellules épithéliales sécrétantes* et d'une *lumière*. Ces différentes parties méritent une étude spéciale.

ACINI. — Allongés en forme de boudins, de longueur variable, ils ne sont pas bifurqués à proprement parler, mais présentent de petits renflements latéraux qui correspondent à l'intérieur à des digitations courtes de la lumière. Le mot de *grain* sécréteur est donc impropre ou bien il faut admettre que le grain s'est allongé et recourbé suivant différentes directions (fig. 1).

Membrane vitrée. — Elle ne présente qu'un faible intérêt, car elle n'a pas de structure particulière dans la lacrymale. Continue sur les acini et les tubes sécréteurs, il ne faut y voir

[1] PUGLISI-ALLEGRA, Studio della glandola lagrimale (*Arch. ital. anat. et embr.*, vol. III, p. 298-240, 1904).

[2] DUBREUIL (G.), *les Glandes lacrymales des mammifères et de l'homme* (chap. III, Histologie) (thèse de Lyon, 1907, p. 58 à 140).

qu'une lame condensée de substance collagène (substance fondamentale du tissu conjonctif) dont elle a les réactions : (picro-bleu, picro-ponceau, etc.) et qui s'étale sur les pôles basaux des cellules sécrétantes. C'est le premier dyaliseur

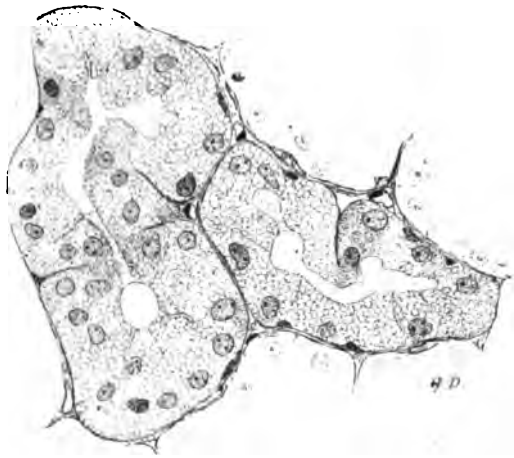

Fig. 1. — Deux acini de glande lacrymale humaine. (Telly-formol, hématoxyline ferrique.) Project. avec chambre claire de Abbe et système : Ocul. comp. 2 Zeiss, Obj. imm. 2 mm., 1,30 Zeiss,

On voit assez distinctement des cellules claires, vacuolaires et des cellules sombres, homogènes, on devine les variations de chromaticité nucléaire, la lumière, ses digitations, quelques capillaires de sécrétion.

interposé entre les substances amenées par les vaisseaux dans les espaces conjonctifs et la lumière centrale de l'acinus.

Cellules en panier de Boll. — On voit très fréquemment entre l'épithélium sécréteur et la vitrée des noyaux assez foncés et aplatis (fig. 1). De signification énigmatique, Fr. Boll (1868) montra qu'ils appartenaient à des cellules rameuses et anastomotiques qui doublaient la face interne de la vitrée en y formant un réseau protoplasmique continu. J. Renaut et Lacroix (1894-1897) ont attribué à ces cellules leur véritable signification d'éléments myo-épithéliaux, c'est-à-dire cellule épithéliale devenue musculaire, contribuant par sa contraction à l'excrétion exo-acineuse et exo-glandulaire.

La figure 2 donnera une idée de la forme et des rapports de ces cellules à l'intérieur de la vitrée, après expulsion des cellules sécrétantes.

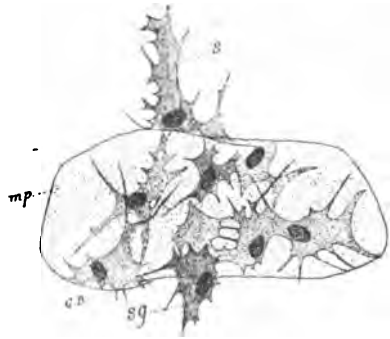

FIG. 2 — Le réseau des cellules en panier de la glande lacrymale (d'après J. Renaut, *Traité d'histologie pratique*, t. II, fig. 425). Ocul. 1. Obj. 9 de Leitz.

mp. membrane propre, doublée en dedans par les cellules en panier. Le sac formé par la membrane propre étant ouvert en haut, les cellules de Boll qui s'en détachent chavirent en dehors en restant *appliquées à la surface interne* de la vitrée par une partie de leur lame protoplasmique mince ; *sg*, l'une de ces cellules encore en relation avec les autres par ses extrémités restées adhérentes à la face interne de la vitrée ; *s*, une autre cellule semblable, dont le corps cellulaire est parcouru par une série de baguettes parallèles noyées dans un protoplasma réfringent.

Cellules sécrétantes. — Elles constituent l'élément essentiel de la glande. Hautes de 20 à 25 μ et larges de 6 à 15 μ, elles affectent en général une forme cylindrique plutôt que pyramidale. Différence essentielle avec les glandes salivaires séreuses par exemple : au lieu de trouver dans la coupe exactement transversale d'un acinus six à huit cellules pyramidales (parotide), on peut compter jusqu'à douze et même dix-huit cellules dans la lacrymale. Laissant de côté l'étude à l'état frais, vivant pour ainsi dire, qui n'est cependant pas sans intérêt, mais qui ne s'applique que difficilement à des pièces humaines, nous étudierons la cellule après fixation et à ses différents stades sécrétoires.

Après une bonne fixation (liquide de Bouin; liquide de Tellyesniczky), la première observation que l'on fait sur une lacrymale, c'est que les acinis sont loin d'être semblables entre eux ; bien plus, dans un même acinus les cellules sont très différentes : les unes sont claires et à protoplasma largement vacuolaire, les autres sombres ne montrent qu'un protoplasma granuleux (fig. 1). Il s'agit là de différents stades sécrétoires des cellules sécrétantes. Au cours de ces modifications, certains éléments naissent, disparaissent, évoluent, en un mot, il

faut donc faire l'étude analytique de la cellule : le noyau d'abord, puis le protoplasma et ses édifications : *exoplasme, ergastoplasme*, *granules fuchsinophiles*, *vacuoles* et *grains de ségrégation*, *vacuoles graisseuses*, *diplosomes* et *centrosphères*.

Noyau. — Habituellement vésiculeux et arrondi, il occupe le tiers inférieur de la cellule, quelquefois déprimé et rejeté contre la base, il n'est jamais entièrement aplati. Ces déformations sont dues à la pression des vacuoles de segrégation. Il est habituellement clair avec de la poussière de chromatine et deux ou trois grosses croûtelles chromatiques. A un certain moment du cycle sécrétoire, le karyoplasma ou suc nucléaire, incolorable en temps ordinaire, prend intensément certaines couleurs (hématoxyline ferrique, safranine) aucun détail n'est visible. Il ne faut pas voir là l'indice d'un processus dégénératif, mais simplement la manifestation objective de la participation du noyau à la sécrétion : la variation de chromaticité nucléaire (fig. 1).

Les cellules à plusieurs noyaux s'observent normalement, les karyokinèses sont très rares.

Protoplasma. — La cellule est limitée sur toute sa surface par une couche très mince de protoplasma différencié : l'*exoplasme*. Le protoplasma proprement dit remplit le corps de la cellule et se présente sous des aspects différents suivant le moment du cycle sécrétoire considéré.

Très fréquemment, dans les glandes fonctionnant peu, on observe une structure alvéolaire du protoplasma, excepté vers la partie tout à fait basale, il y a formation d'une série de logettes dont les parois sont protoplasmiques et le contenu liquide. Dans d'autres cas les vacuoles sont très réduites tant en volume qu'en nombre, et le protoplasma prend un aspect dense. Ces deux aspects se retrouvent avec un peu d'attention dans la fig. 1. Ils sont dûs à la réplétion de la cellule par les vacuoles de ségrégation, ou à l'expulsion du produit sécrété. La preuve en est faite par la fig. 3 qui montre que l'excitation du nerf lacrymal plus ou moins prolongée modifie considérablement l'aspect du protoplasma. Les cellules à protoplasma vacuolaire sont dites cellules claires ; les autres à protoplasma grenu, cellules sombres. Entre ces deux termes extrêmes existent, bien entendu tous les stades de transition.

Ergastoplasme. — Dans certaines cellules, assez rares d'ailleurs, en raison de la lenteur de l'acte sécrétoire, dans la portion basale, se différencient, au sein du protoplasma homogène, des flammèches, des lames de protoplasma supérieur que l'on nomme ergastoplasme. Apparaissant au moment où la cellule s'est vidée du produit de sécrétion, l'ergastoplasme

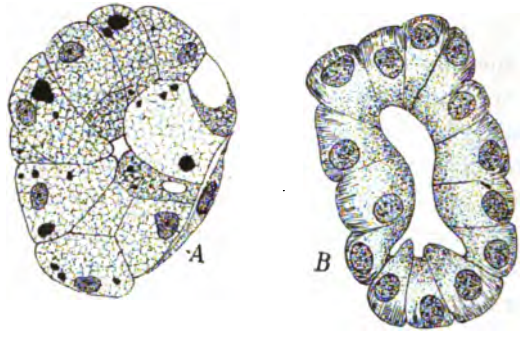

Fig. 3. — Glande lacrymale (Chat, d'après Puglisi-Allegra) après excitation électrique du nerf lacrymal.

A. Excitation légère (Flemming. Bleu polychrome). Coupe passant par le fond d'un tube. Cellules à divers stades : volumineuses et claires, petites et sombres. Vacuoles de ségrégation. Quelques vacuoles lipoïdes (en noir foncé), de tailles variables, sont disséminées dans les cellules.

B. Excitation prolongée jusqu'à épuisement complet de la glande (Altmann. Hématoxyline ferrique) Toutes les cellules sont obscures et troubles. A la base, légère striation lamellaire due au protoplasma (Protoplasma différencié : *ergastoplasme).*

forme une délicate striation basale, et sa fonction est l'élaboration des grains de ségrégation (fig. 4, A et B et 3 B).

L'ergastoplasme est plus difficile à constater dans la lacrymale humaine que dans celles de certains Mammifères (chat, chien, cheval).

Grains fuchsinophiles. — Nous n'insistons pas sur cette formation protoplasmique de signification encore douteuse. Ce sont de petits grains, très fins, colorables par la méthode d'Altmann et découverts par cet auteur, situés aux points nodaux des travées protoplasmiques.

Vacuoles et grains de ségrégation. — Les vacuoles de ségrégation, d'abondance et de taille variables, donnent au protoplasma son aspect spumeux, alvéolaire. Elles sont rem-

plies à l'état normal par un liquide qui tient en suspension un grain albuminoïde : le grain de ségrégation. Liquide et grain, après une maturation nécessaire formeront, l'un se dissolvant dans l'autre, le produit de sécrétion, entièrement liquide qui traversera par osmose l'exoplasme cellulaire (Pour les vacuoles, voir fig. 1 et 3 A).

Vacuoles lipoïdes. — Enfin la cellule lacrymale renferme encore au milieu des vacuoles déjà citées les vacuoles de sécrétion lipoïde.

Leur volume peut atteindre dans certains cas celui du noyau, mais habituellement leur diamètre varie entre le dixième et le quart du diamètre nucléaire. Elles ne représentent pas, comme certains auteurs l'ont admis, un signe de dégénérescence granulo-graisseuse de l'épithelium, elles sont normales dans la plupart des cellules glandulaires de l'organisme.

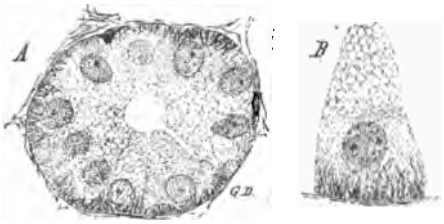

Fig. 4. — Glande lacrymale (cheval). (Liquide de Tellyesniczky, Hématoxyline ferrique.) A Chambre claire Abbe. Ocul. comp. 4 Zeiss, Obj. imm. 3 mm. 1,30 Zeiss. — B fortement grossi.

A. Ergastoplasme dans presque toutes les cellules d'un acinus vu en coupe transversale, elles sont presque toutes au même stade sécrétoire. Un capillaire de sécrétion.

B. Détail d'une cellule de la figure A montrant très nettement l'ergastoplasme basal.

Diplosome, centrosphère. — Du diplosome, de la centrodesmose et de la centrosphère, nous ne dirons rien, renvoyant pour leur étude au travail original de Zimmermann, ou à notre thèse, ou au travail plus complet qui sera consacré aux glandes lacrymales, dans la *Revue Générale d'histologie*.

Lumière. — La lumière de l'acinus présente des variations nombreuses de volume, en particulier suivant les temps du cycle sécrétoire. (fig. 3 A et B). Elle parcourt l'acinus dans son axe envoyant çà et là de grosses digitations sur ses côtés ; mais elle ne se contente pas de longer le pôle apical des cellules, elle envoie continuellement entre les plans côtés de ces dernières de petits canalicules (capillaires de sécrétion) qui augmentent d'autant la surface d'excrétion exocellulaire. Quel-

ques-uns sont visibles dans la figure 1 et la figure 4 en montre un très net. Nous ne pouvons pas insister sur les Kittleistes ou bandelettes obturantes.

Cycle sécrétoire. — De tout ce qui précède, il résulte que la cellule lacrymale n'est jamais semblable à elle-même, elle évolue continuellement. Ces variations ont été indiquées d'abord par Reichel (1880) puis étudiées par Noll (1901) et Puglisi-Allegra (1904) au moyen de l'électrisation du nerf lacrymal ou d'injections de pilocarpine. Ils sont arrivés ainsi à l'épuisement de la glande et, en partant de leurs observations, on peut retrouver les processus habituels de sécrétion : phase de *mise en charge*, de *repos*, d'*excrétion exocellulaire*.

L'acte sécrétoire se manifeste dans la cellule lacrymale par les phénomènes suivants :

1° Les variations de chromaticité du noyau ;

2° La colorabilité progressivement croissante du protoplasma périnucléaire ;

3° La formation de l'ergatoplasme ;

4° L'apparition de grains et de vacuoles ;

5° L'accroissement de volume des grains et des vacuoles (maturation) ;

6° La solubilité plus grande des grains dans les liquides fixateurs ;

Les modifications cellulaires correspondent aux phénomènes physiologiques suivants :

1° *Susception élective* (la cellule puise dans le plasma des espaces conjonctifs les matériaux qu'elle élaborera plus tard) ;

2° *Ségrégation* (la cellule élabore à l'aide de matériaux choisis des vacuoles à liquide et à grain albuminoïde de ségrégation) ;

3° *Maturation* (par apports nouveaux, par modifications incessantes, les grains sont mûrs, prêts pour être expulsés) ;

4° *Excrétion* (les grains se dissolvent dans le liquide des vacuoles et la solution transsude dans la lumière).

Il est à noter que les manifestations de l'acte sécrétoire ne se succèdent pas dans le temps successivement, mais que nombre d'entre elles sont simultanées, et qu'il y a chevauchement

d'un cycle sécrétoire sur le cycle sécrétoire suivant dans une même cellule.

Objectivement, et sur une préparation, les phénomènes cités trop rapidement ci-dessus donnent les différentes espèces de cellules, depuis la cellule claire (la majorité de celles de la fig. 1, quelques-unes de la fig. 3, A) en passant par la cellule à demi sombre (fig. 3, A) jusqu'à la cellule entièrement sombre (fig. 3, B et 5, A et B). Lorsque la cellule est entièrement vidée, ce qui ne se produit jamais dans la sécrétion physiologique, on arrive à voir de vastes vacuoles dans un protoplasma très trouble, réfringent et fortement granuleux (fig. 5, A et B, pilocarpine).

A

B

Fig. 5. — Glande lacrymale après injection de pilocarpine (Chien, d'après Puglisi-Allegra).(Altmann. Hématoxyline ferrique).

A. Courte durée d'action de la pilocarpine. Premier stade des modifications que les cellules subissent pendant l'hyperfonctionnement. Une vacuole.

B. Action prolongée de la pilocarpine. Protoplasma très condensé. Nombreuses vacuoles dans les cellules sécrétantes.

CANAUX EXCRÉTEURS — On les distingue en :

1° **Intralobulaire de deuxième ordre**, à une seule couche de cellules cubiques, relativement basses, à protoplasma homogène, quelques cellules sécrétantes sont encore égarées au milieu des autres, la lumière est large (fig. 6, A).

2° **Intralobulaire de premier ordre** à deux couches de cellules cubiques, et à lumière tantôt étroite, tantôt assez large (fig. 6, B).

3° **Interlobulaire**, à lumière large, les cellules forment deux

couches très nettes, l'une externe, cubique, basse, l'autre interne, haute et cylindrique, une membrane adventice de nature conjonctive commence à s'ébaucher (fig. 6, C).

4° **Collecteurs**. Leur épithélium ne diffère pas de celui des

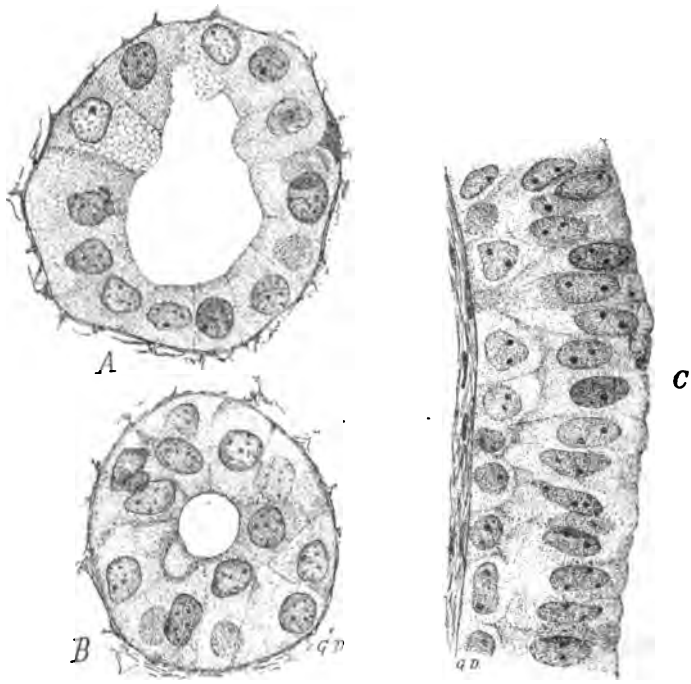

Fig. 6. — Glande lacrymale humaine. (Bouin, Bichr, Hématoxyline ferrique). Chambre claire Abbe. Ocul. comp. 6 Zeiss Obj. imm. 2 mm. 1,30 Zeiss (réduction de 1/5).

A. Canal intralobulaire de deuxième ordre avec une seule couche de cellules sécrétantes ; en haut et à gauche, on constate l'existence de deux cellules sécrétantes.

B. Canal interlobulaire de premier ordre. La stratification de l'épithélium est incomplète, elle le sera toujours ; il s'agit d'un épithélium incomplètement stratifié.

C. Canal interlobulaire. Stratification définitive de l'épithélium, la couche interne est composée de cellules cylindriques, la couche externe de cellules cubiques. En dehors adventice, de nature conjonctive.

canaux interlobulaires, mais leur lumière est immense et l'adventice forme une couche continue, régulière et épaisse (fig. 6, C, pour l'épithélium de revêtement).

TISSU CONJONCTIF, VAISSEAUX, NERFS. — Le tissu conjonctif forme les septa interlobulaires, et se glisse ensuite entre les acini. Chez l'homme, le tissu conjonctif interacineux est très délicat et très peu abondant, il est juste suffisant pour séparer les cavités sécrétantes les unes des autres et permettre aux vaisseaux sanguins d'y trouver leur voie de marche. A la périphérie de la glande, le tissu est cependant plus lâche et on y retrouve de place en place quelques cellules graisseuses. Les éléments constituants sont, comme d'habitude, les cellules et les fibres conjonctives, les fibres élastiques. Les amas lymphoïdes sont très rares chez l'homme ; la glande en hyperfonctionnement présente de nombreux leucocytes en diapédèse, et quelques *plasmazellen*. Notons que l'abondance du tissu conjonctif est excessivement variable, suivant les différents animaux; ces variations ont été des causes d'erreurs. On ne doit comparer entre elles que les glandes d'une même espèce animale, et même les glandes d'un même animal.

Les vaisseaux sanguins sous forme de capillaires forment de larges mailles périacineuses comme dans les glandes séreuses. Les vaiseaux lymphatiques sont *très rares* et semblent limités à la capsule et aux gros septa interlobulaires.

L'étude des nerfs nous entraînerait trop loin (nous renvoyons encore à notre thèse), il importe cependant de savoir qu'il existe par rapport à l'acinus :

1° Un plexus hypolemmale ou périacineux ;

2° Un plexus supra-épithélial, entre la base des cellules et la vitrée ;

3° Un plexus interépithélial entre les plans côtés de la cellule.

Nous nous en tiendrons à cet exposé succinct de l'histologie de la glande lacrymale, œuvre de vulgarisation et de synthèse en même temps, destinée à compléter les données parfois insuffisantes sur ce sujet, et simple résumé *ad usum scholarum*, d'un chapitre de notre thèse, à laquelle nous renvoyons pour les documents bibliographiques.

REVUE GÉNÉRALE[1]

ANATOMIE ET EMBRYOLOGIE

1) **Monesi** (L.). — Observations d'anatomie comparée sur les voies lacrymales (Osservazioni di anatomia comparata sulle vie lagrimali) *(Bulletino delle Scienze mediche*, janvier 1905).

2) **Dimmer** (F.). — La macula de la rétine humaine et les visions entoptiques qui s'y rapportent (Die macula lutea der menschlichen Netzhaut und die durch sie bedingten entoptischen Erscheinungen) *(Arch. f. Oph.*, LXV, 486-544, 1907).

3) **Gullstrand.** — La question de la macula (Zur Maculafrage) *(Arch. f. Ophth.*, LXVI, 141-189, 1907).

1) Nous reproduisons la courte note de *Monesi :*

Cosmettatos a trouvé chez l'embryon de lapin de 16 millimètres deux canalicules lacrymaux, l'inférieur est donné par la portion postérieure de la lame lacrymo-nasale, le supérieur est constitué par un bouton épithélial perpendiculaire au canalicule inférieur duquel il se détache par bourgeonnement secondaire. Stanculeanu a fait des observations analogues chez un embryon d'égale longueur.

A un stade plus avancé, on note encore la présence de deux canaux (Cosmettatos); mais arrivé à une certaine période du développement, le canalicule supérieur disparaît, et à la naissance, toujours chez le lapin, le canalicule supérieur est confondu avec l'inférieur et contribue à son élargissement.

Ce mode de développement est d'accord avec les données anatomiques des auteurs qui décrivent un canalicule unique (canalicule inférieur) en forme d'une large fente qui s'ouvre par un point lacrymal à la paupière inférieure à 3-4 millimètres du bord libre de celle-ci, au voisinage de l'extrémité inférieure de la caroncule ; ce canalicule se continue directement avec le canal naso-lacrymal, sans qu'il existe un véritable sac.

Monesi a étudié la conformation des voies lacrymales du

[1] Les articles dont nous indiquons seulement les titres, sans analyse, ne contiennent rien de nouveau.

lapin à différents stades, et il a vu que le cordon épithélial qui constitue l'ébauche du canal naso-lacrymal se divise postérieurement en deux cordons qui sont respectivement : l'un supéro-interne, l'autre inféro-externe, le premier plus court que le second.

Chez le lapin adulte, Monesi a vu que, dans le canal naso-lacrymal confluent constamment deux canaux : l'un inféro-externe qui correspond au canalicule inférieur des Auteurs, l'autre supéro-interne qui débute par une extrémité borgne au milieu du tissu cellulo-adipeux de l'orbite.

L'auteur se réserve de décrire en détail les faits qu'il a observés, mais il constate que, si pour le développement il est d'accord avec Cosmettatos et Stanculeanu, pour ce qui est de l'anatomie des voies lacrymales de l'animal adulte, il est en contradiction avec les descriptions classiques.

Le canal à extrémité borgne décrit par Monesi n'a pas encore été signalé jusqu'ici. On peut l'interpréter de différentes façons, on peut cependant penser qu'il s'agit là du canalicule supérieur, bien développé chez d'autres mammifères, arrêté chez le lapin avant son complet développement. Le fait, d'ailleurs, n'est pas nouveau et ne doit pas surprendre, puisque, chez le cochon, l'un des canaux, l'inférieur, se termine par une extrémité borgne, sur le côté de la paupière correspondante, mais dans ce cas, l'arrêt de développement est moins prononcé.

Monesi estime avec raison que ces faits peuvent avoir quelque intérêt pour l'ophtalmologie, en particulier par l'importance que présentent l'embryologie et l'anatomie comparée pour l'étude des anomalies congénitales de l'homme.

G. DUBREUIL.

2) *Dimmer* fait une intéressante étude de la macula exposant d'abord l'aspect anatomique de cette région puis son aspect ophtalmoscopique et, enfin les visions entoptiques qui s'y rapportent, la vision directe de la macula en jaune, la tache de Maxwell observée au moyen d'un verre bleu et l'observation polarisée de Haïdinger. L. DOR.

3) D'une discussion serrée de l'article de Dimmer paru dans les archives de Graefe il y a quelques mois, *Gullstrand* conclut

que la question de la macula n'est pas encore élucidée. Il n'est pas établi péremptoirement que la macula soit réellement jaune à l'état normal et cette question ne peut pas être considérée comme tranchée par les expériences de Dimmer, pas plus dans celles où il étudie la vision entoptique de la macula que dans celles où il étudie la macula directement après ouverture de l'œil. Gullstrand cite trois cas dans lesquels la macula n'était pas jaune. L. DOR.

PHYSIOLOGIE

1) **Uribe y Troncoso.** — La filtration de l'œil et la pathogénie du glaucome (La filtracion del ojo y la patogenesis del glaucoma) *(Anales de oftalm.*, septembre 1906).

2) **Polliot.** — Stéréoscopie. Pseudoscopie. Sensation visuelle du relief *(Recueil d'ophtalmologie*, p. 449-66, août 1906).

3) **Moderow.** — Sur les rapports entre les pupilles et la réaction de la convergence (Ueber das Verhalten der Pupillen bei Convergenzreaktion.) *(Thèse de Marbourg*, 1906).

4) **Roepke.** — Recherches sur l'action des mydriatiques sur le cheval (Vergleichende Untersuchungen über die Wirkung der Mydriatien beim Pferde) *(Thèse de Giessen*, 1906).

5) **Hansell** (H.-F.). — Relation entre la convergence et l'accommodation (Relation of convergence to accommodation) *(Ophthalmology*, avril 1906).

6) **Blanco.** — L'accommodation astigmatique (La acomodacion astigmatica) *(Sociedad oftal. hispano-americana*, Madrid, mai 1906).

7) **Pfeiffer.** — La physiologie des mouvements de l'iris (Zur Physiologie der Irisbewegung) *(Thèse de Marbourg*, 1906).

1) Encore un article de polémique de *Uribe y Troncoso* en réponse à l'article de Leber paru en avril 1906 dans les *Annales d'oculistique*, ce dernier article était déjà une critique des assertions de Uribe y Troncoso parues dans ce même journal en octobre 1905. La lumière ne jaillit toujours pas de cette discussion, et cette fois-ci la discussion sur une question de priorité : quel est celui de Pilzecker ou d'Uribe y Troncoso qui a vu le premier que la quantité de liquide injectée par le manomètre à filtration dans la chambre antérieure est différente de celle qui sort par le canal de Schlemm ? Enfin discussion sur les critiques déjà formulées au sujet du manomètre à filtration de Leber. G. DUBREUIL.

2) Pour *Polliot*, la théorie de Parinaud sur la production du

relief stéréoscopique ne répond pas exactement à la réalité. Après une longue démonstration, l'auteur conclut que le relief stéréoscopique est dû, non à un fusionnement des images rétiniennes qui ne correspondent pas, mais à un jugement porté sur de nombreuses données dont les principales sont la diplopie et les sensations de convergence. Ce jugement met en jeu des facultés psychologiques très complexes, que l'habitude et l'éducation rendent presque inconscientes. H. PERETZ.

3) *Moderow* étudie la bibliographie sur la réaction des pupilles à la convergence et il constate que la convergence a une action constante sur la pupille, tandis que l'accommodation n'a très probablement aucune influence. W. STOCK.

4) *Roepke* d'après ses expériences recommande au point de vue thérapeutique l'atropine et la scopolamine, pour dilater la pupille en vue du diagnostic, l'eumydrine. W. STOCK.

ANATOMIE PATHOLOGIQUE

1) **Romme.** — Les spirochètes de Schaudinn dans les manifestations oculaires de la syphilis *(Presse médicale*, n° 101, 19 décembre 1906).

2) **Weeks** (J.-E.). — Les bactéries pathogènes du globe oculaire (The pathogenie bacteria of the eye ball.) *(Journ. of Amer. med. Assoc.*, août 1906).

3) **Onfray** et **Opin.** — Cataracte polaire antérieure bilatérale. Examen histologique *(Archives d'ophtalmologie*, août 1906).

4) **Toufesco** (Mlle). — Note préliminaire sur la nature des altérations dégénératives des fibres cristalliniennes *(Soc. d'ophtalm. de Paris*, 6 avril 1906).

5) **Toufesco** (Mlle S.). — Sur le cristallin pathologique *(Annales d'oculistique*, p. 1-16, juillet 1906).

6) **Stargardt** (R.). — Sur l'influence des rayons Roentgen sur les follicules du trachome (Uber die Virkung der Roentgenstrahlen auf den Trachomfollikell) *(Zeitschr. f. Augenheilk.*, XIV, p. 251).

7) **Luerssen** (A.). — Les rapports du bacille de Müller avec la genèse du trachome (Die Beziehungen des Bazillus Müller zur Genese des Trachoms) *(Zeitschr. f. Augenheilk.*, XIV, p. 443).

8) **Calmette.** — Nouveau procédé de diagnostic de la tuberculose chez l'homme par l'ophtalmo-réaction à la tuberculine *(Presse méd.*, 19 juin et *Echo méd. du Nord*, 23 juin 1907).

9) **Grasset** et **Rimbaud.** — L'ophtalmo-réaction à la tuberculine *(Province médicale*, 13 juillet 1907).

10) **Comby.** — Ophtalmo-réaction chez l'enfant *(Soc. méd. des Hôp. de Paris*, 12 juillet 1907).

11) **Chantemesse.** — L'ophtalmo-diagnostic de la fièvre typhoïde *(Académie de méd*, 23 juillet 1907).

1) *Romme* publie une revue générale très courte de différents travaux sur la présence du spirochète de Schaudinn *(treponema pallidum)* dans la cornée syphilitique.

Bertarelli avait injecté dans la cornée d'un lapin une émulsion de chancre syphilitique, quinze jours après troubles et ulcération cornéens; la méthode de Levaditi montre la présence des spirochètes dans la cornée. Ces spirochètes s'y sont-ils développés, ou bien s'agit-il encore de ceux qui ont été injectés?

Greef et Clausen insèrent des parcelles de chancre syphilitique dans la chambre antérieure d'un lapin dont on lacère l'iris et la cornée. Trois semaines après, apparence de kératite hérédo-syphilitique, papule syphilitique de l'iris. Pas de spirochètes dans l'œil, par contre dans l'œil du côté opposé, nombreux spirochètes dans la cornée. L'affection est-elle véritablemement de nature spécifique? Les auteurs le pensent. (*Deutsche med. Wochenschr.*, n° 36, p. 1454, 1906).

Bab a trouvé des spirochètes dans la cornée, et surtout dans l'iris et la choroïde de nouveau-nés syphilitiques *(Deuts. med. Wochenschr.*, n° 48, p. 1945, 1906).

Le travail antérieur de Schlimpert confirme les faits avancés par Bab, on y trouve en outre la description de lésions des tissus, niées par l'auteur précédent, de plus, il y a des lésions de myosite dans les muscles oculaires. N'est-ce pas peut-être la cause des strabismes si fréquents chez les hérédo-syphilitiques? (40 pour 100 pour Fournier, 14 à 15 pour 100 d'après Hugenin) *(Deuts.med. Wochenschr.*, n° 36, p. 1452, 1906).

G. DUBREUIL.

2) *Weeks* énumère les différentes bactéries pathogènes qu'on a trouvé dans différentes parties de l'œil. La cornée peut être envahie par le bac. coli commun, le bacille de Kock-Weeks, de Kruger, de Klebs-Loeffler, de Petit, de la lèpre, de Morax-Axenfeld, par le *Bacillus perfringens*, le pyocyanique, l'*ulceris cornea*, (Zur Nedden), de la tuberculose, le gonocoque, le pneumocoque, le staphylocoque, le *penicellium glaucum*, l'*Aspergillus fumigatus*, *florescens*, *glaucus*, *nigricans et sa-*

charomyces. Une infection générale du globe oculaire est possible avec le staphylocoque, le streptocoque, le pneumocoque, le *Bacillus subtilis*, *Aspergillus fumigatus*, le *Bacillus coli comune*, le *Bacillus perfringens*. La sclérotique est envahie par le bacille de la lèpre et celui de la tuberculose. Une métastase s'observe avec l'actinomycose, le pneumocoque, le staphylocoque, le streptocoque, le bacille de la tuberculose, de la fièvre typhoïde, le microcoque intracellulaire meningitis.

Les principaux micro-organismes qui affectent l'iris sont les bacilles de la lèpre, de la tuberculose, le gonocoque, le pneumocoque, le staphylocoque et le streptocoque. Le vitré est rarement infecté d'emblée. On n'a pu mettre en évidence les staphylocoques, dans un cristallin, à la suite de blessure par corps étranger. La rétine est infectée secondairement généralement. On a observé pourtant, par infection endogène, des streptocoques, des staphylocoques, des pneumocoques. Le bacille de la tuberculose, celui de la lèpre, l'actynomycose, dans des névrites optiques métastatiques. COBURN.

3) *René Onfray* et *Opin* publient l'examen histologique d'un cas de cataracte polaire antérieure bilatérale. *Œil gauche :* L'opacité de forme ovalaire, saillante est recouverte par la cristalloïde antérieure et repose sur l'épithélium antérieur du cristallin. Cristalloïde et épithélium ont leur structure normale. Le tissu de l'opacité a mal pris les colorants et présente un aspect vaguement fibrillaire et stratifié. Adhérences iridocapsulaires. *Œil droit :* Même état mais les adhérences manquent, la cataracte ne fait pas de saillie. Ces deux variétés de cataracte, la première pyramidale, la seconde polaire vraie coexistant chez le même sujet pourraient bien reconnaître une étiologie commune. BÉNÉZECH.

4) Mlle *Toufesco* a appliqué à l'étude des processus dégénératifs des fibres cristalliniennes les différentes méthodes d'analyse histo-chimique. Les colorants électifs et l'acide osmique mettent en évidence la dégénérescence graisseuse. PÉCHIN.

5) Mlle *Toufesco* cite les grands noms demeurés attachés à

l'histoire de l'anatomie pathologique de la cataracte : Brisseau qui reconnut le premier le siège de cette affection, Müller, Robin, Zehender, Béchamp, Gayet, Knies, Gillet de Grammont, Berger, Morax, etc.

Dans un second paragraphe elle relate quelques observations personnelles sur la nature des processus dégénératifs des fibres cristalliniennes.

Elle conclut que toute cataracte débute à l'équateur, mais que la cause première et locale réside dans l'altération de la grande cellule cristallinienne centrale. Les processus dégénératifs seraient les mêmes dans toutes les espèces de cataracte, sauf peut-être dans la cataracte noire. Le processus dégénératif principal serait la dégénérescence graisseuse. Planche en couleurs. P. CHAVERNAC.

6) Les expériences de Heinecke ont démontré que les rayons de Rœntgen ont une grande influence sur la rate et les organes lymphatiques des lapins et d'autres animaux. Les lymphocytes sont détruits dans les follicules, les restes des noyaux sont dévorés par les phagocytes. Après vingt-quatre heures les follicules ont plus ou moins disparu. Ce sont ces résultats qui ont décidé *Stargardt* à essayer de détruire de cette façon les follicules de la conjonctive trachomateuse par la radiothérapie, l'effet fut semblable : il obtint une diminution de deux tiers du volume des follicules. Quant aux altérations histologiques, les couches épithéliales et adénoïdes n'en montraient aucune, les follicules par contre étaient remplis de détritus grumeleux, restes de noyaux, le nombre des phagocytes est fortement augmenté, de même que les cellules géantes de Villars et les mitoses. L'action des rayons duraient douze minutes, on employait un tube tenu à 5 centimètres de l'œil. Malgré tout, l'auteur ne croit pas que la radiothérapie puisse jouer un grand rôle dans la thérapeutique du trachome. E. REDSLOB.

7) Müller a décrit en 1897 un bacille semblable à celui de l'influenza, qu'il accuse être provocateur du trachome. Cette opinion n'avait guère trouvé de partisans ; pourtant un auteur américain a constaté la présence d'un bacille identique à celui de Müller huit fois sur dix cas de trachome. Pour tirer la chose

au clair, *Luerssen* a entrepris des recherches bactériologiques sur des malades atteints de trachome, de plus il a expérimenté sur lui-même avec le bacille de Müller ainsi que sur deux autres sujets, les animaux étant réfractaires à de pareilles expériences. Voici les conclusions de son travail. Il est vrai que l'on trouve le bacille de Müller chez les trachomateux, bien que rarement. Rien pourtant ne laisse supposer que ce microbe soit le provocateur du trachome, car on le retrouve également dans d'autres conjonctivites, et les inoculations sont restées sans résultat avec des cultures fraîches de bacilles entreprises chez trois personnes. E. REDSLOB.

8) *Calmette* rappelle que Von Pirket a montré que si l'on introduit sous la peau d'un tuberculeux par scarification de la tuberculine, on a, quarante-huit heures après, de la rougeur œdémateuse, une fausse vaccine, ce qui est exceptionnel chez l'individu sain, c'est la cuti-réaction. Wolff a montré la réaction des muqueuses chez les bovidés et Calmette propose l'ophtalmo-réaction à la tuberculine qu'il vient d'expérimenter chez vingt-cinq sujets, enfants et adultes. Il fait usage d'une solution de tuberculine sèche, précipitée par l'alcool à 95 degrés dans l'eau distillée stérilisée. La solution est de 1 pour 100 et on en instille une seule goutte dans un seul œil. De trois à cinq heures après, chez le tuberculeux, congestion de la conjonctive palpébrale, tuméfaction caronculaire, exsudat fibrineux. Au bout de six heures, sécrétion fibrineuse plus abondante. Maximum de la réaction entre la sixième et la dixième heure, pas de douleur, seulement cuisson. Chez l'individu sain pas de sécrétion. Donc aucun des inconvénients ou dangers de l'injection hypodermique. E. R.

9) *Grasset* et *Rimbaud* se déclarent partisans de l'ophtalmo-réaction qui est appelée, pensent-ils, à rendre les plus grands services pour le diagnostic de la tuberculose. E. R.

11) *Chantemesse* rappelle d'abord les recherches de Wolff-Eisner sur l'ophtalmo-réaction par la tuberculine. Ces réactions, négatives chez les sujets sains sont au contraire positives dans les cas de tuberculose évidente ou cachée. Chantemesse

a fait des recherches analogues chez les typhiques. Il a précipité par l'alcool absolu une solution forte de toxine typhique soluble; il a obtenu ainsi une poudre qui, dissoute dans une goutte d'eau à la dose de 1/50e de milligramme et instillée sous la paupière inférieure donne très nettement l'ophtalmo-diagnostic de la fièvre typhoïde, soit positif, soit négatif.

Chez les sujets sains, ou du moins indemnes de typhoïde, il se produit, au bout de deux ou trois heures, un peu de rougeur, de larmoiement, le tout disparaît au bout de quatre ou cinq heures. Chez les typhiques, la réaction est beaucoup plus marquée, elle atteint son maximum au bout de six à douze heures et se prolonge jusqu'au lendemain ; on note de la rougeur, du larmoiement et la production d'un exsudat séro-fibrineux. Parfois l'œil sur lequel a porté l'essai demeure reconnaissable après deux et même trois jours. Cette recherche n'offre d'ailleurs aucun inconvénient : la température ni l'état général ne sont modifiés.

L'ophtalmo-diagnostic est-il un signe très précoce de dothiénentérie? Il est impossible de l'affirmer présentement de façon précise, toujours est-il que l'œil du lapin à qui on a inoculé sous la peau des bacilles typhiques depuis quarante-huit heures présentent nettement une réaction positive. Il s'agit donc là d'un mode de diagnostic inoffensif et rapide. R.

PATHOLOGIE ET THÉRAPEUTIQUE

OUVRAGES GÉNÉRAUX. — STATISTIQUES

1) **May** (C.-H.). — Manuel des affections oculaires, 4e édition, 400 pages, 21 dessins en couleurs (Manual of Diseases of the Eye) (Wood et Cie, New-York, 1905).

2) **Mayou** (M.-S.). — Les modifications inflammatoires de la conjonctive (The Changes produced by inflammation in the Conjunctiva) (Wood et Cie, New-York 1906).

1) Cette nouvelle édition a été mise au courant des travaux actuels et comprend de nombreuses illustrations pour l'explication des sujets traités. COBURN.

2) Le livre de *Mayou* traite successivement de l'embryologie, de l'histologie et des modifications pathologiques de la conjonctive, dans le trachome, la conjonctivite catarrhale, phlycténulaire, etc... Il est d'une grande utilité pour l'anatomo-pathologiste. COBURN.

MALADIES DE LA CONJONCTIVE, DE LA CORNÉE ET DE LA SCLÉROTIQUE

1) **Zentmayer** (W.). — Conjonctivite printanière (Vernal Conjunctivitis) *(Section of ophth. College of Physicians*, Philadelphia, mars 1906).

2) **Terson** (A.). — Lymphangiectasie conjonctivale *(Soc. d'opht. de Paris*, 6 avril 1906).

3) **Wright** (J.-W.). — Conjonctivite infectieuse par la fièvre des foins et par fumée de tabac (Inflammation of the eyes, deie to infection from hay fever, conveyed by tobacco Smoke) *(Annals of Ophthalmology*, avril 1906).

4) **Zentmayer** (W.) et **Goldeberg** (H.-G).— Un cas de kératite filamenteuse (A case of filamentous Keratitis) *(Ophthalmology*, avril 1906).

5) **Posey** (W.-C.). — Un second cas de kératite disciforme (A second case of Keratitis disciformis) *(Ophthalmology*, avril 1906).

6) **Jennings** (J.-E.). — Epithélioma volumineux de la conjonctive oculaire (A case of epithelioma of the ocular conjunctiva of unusual size) *(Annals of Ophthalmology*, avril 1906).

7) **Stauffer** (F.).— Succès opératoire de kératocone (A successfull operation for conical Cornea) *(Opht. Record*, mai 1906).

8) **Brillaud** (E.). — De quelques formes de tuberculose oculaire (kératite parenchymateuse tuberculeuse et tuberculose de l'iris, et en particulier de leur traitement) *(Thèse de Paris*, mai 1906).

9) **Wieden Portillo.** — Un mode de traitement appliqué à un cas grave de ptérygion (Tratamiento del pterigion à proposito de un caso grave del mismo) *(Soc. Oft. hisp.-americ.*, Madrid, mai 1906 et *Arch. de Oftalm. hisp. americ.* juillet 1906).

10) **Baker** (A.-R.). — Corps étrangers de la cornée et de la conjonctive (Foreign bodies of the Cornea and conjunctiva) *(Kansas City medic. Record*, juillet 1906)

11) **Mellinghof.**— Les lésions de l'œil par les couleurs d'aniline (Beitrag zu den Schädigungen der Auges durch künstlicke Anilinfarben) *(Kl. Monatsbl. f. Augenh.*, p. 34, juillet-août 1906).

12) **Cosmettatos.** - Le trachome en Grèce *(Soc. d'ophtalm. de Paris*, 12 juin 1906).

13) **Santos Fernandez.** — Les opacités métalliques de la cornée (Las opacidades metalicas de la cornea) *(Soc. Oft. hispano-americ.*, Madrid, mai, et *Arch. de Oftalm. hisp.-amer.*, octobre 1906).

14) **Menacho.** — Méthode pour déterminer *a priori* le résultat optique du tatouage (Metodo para determinar « à priori » el resultado optico del tatuage) *(Soc. Oft. hispano-americ.*, Madrid. mai 1906).

15) **Chevallereau** et **Polack.** — Du tatouage coloré de la cornée *(Annales d'oculistique*, p. 26-37, juillet 1906).

16) **Chatterton** (EDGAR). — Argyrose de la conjonctive chez un homme manipulant le fulminate d'argent (Argyrosis of the conjunctiva occuring in a woman working with fulminate of silver) *(Trans. Ophth. Society*, 1905, p. 46).

17) **Rollet** (Professeur). — Traitement de l'hypopyon par le drainage de la chambre antérieure avec un crin (On the cure of hypopyon by drainage of the anterior chamber with a horse-hair) *(The Ophthalmoscope*, mars 1907).

18) **Bourdeaux.** — Les blépharites *(Gaz. méd. de Picardie*, avril 1907).

19) **Volden** (J.-E.). — Plaies pénétrantes de la cornée (Penetrating wounds of the cornea) *(The Post-graduate*, janvier 1907).

1) *Zentmayer* a observé deux cas de conjonctivite qui ont été guéris rapidement par les rayons X. COBURN.

2) *Terson* présente des coupes de lymphangiectasie conjonctivale. La pièce provient d'un malade dont la conjonctive bulbaire était le siège d'un développement extraordinaire des lymphatiques. PÉCHIN.

3) Le malade de *Wright*, atteint de la fièvre des foins, fait, à travers les narines, passer la fumée du tabac comme moyen thérapeutique, ce qui lui donna à plusieurs reprises et un grand nombre de fois, des attaques de conjonctivite. COBURN.

4) Le malade de *Zentmayer* et *Goldeberg* avait une quantité de petites vésicules sur la cornée et qui paraissaient être pédiculées. Après un long traitement par la pommade : iodoforme et le chlorure d'ammonium, le malade guérit. Ce cas est décrit longuement par les auteurs, l'apparence microscopique des filaments est dessinée. COBURN.

5) Le malade de *Posey* fut blessé par un coup de pierre. Sur la cornée, apparition d'un disque, ressemblant à un ulcère, situé dans l'épithélium et laissant intacte la substance propre. Ce cas est comparé avec un semblable où, à la suite d'une érosion cornéenne, on vit apparaître la même lésion. COBURN.

6) Le malade de *Jennings* avait une vaste tumeur de la conjonctive bulbaire. La tumeur a débuté, il y a quatre ans; au moment de l'extirpation elle mesurait 10 sur 8 centimètres, elle était projetée en avant d'environ 75 millimètres. On extirpa la tumeur, le globe oculaire et tout le contenu de l'orbite. COBURN.

7) *Stauffer* opéra un cas de kératocone en enlevant un mor-

ceau elliptique du centre cornéen, après avoir passé des fils de soie à travers la cornée. Réunion des bords de la plaie. Guérison rapide avec bon résultat. COBURN.

8) Il existe, dit *Brillaud*, une variété de kératite parenchymateuse distincte de la kératite d'Hutchinson, et qui est manifestement d'origine tuberculeuse. Elle est due au bacille de Koch ou à ses toxines arrivant à la cornée, soit par voie exogène, soit le plus souvent par voie endogène (voie sanguine).

Cliniquement l'infiltration peut aboutir ou non à des érosions cornéennes. Le plus souvent, elle reste interstitielle, le trouble est diffus ou nodulaire. Elle coexiste le plus souvent avec une tuberculose endo-oculaire plus ou moins évidente. Le diagnostic avec la kératite hérédo-syphilitique est délicat.

La kératite interstitielle est justiciable d'un traitement général intensif, dans lequel les préparations iodées, la viande crue, l'huile de foie de morue tiendront le premier rang. Ce seul traitement général nous a donné de bons résultats dans des cas de tuberculose de l'iris ; il n'a pas les inconvénients de l'iridectomie, de l'énucléation et de l'exentération simple : il leur est donc préférable. L'AUTEUR.

9) Chez un granuleux qui était porteur dans chaque œil d'un ptérygion charnu gênant la vision et limitant les mouvements d'abduction, *Portillo* appliqua le procédé suivant :

Il sectionne le ptérygion perpendiculairement à son axe un peu en dedans de la circonférence de la cornée, puis il en résèque une portion d'environ 4 millimètres ; il comble la perte de substance avec un lambeau conjonctival rectangulaire pris dans le cul-de-sac. La tête du plérigion privée de nutrition dégénère et, dix ou quinze jours après, il en pratique l'extirpation. Il emploie ensuite le jéquirity pour éclaircir la cornée. L. GRANDCLÉMENT.

11) Les lésions de l'œil par les couleurs d'aniline ne s'observent pas seulement dans les fabriques de couleurs, mais dans beaucoup d'autres branches de l'industrie qui, aujourd'hui, font usage de ces couleurs. Il s'agit ordinairement de

conjonctivites légères qui guérissent rapidement, mais on observe aussi des kératites plus ou moins intenses provoquées surtout par les couleurs basiques qui, quelquefois, ont pour résultat un trouble sérieux de la vision. *Mellinghof* a traité un de ces cas graves chez un ouvrier d'une fabrique de couleurs qui avait reçu dans l'œil une faible quantité de violet de méthyle en poudre (100 pour 100). Il s'agissait d'une irido-kératite violente qui, malgré le traitement, présenta plusieurs récidives et se termina par une cicatrice permanente de la cornée. Ce qu'il y avait de particulier dans ce cas était une lésion grave de l'épithélium et des couches superficielles de la cornée qui se nécrosèrent et s'enlevèrent à la pincette sous forme d'une membrane assez résistante. Ce processus se répéta plusieurs fois et ce n'est qu'après des mois qu'on constata la formation d'un nouvel épithélium.

Au point de vue prophylactique, on recommande un lavage immédiat du sac conjonctival avec une solution de tannin de 5 à 10 pour 100, solution qui devrait être prête d'avance dans toutes les fabriques. Si l'on n'a pas de tannin sous la main, il faut aussi vite que possible enlever à sec toute la poudre. Les lavages sont contre-indiqués, car la solution a une action plus profonde et plus grave sur la conjonctive. KRUKENBERG.

12) Dans ce travail basé sur 543 cas, *Cosmettatos* montre que la forme papillaire chronique est plus fréquente en Grèce que la forme granuleuse. Le trachome aigu est rare, il revêt l'aspect clinique d'une conjonctivite catarrhale aiguë ou d'une conjonctivite purulente. La marche de l'affection permettra de faire un diagnostic difficile au début. PÉCHIN.

13) *Santos Fernandez* ayant constaté l'inefficacité de toutes les méthodes proposées a obtenu d'excellents résultats par l'excision du dépôt métallique dans les opacités plombiques. L. GRANDCLÉMENT.

14) *Menacho* conseille le procédé suivant : après anesthésie à l'alypine, pour éviter la mydriase, placer sur la partie à tatouer de l'encre de Chine suffisamment épaisse pour qu'elle adhère à la cornée, puis prendre l'acuité visuelle. L. GRANDCLÉMENT.

15) C'est une étude détaillée sur les différentes modes de tatouage cornéen que nous présentent *Chevallereau* et *Polack*. Il faut retenir de leur étude que les couleurs à adopter sont le jaune de Naples au lieu de blanc, l'ocre brun et rouge, la terre verte, la terre d'ombre naturelle et brûlée, le bleu d'outremer et le noir d'ivoire. — Ces couleurs se trouvent facilement dans le commerce. — Elles sont parfaitement tolérées à condition d'être stérilisées à 150 degrés environ, et conservent leur teinte après incorporation dans les tissus. P. CHAVERNAC.

17) *Rollet* décrit sa technique opératoire pour placer un crin afin de drainer la chambre antérieure contenant du pus : ponction au couteau de de Græfe et contre-ponction, sans achever la taille de la cornée. Cette méthode est indiquée chaque fois que l'évacuation du pus est indiquée. (V. *Revue gén. d'ophtalm.* p. 481, 1906 et p. 289, 1907). STEPHENSON.

MALADIES DE L'IRIS, DE LA CHOROÏDE ET DU CORPS CILIAIRE

GLAUCOME, AFFECTIONS SYMPATHIQUES.

1) **Péchin.** — Contribution clinique à l'étude de l'ophtalmie sympathique *(Société française d'ophtalmologie*, mai 1907).

2) **Mazet.** — Glaucome subaigu consécutif à la variole *(Soc. franç. d'ophtalm.*, mai 1907).

3) **Vacher.** — Résultats éloignés de l'iridectomie périphérique avec iridodialyse *(Soc. franç. d'ophtalm.*, mai 1907).

4) **Jocqs.** — De l'Iridectomie dans le glaucome (*Soc. franc. d'ophtalm.*, mai 1907).

5) **Delord.** — Complication rare à la suite d'une iridectomie *(Soc. franç. d'ophtalm.*, mai 1907).

6) **Buchanan** (Leslie). — La choroïdite : essai d'une explication des lésions du fond d'œil (Choroïditis, an attempt to give an anatomical explanation of some of the appearence seen, in the fundus of the eye, and ternud, choroïditis) *(Trans. Ophth. Society*, vol. XXV, 1905).

7) **Parsons** (J. Herbert). — Plis de la rétine dans l'excavation glaucomateuse (Folding of retina in glaucoma cup) *(Trans. Ophth. Society*, vol. XXV, p. 99, 1905).

8) **Thompson** (A. Hugh). — Choroïdite centrale sénile (Central senil choroïditis) *(Trans. Ophth. Society*, vol. XXV, 1905).

1) *Observation I.* — Irido-choroïdite consécutive à l'opération de la cataracte. Ophtalmie sympathique 4 mois après. Cécité par irido-choroïdite atrophiante bilatérale.

Une femme de cinquante ans se présente à la consultation du Dr *Péchin* quatre mois après avoir subi l'opération de la cataracte de l'œil gauche par un confrère. Cet œil était complètement perdu pour la vision à la suite d'irido-choroïdite atrophiante.

Depuis quelques jours (5-6), soit quatre mois après l'opération de la cataracte de l'œil gauche, des symptômes d'ophtalmie sympathique apparaissent sur l'œil droit. Cette ophtalmie évolue rapidement et amène la cécité presque complète en quelques jours; elle devint complète en quelques semaines. L'énucléation de l'œil gauche ne fut pas proposée ; elle risquait trop d'être inutile pour sauver l'autre œil déjà perdu aux trois quarts. On se borna à des injections sous-conjonctivales de cyanure d'hydrargyre dans les deux yeux. Péchin admet qu'une incision trop périphérique a agi à la façon d'une plaie dans la région ciliaire; ce traumatisme a déterminé une irido-choroïdite atrophiante.

A noter l'apparition tardive de l'ophtalmie sympathique de l'œil droit (4 mois) et son évolution rapide.

Observation II. — Eclat de silex dans la région ciliaire de l'œil gauche. Ophtalmie sympathique deux mois après l'accident. Enucléation au cours de l'ophtalmie sympathique. Guérison.

A la suite d'un éclat de silex qui pénétra par la cornée pour aller se loger dans le corps ciliaire de l'œil gauche, cet œil fut perdu pour la vision et deux mois plus tard apparut l'ophtalmie sympathique sur l'œil droit. L'énucléation de l'œil gauche fut pratiquée, alors que l'ophtalmie sympathique avait commencé deux mois avant. (L'accident datait du 12 novembre 1904; l'ophtalmie sympathique apparut vers le 10 janvier suivant et l'énucléation fut pratiquée le 2 mars). L'acuité visuelle était tombée à 1/8; elle est remontée à 2/3 quelques jours après; elle se maintenait telle en 1907. C'est un succès à l'actif de l'énucléation qui s'est montrée ici le traitement vraiment efficace.

Le blessé était un accidenté du travail. A propos de cette observation, Péchin estime que, si le blessé refuse l'énucléation et perd l'œil sympathisé, il ne peut prétendre à l'indemnité qu'entraîne la cécité complète dans d'autres circonstances. Le blessé doit accepter l'énucléation, opération possible sans

anesthésie générale et le refus ne saurait engager les patrons ou les Compagnies d'assurances.

L'examen histologique de l'œil énuclée sera fait, mais déjà on peut dire qu'à la coupe cet œil apparaissait sain ; le corps vitré était transparent, avait sa consistance normale. Et si cet œil était perdu pour la vision, c'était à la suite d'adhérences iriennes et dépôts pupillaires consécutifs à un fort hyphœma provoqué par une iridectomie. Il semble donc bien que l'ophtalmie sympathique est due à une irritation du corps ciliaire, sans inflammation bactérienne.

Observation III. — Corps étranger intraoculaire. Exentération. Ophtalmie sympathique (papillo-rétinite). Surdité unilatérale.

A la suite de la pénétration d'un éclat de métal dans l'œil droit, un homme de cinquante-sept ans subit l'exentération de cet œil. Malgré l'exentération, les paupières restaient tuméfiées en même temps que le malade souffrait de douleurs périorbitaires. Des lavages quotidiens ne purent faire cesser ces accidents. Ce n'est que le 17e jour qu'un lavage réussit à entraîner le corps étranger. A partir de ce moment, les phénomènes inflammatoires disparurent. Le blessé se plaint d'avoir constaté l'abaissement de la vision de l'autre œil peu après le traumatisme et, en effet, quatre mois après ce dernier on constatait à gauche une atrophie optique en même temps qu'une surdité à droite, surdité qui n'existait pas avant le traumatisme. Le blessé étant un accidenté du travail, Péchin admet en s'appuyant sur le bon état général du blessé, sur les renseignements qui permettent de croire que la vision était bonne des deux côtés avant l'accident, et sur la surdité qui s'est développée à droite, qu'il s'agit d'une ophtalmie sympathique à forme rare, la névrite optique ou papillo-rétinite (amblyopie sympathique de Nuel). Ce cas se distingue des rares cas publiés, par la rapidité de l'évolution, le degré avancé d'amblyopie (presque la cécité) et l'aspect atrophique de la papille avec conservation des vaisseaux.

Cette observation démontre que dans des cas semblables au moins l'énucléation est préférable à l'exentération. Celle-ci peut laisser subsister le corps étranger et laisser se produire des accidents sympathiques. L'AUTEUR.

2) Les cas de glaucome confirmé nettement consécutifs à la variole, sans prédisposition antérieure, sont assez rares puisqu'on n'en trouve point mentionnés dans les derniers travaux parus sur les complications oculaires de la variole. En outre, la plupart des traités d'ophtalmologie n'indiquent point spécialement cette maladie dans les causes étiologiques du glaucome. Dans ces conditions il était intéressant de signaler le fait suivant très nettement consécutif à la variole sans qu'on puisse trouver d'autre cause à son apparition. *Mazet* a observé un homme jeune, trente-deux ans, n'ayant jamais eu aucun trouble visuel, aucune affection oculaire antérieure. Au sixième jour de l'éruption variolique il présente à l'œil droit les symptômes suivants: douleurs péri-oculaires, rougeur péri-kératique, diminution de la vision, augmentation de la tension intra-oculaire, vision de cercles colorés irisés autour des lumières, pupille en demi-mydriase, cornée trouble et insensible au toucher. Impossibilité de prendre le champ visuel par suite de la diminution de la vision, le malade ne pouvant compter les doigt dans aucune direction. Sous l'influence du traitement anti-glaucomateux, la plupart de ces symptômes ne tardent pas à disparaître en même temps que l'acuité visuelle s'améliorait un peu et arrivait à deux dixièmes. Devant la persistance d'un peu d'hypertonie et la pupille ne se contractant pas sous l'influence de la pilocarpine, on propose au malade une iridectomie qui n'est pas acceptée. A noter que dans le traitement de ce glaucome on n'a pu faire d'instillations d'ésérine à cause des douleurs qu'elles provoquaient.

L'AUTEUR.

3) L'iris, dit *Vacher*, est pincé à son extrême périphérie, attiré au dehors et excisé jusqu'au sphincter inclus. Il en résulte un arrachement périphérique de la membrane et une brèche irienne comme dans l'iridectomie ordinaire. Cette opération a l'avantage de dégager complètement l'angle irido-cornéen. On obtient ainsi de meilleurs résultats que par l'iridectomie ordinaire.

R.

4) Enregistrons dans la communication de *Jocqs* un cas de plus de l'évolution des idées thérapeutiques. On se souvient

combien on recommandait l'iridectomie large dans le glaucome, jadis. Jocqs dit : une iridectomie étroite, toute aussi efficace contre l'hypertonie, n'a pas les mêmes inconvénients au point de vue de l'acuité visuelle. Il reproche à la sclérectomie de Lagrange de nécessiter une iridectomie large et de ce fait la considère comme dangereuse pour les yeux dont la vision est déjà fortement affaiblie. L'auteur dit d'ailleurs que l'iridectomie agit surtout par la brèche de l'iris qui rétablit la communication entre la chambre antérieure et la chambre postérieure. Dans ce cas l'opération idéale, c'est la boutonnière irienne périphérique qui laisse le sphincter irien intact et conserve l'acuité visuelle antérieure, théoriquement.

En somme, chacun, suivant les idées qu'il a ou qu'il n'a pas sur le glaucome ou plutôt sur les glaucomes adopte telle ou telle opération. La discussion de la question peut y amener la lumière, mais elle est encore bien obscure, parce que nous ignorons tout ou presque tout des causes, nous constatons des effets différemment interprétés et au point de vue traitement toutes les opinions sont soutenables et ont été soutenues. La communication de Jocqs rappelle que l'opération du glaucome doit être mutilatrice au minimum, et qu'on doit songer à l'acuité visuelle ultérieure du malade. Cette question n'est pas sans importance et demandait à être remise au jour.

G. DUBREUIL.

5) *Delord* avait fait une iridectomie préparatoire à une extraction de cataracte ; il vit survenir au bout de huit jours environ, une hernie totale de l'iris, sans qu'il se soit produit d'accident opératoire ni post-opératoire immédiat. L'extraction du cristallin cataracté put d'ailleurs avoir lieu plus tard sans incidents. G. D.

MALADIES DE LA RÉTINE, DU NERF OPTIQUE ET DES CENTRES NERVEUX (AMBLYOPIE ET AMAUROSE, DYSCHROMATOPSIE)

1) **Dupuy-Dutemps.** — La veine centrale de la rétine dans la stase papillaire (*Soc. franç. d'ophtalm.*, mai 1907).

2) **Rochon-Duvigneaud.** — Rétinite leucémique (*Soc. franç. d'ophtalm.*, mai 1907).

3) **Kalt.** — Décollement rétinien et ponction (*Soc. d'opht. de Paris*, 6 nov. 1906).

4) **Galezowski** et **Benedetti**. — Altérations séniles de la macula chez un artério-scléreux (*Soc. d'opht. de Paris*, 6 juillet 1906).

5) **Kalt**. — Hémorragie en forme de disque de la région polaire postérieure de la rétine. Considérations sur la structure de la membrane hyaloïde et du corps vitré (*Soc. d'opht. de Paris*, 6 juillet 1906).

6) **Stocké**. — Le décollement rétinien (*La clinique opht.*, 10 octobre 1906).

7) **Offret** (Alfred). — Essai sur l'amblyopie par le sulfure de carbone (*Thèse de Paris*, juillet 1906).

8) **Stevens** (E.-W.). — Hémorrhagies rétiniennes dans des yeux apparemment sains (Retinal hemorragies in apparently healtly eye) (*Colorado Medicine*, juillet 1906).

9) **Gould** (G.-M.). — La fatigue oculaire incurable (Incurable eye strain) (*Journ. of the American med. Assoc.*, septembre 1906).

10) **Howe** (L.). — Le champs visuel et les méthodes qui servent à le mesurer (Field of fixation and methods of measuring it) (*Annals of Ophthalmology*, avril 1906).

11) **Henderson** (F.-L.). — Amaurose binoculaire d'origine hystérique (Hysterical binocular amaurosis) (*Annals of Ophthalmology*, juillet 1906).

12) **Bickerton** (Reginald). — Aspect particulier de la rétine, de la choroïde et du nerf optique (tubercules?) (Peculiar changes in optic disc, retina and choroid (tubercle?) (*Trans. Oph. Soc.*, vol. XXV, p. 102, 1905).

13) **Werner** (L.). — Neuro-rétinite unilatérale, chlorotique(?), développement rapide des lésions en forme d'étoile dans la région maculaire (Unilateral neuro-retinitis?, due to chlorosis. rapid development of star-like changes at the macula lutea) (*Transc. Opht. Society*, vol. XXV, p. 93, 1905).

14) **Thompson** (Georges W.). — Sur une tumeur intra-oculaire (gliome ou néoplasme) (Intra-ocular swelling (gumma, neoplasme?) (*Trans. Opht. Society*, vol. XXV, p. 105, 1905).

1) *Dupuy-Dutemps* a pratiqué l'observation microscopique sériée de neuf cas de névrite œdémateuse par stase papillaire au cours de la periode aiguë de tumeurs cérébrales. La question à résoudre est celle-ci : A quoi est due la névrite œdémateuse, l'œdème de la papille ? On répond : à la stase papillaire. On admet donc qu'il y a compression de la veine centrale de la rétine au moment où celle-ci traverse la *lamina cribrosa*.

Or, Dupuy-Dutemps montre par ses neuf séries de prépations :

1° Que contrairement aux idées généralement admises, il n'existe pas de constriction des vaisseaux au niveau de l'anneau scléral ;

2° Que la veine reste béante dans toute l'étendue de son trajet à travers le tronc nerveux ;

3° Qu'elle est au contraire très rétrécie, aplatie, non seulement dans le point où elle traverse la gaine durale, mais aussi dans sa traversée de la cavité vaginale dilatée et dans l'épaisseur de la gaine piale.

Une observation de sarcome orbitaire examinée au même point de vue montre les mêmes lésions papillaires que dans les cas de tumeur cérébrale.

Les observations de Dupuy-Dutemps, bien qu'elles ne soient pas peut-être exemptes de toute critique, conservent la théorie simpliste de la stase par compression du tronc de la veine, non pas à son entrée dans l'œil, mais à son passage à travers les gaînes du nerf optique, c'est là le principal objet de la démonstration. Le mécanisme de compression est variable suivant qu'il s'agit de tumeur orbitaire ou de tumeur intra-cranienne.

Dans le cas de tumeur orbitaire, la stase papillaire n'apparaît que lorsque la tumeur comprime la portion du nerf optique qui contient la veine. Dans le cas de tumeur intra-cranienne, le liquide céphalo-rachidien, sous pression, distend la gaîne du nerf optique, et de ce fait comprime la veine.

Quelle est la valeur séméiologique de la stase veineuse bilatérale? C'est un symptôme d'hypertension intra-cranienne et rien d'autre. G. DUBREUIL.

2) *Rochon-Duvigneaud* rapporte l'histoire typique d'une rétinite leucémique, il joint à sa communication la démonstration de préparations microscopiques.

L'examen clinique oculaire révéla un fond d'œil clair avec de grosses veines tortueuses et rose clair au lieu de la couleur violet foncé habituelle; vers l'équateur, nombreuses hémorragie, les unes roses, récentes, les autres déjà entourées d'un halo blanc qui indique leur ancienneté. L'examen du sang mit en évidence; 1° la diminution du nombre des globules rouges par millimètre cube; 2° l'existence dans le sang de formes leucocytaires anormales: les myélocytes caractéristiques de la leucocythémie myélogène. L'hypertrophie de la rate et du foie coïncidaient avec ces symptômes de leucémie.

G. DUBREUIL.

3) *Kalt* a obtenu un bon résultat par la ponction dans un cas de décollement rétinien myopique. La ponction fut pratiquée quatre jours après le décollement. Il est probable que ce bon résultat a été dû aux adhérences qui existaient par le fait

de larges plaques d'atrophie choroïdienne. Il n'y a pas eu d'hémorragie.

Dans deux autres cas le résultat fut nul, mais il n'y avait pas d'atrophie choroïdienne et la ponction provoqua des hémorragies graves et tardives. PÉCHIN.

4) Chez un homme de soixante-quatre ans *Galezowski* et *Benedetti* ont constaté une large lésion au niveau de la région maculaire de chaque œil. Les troubles visuels dataient de trois ans ; d'abord il s'est agi d'un simple brouillard, puis la lecture est devenue impossible. La lésion fait saillie; elle est en outre striée ; ces deux caractères permettant d'affirmer que la lésion occupe la rétine et non la choroïde. Les auteurs pensent qu'il s'agit d'une sorte de rétinite proliférante à forme spéciale développée chez un sénile artério-scléreux, différente de la rétinite circinée et de la chorio-rétinite des vieillards.

PÉCHIN.

5) *Kalt* présente une malade dont l'œil droit est le siège d'une vaste plaque hémorragique à contour circulaire et dont le centre correspond à peu près au pôle postérieur du globe et d'un diamètre d'environ quatre diamètres papillaires. Pas d'autres hémorragies du fond de l'œil. Scotome central absolu. Ce scotome est apparu subitement il y a cinq semaines. Il s'agit là d'hémorragie prérétinienne, sous-hyaloïdienne. *Kalt* émet l'hypothèse d'une fossette centrale existant à cet endroit pour expliquer cette localisation hémorragique et croit à une hémorragie choroïdienne chez une femme congestive, sujette à des troubles vaso-moteurs de la face. PÉCHIN.

6) *Stocké* a obtenu dans quatre cas de décollement rétinien dit myopique de bons résultats par les injections sous-conjonctivales de solution de chlorure de sodium à 3, 4 et 10 pour 100. Ces injections étaient accompagnées d'injections de pilocarpine. PÉCHIN.

7) L'amblyopie, dit *Offret*, se rencontre fréquemment dans l'intoxication par le sulfure de carbone. Cette amblyopie est caractérisée par une diminution considérable de l'acuité visuelle,

un scotome central pour les couleurs, scotome relativement petit, étant donné la baisse très grande de l'acuité visuelle, de la dyschromatopsie surtout pour le vert et le rouge. Le bleu est souvent bien perçu. Dans l'amblyopie nicotino-alcoolique, la diminution de l'acuité visuelle est moins marquée, et ne survient pas aussi rapidement ; de plus, toute proportion gardée, la vision ne réapparaît pas aussi vite que dans le sulfo-carbonisme. Les expériences sur les lapins n'ont donné que des résultats négatifs ; chez un chien la méthode de Nissl n'a pas permis de déceler des lésions rétiniennes ; la méthode de Marchi a montré une dégénérescence partielle du nerf optique. L'AUTEUR.

8) *Stevens* mentionne dans quelles conditions on peut observer une hémorragie primitive de la rétine. Il rapporte huit cas d'hémorragie, chez des personnes apparemment bien portantes : hémorragies rétiniennes dans trois cas, hémorragie du vitré, quatre cas; hémorragie sous-hyaloïdienne, un cas. Trois cas d'hémorragie du vitré, dont un guéri avec des opacités. L'hémorragie sous-hyaloïdienne était associée à une hémorragie sous-conjonctivale chez un malade atteint de coqueluche. Dans deux cas d'hémorragie rétinienne, la mort eut lieu dans la même année par hémorragie cérébrale. L'auteur a examiné aussi les yeux de cinquante-quatre individus âgés de soixante à quatre-vingt-dix ans, il n'a trouvé chez eux aucun signe d'hémorragie de la rétine, quoiqu'ils étaient nettement artério-scléreux. Plusieurs jeunes personnes (quinze à trente ans), au contraire, sont sujets à ces hémorragies, accompagnées de troubles du vitré, formation de tissu connectif et décollement de la rétine. COBURN.

9) *Gould* énumère les causes qui font que certaines fatigues oculaires sont inguérissables. Elles sont surtout déterminées par les anomalies congénitales , les amétropies fortes, le traumatisme, l'hétérophorie, les maladies du système nerveux central ou périphérique, les maladies générales, les occupations absorbantes. Il rapporte notamment un cas de 15,5 D d'astigmatisme ; trois cas de paralysie de l'accommoda-

tion. Le nystagmus peut aussi occasionner de la fatigue oculaire rebelle. COBURN.

10) Le travail de *Howe* est un extrait du premier volume de l'ouvrage « Les muscles de l'œil », actuellement en préparation. On y trouve la description d'un nouvel instrument pour la mesure du champ de fixation; c'est un périmètre combiné avec un télescope, on y trouve aussi la description d'un tropomètre, instrument d'un usage courant dans l'étude de l'hétéropie. COBURN.

11) *Henderson* rapporte un cas d'amaurose binoculaire d'origine hystérique, chez un homme d'apparence robuste et bien portant. L'attaque fut soudaine. Fond d'œil normal, pupille réagissant bien à la lumière. On pensa d'abord avoir affaire à une simulation, mais cet état dura un mois, puis finit par disparaître. COBURN.

MALADIES DU CRISTALLIN ET DU CORPS VITRÉ.

1) **Chavez.** — Cataracte ponctuée produite par la foudre. Disparition au bout de trois ans (Cataracta puntuada producida por et rayo. Reabsorcion al cabo de 3 años) *(Soc. oft. mexicaine*, nov. 1906).

2) **Chavez** (Lor.). — L'arrachement capsulaire dans l'opération de la cataracte (El arracamiento capsular en la operacion de la cataracta) *(Anales de Oftalm.*, sept.-octobre 1906).

3) **Terrien** et **Hubert.** — Ectopie bilatérale congénitale du cristallin dans trois et peut-être quatre générations *(Soc. d'Opht. de Paris*, 6 décembre 1906).

4) **Cantonnet.** — Les migrations secondaires du cristallin luxé sous la conjonctive *(Soc. d'Opht. de Paris*, 6 nov. 1906).

5) **Blanco.** — Phacométrie clinique (Facametro clinico *(Soc. oft. hispano-americ*, Madrid, mai et *Arch. de Oftalm. hisp.-americ.* septembre 1906).

6) **Marshall** (C.) **Devereux.** — Lenticone postérieure *(Trans. Ophth. Society*, vol. XXV, p. 89, 1905).

7) **Cruise** (Richard). — Un cas d'hémorragies bilatérales sous-hyaloïdiennes, avec hémorragie du nerf optique d'un œil (A case of two subhyaloïd hœmorrhages in one eye with hœmorrages on the dise) *(Trans. Ophth. Society.*, vol. XXV. p. 107, 1905).

8) **Mayou** (M.-S.). — Une forme particulière de cataracte lamellaire (An unusual form of lamellar cataract) *(Trans. Ophth. Soc.*, vol. XXV, p. 88, 1905).

1) *Chavez* présente un jeune homme de vingt-trois ans qui,

à la suite d'une fulguration ayant entraîné une perte de connaissance, présenta sur les deux yeux des troubles cristalliniens constitués par un pointillé occupant les couches corticales postérieures et qui rétrocédèrent complètement en l'espace de trois ans. L. GRANDCLÉMENT.

2) *Chavez* semble partisan résolu de l'arrachement capsulaire à la suite de presque toutes les opérations de cataracte.

Il dit en propres termes : L'arrachement capsulaire des cataractes mûres et de quelques hypermûres, évite la formation de cataractes secondaires. Dans la cataracte non mûre, ce complément d'opération évite, dans la majorité des cas, les opacités secondaires, et dans l'extraction du cristallin transparent, elle réduit, dans une bonne proportion, la nécessité d'une intervention ultérieure.. En raison de ces bons effets, on doit recommander l'arrachement capsulaire dans toutes les opérations de cataracte. G. DUBREUIL.

3) *Terrien* et *Hubert* rapportent l'observation d'une fillette de treize ans atteinte d'ectopie bilatérale du cristallin, en haut et en dedans. Au niveau du cristallin la réfraction est — 19 et en dehors + 12 (à la skiascopie). La mère et la grand' mère maternelle ont la même anomalie cristallinienne. Pas d'autre anomalie. PÉCHIN.

4) *Cantonnet* a observé un cas de migration sous-conjonctivale du cristallin à la suite d'une luxation traumatique. Le cristallin, sorti par une blessure siégeant à la partie supérieure du limbe, a été retrouvé à la partie interne.

De la statistique des quatre-vingt-cinq cas publiés, Cantonnet conclut qu'il n'y a pas correspondance absolue entre le siège du cristallin luxé et celui de la rupture ; dans certains cas, le cristallin émigre sous la conjonctive, avec tendance à gagner les parties déclives. La présence de la capsule du cristallin, celle d'un épanchement chémotique abondant et enfin la pesanteur semblent favoriser la migration. PÉCHIN.

MALADIES DE LA RÉFRACTION, DE L'ACCOMMODATION ET DES MUSCLES DE L'ŒIL

1) **Wilkinson** (O.). — L'accommodation astigmique. Etude de sa fréquence dans cinquante cas d'asthénopie (Astigmatic accommodation. A study of its relative frequency in 50 cases, with marked asthenopie symptoms) *(Annals of Ophthalmology*, avril 1906).

2) **Emerson** (L.). — Quelques observations sur la méthode de Worth pour le traitement du strabisme convergent chez les jeunes enfants (Some observations on Worths methods of treatment of convergent squint in joung children) *(Ophthalmology*, juillet 1906).

3) **Claiborne** (J.-H.). — Déviation conjugée latérale (Conjugaite lateral deviation) *(Journ. med. Americ med., Assoc.*, août 1906).

4) **Terson** et **Terson** (A.). — La paralysie du moteur oculaire externe au cours des otites *(Annales d'oculistique*, p. 16-26, juillet 1906).

5) **Blanluet** et **Caron**. — Paralysie de la sixième paire après rachi-stovaïnisation *(Soc. d'opht. de Paris*, 6 décembre 1906).

6) **Rochon-Duvigneaud**. — Tuberculose probable des muscles de l'œil *(Soc. d'opht. de Paris*, juillet 1906).

7) **Church** (B.-F.). — Du strabisme chez les enfants (Strabismus in Children *(Southern California Practitioner*, décembre 1906).

8) **Norris** (S.-C.). — Fatigue oculaire (Eyestrain) *(Central States Monitor*, février 1907).

1) *Wilkinson* relève cinq cas de spasme de l'accommodation d'origine astigmique sur 50 cas de réfraction présentant des symptômes d'asthénopie. L'accommodation astigmique simple, dit-il, n'est point rare et se présente ordinairement accompagnée de symptômes déterminés. L'accommodation tonique est, au contraire, très rare et toujours accompagnée des symptômes d'asthénopie très marqués. L'atropine, en diminuant la vision, ferait cesser cet effort et n'agirait probablement pas directement sur le spasme. COBURN.

2) *Emerson* discute les causes du strabisme et incline à croire que l'absence de la fusion des images en est la cause la plus fréquente. Sa méthode consiste : 1° à corriger la réfraction; 2° à l'occlusion de l'œil; 3° instillation d'atropine; 4° éducation de la fusion des images; 5° l'opération. Lorsque le strabisme est alternant, l'usage de l'atropine et des verres correcteurs est indiqué. Le stéréoscope est d'un usage recommandé dans l'éducation de la fusion des images. L'auteur a traité 300 cas par cette méthode et il pense que 75 à 90 pour 100 peuvent être guéris sans opération. COBURN.

3) *Claiborne* rapporte deux cas de déviation conjuguée latérale, l'un par destruction, l'autre probablement par irritation. Le premier cas est celui d'un homme âgé de quarante ans atteint d'otite moyenne avec symptômes de méningite. Il meurt au bout de cinquante-deux heures, après avoir présenté des symptômes d'irritation du côté du cortex droit et des lésions destructives du côté gauche ; à l'autopsie, on trouve une méningite généralisée ; en outre, les cellules mastoïdiennes sont infiltrées de pus, avec inondation purulente des méninges du côté où existait l'otite ; on constatait une déviation des yeux du même côté. Lorsque les méninges furent envahies du côté opposé, la déviation changea de direction. Cela confirme l'hypothèse qui admet que le lobe pariétal inférieur est le centre cortical des mouvements latéraux conjugués. Le second cas est celui d'un homme âgé de trente-sept ans, syphilitique. On avait noté une hémiparésie et de la diplopie. Les deux yeux étaient tournés du même côté, convergence normale. Le malade vit son état s'améliorer par l'iodure, mais ne guérit pas complètement. COBURN.

4) *Terson* et *Terson A.*, se basant sur deux observations personnelles, affirment que la diplopie survenant au cours d'une otite n'est pas toujours un symptôme de méningite ou de thrombo-phlébite des sinus veineux et que, même s'accompagnant de névrite optique, elle est susceptible de guérison.

La bibliographie contient plusieurs faits analogues. Cette diplopie fugace et bénigne s'explique :

1° Par un trouble réflexe.

En effet, le nerf auditif est en rapport avec la sixième paire et par son intermédiaire avec la quatrième et la troisième paire.

2° Par un trouble infectieux se propageant de l'oreille au moteur externe par la carotide et le canal carotidien, les canaux carotico-tympaniques et les lymphatiques.

Les auteurs se rangent à cette dernière hypothèse.

P. CHAVERNAC.

5) Un homme de cinquante et un ans fut opéré pour hémorrhoïdes après anesthésie par une injection intra-rachidienne

de 5 centigrammes de stovaïne (1/2 centimètre cube d'une solution à 1 pour 10). Huit à dix jours après, diplopie. Pas de symptômes qui puissent indiquer pour la paralysie oculaire une autre origine que l'injection intra-rachidienne. Pourtant, à signaler la présence d'une petite quantité d'albumine et un bruit de galop. *Blanluet* et *Caron* se bornent à constater le fait clinique. Dans la discussion qui suivit, KALT se fonda sur l'albuminurie et le bruit de galop pour mettre l'hypothèse d'une hémorragie banale qui s'est produite à l'occasion de l'intoxication du liquide céphalo-rachidien par la stovaïne. PÉCHIN admet que le liquide en partant de la région lombaire s'est diffusé vers les centres supérieurs pour venir se mettre en contact avec la sixième paire et croit à un trouble oculo-moteur d'origine labyrinthique consécutif à la présence de la stovaïne dans le liquide céphalo-rachidien qui baigne l'appareil ampullaire.

PÉCHIN.

6) En décembre 1906, *Rochon-Duvigneaud* rapportait l'observation d'un malade atteint d'exophtalmie chronique due à un épaississement scléreux des muscles de l'orbite. L'étude des coupes démontre qu'il s'agit de sclérose tuberculeuse.

PÉCHIN.

MALADIES DU GLOBE DE L'ŒIL

(BLESSURES, CORPS ÉTRANGERS, PARASITES)

1) **Fage.** — Luxation congénitale du globe oculaire *(Soc. franç. d'ophtalm.*, mai 1907).

2) **Coulomb.** — Protection des yeux contre les rayons X *(Soc. d'opht. de Paris*, 12 juin 1906).

3) **Darier.** — Panophtalmie gazeuse et bacillus perfringens *(Soc. d'opht. de Paris*, 6 juillet 1906).

4) **Dupuy-Dutemps.** — Enophtalmie cicatricielle congénitale avec immobilisation complète du globe oculaire *(Soc. d'opht. de Paris*, 9 octobre 1906).

5) **Carlotti.** — Hydrophtalmie congénitale chez un adulte sans phénomènes d'hypertension *(Soc. d'oph. de Paris*, 9 octobre 1906).

6) **Chaillous.** — Infection traumatique du globe oculaire par un bacille sporulé *(Soc. d'opht. de Paris*, 6 novembre 1906).

7) **Antonelli.** — Mesures coercitives et mesures radicales de thérapeutique oculaire, en rapport avec la loi sur les accidents du travail *(Soc. d'opht. de Paris*, 9 octobre 1906).

8) **Dolcet.** — Un cas de brûlure et de projectiles multiples de la figure et des yeux à la suite d'une explosion (Caso clinico de quemaduras y multiples proyectiles en la cura y ambos ojos, consecutivos a una explosion) *(Academia oftalmologica de Barcelona*, mai 1906).

9) **Bruner** (W.-E.). — Corps étrangers du segment antérieur de l'œil et de leur extraction (Foreign bodies in the anterior segment of the eye and this removal) *(Ophthalmology*, octobre 1906).

10) **Bulson** (A.-E.). — Traumatisme de l'œil et de ses annexes (Traumatism of the eye and its appendages) *(Fort Wayne med. Journ. Magazine*, novembre 1906).

11) **Seaman** (G.-E.). — Diagnostic et traitement des blessures de l'œil (Diagnosis and treatment of injuries to the eye) *(Wisconsin med. journ.*, janvier 1907).

1) *Fage* rapporte un cas assez curieux de luxation du globe *in utero*. A la veille d'accoucher, une femme reçoit un coup de brancard sur l'abdomen; l'enfant naît le lendemain avec l'œil droit complètement luxé en dehors des paupières. L'auteur pratique la section de la commissure externe et réintègre l'œil à sa place, puis suture les deux paupières. Au bout de seize mois, on constate, après ouverture des paupières, que l'œil est en parfait état. G. D.

2) *Coulomb* a étudié cette question avec *Infroy*. Il conclut avec Bettremieux que les coques en « émail de Paris » proposées par Van Duyse et celles en cristal à base de plomb doivent être rejetées et que les cupules en métal et particulièrement en plomb, assez épaisses, sont les plus sûrs protecteurs de l'œil. Il présente une paire de lunettes en flint destinée à protéger les yeux de l'opérateur. PÉCHIN.

3) *Darier* a observé une panophtalmie à marche rapide à la suite d'un corps étranger (éclat d'acier) dans l'œil. Le lendemain de l'accident, l'extraction de l'éclat d'acier fut pratiqué avec l'électro-aimant de Hirschberg, mais déjà la panophtalmie avait commencé et Darier dut faire l'énucléation séance tenante. A peine l'incision pour l'introduction de l'électro-aimant avait-elle été pratiquée qu'un bouillonnement gazeux se produisit et une mousse jaunâtre s'échappe de la plaie. De simples frottis ont permis de voir des bâtonnets que Darier pense être le *Bacillus perfringens*. PÉCHIN.

4) Œil légèrement microphtalme, immobile et dirigé en haut. Pendant la tentative que *Dupuy-Dutemps* a faite pour redresser l'œil et remédier à la difformité par la section du

droit supérieur, il a reconnu que l'œil était ainsi fixé par une nappe cicatricielle et que toute intervention était désormais inutile. Cette adhérence est due, croit-il, à un processus inflammatoire transmis par voie placentaire et de nature ignorée. PÉCHIN.

5) *Carlotti* présente un homme de vingt-six ans atteint d'hydrophtalmie congénitale. Cette hydrophtalmie est très bien tolérée et s'accompagne d'une acuité visuelle suffisante. Anatomiquement et fonctionnellement, elle n'a pas retenti sur le fond de l'œil ; le processus s'est arrêté dans son évolution. PÉCHIN.

6) Un fait nouveau à l'appui de la variabilité des agents infectieux dans les traumatismes oculaires. Irido-cyclite avec décollement de la rétine chez un homme de trente-huit ans, bien portant, jardinier et qui, pendant son travail, reçut dans l'œil gauche un corps étranger d'une nature ignorée et qu'on ne put retrouver. En quelques jours, l'œil fut perdu pour la vision. L'examen bactériologique démontra à *Chaillous* la présence dans l'humeur aqueuse d'un bacille sporulé différent du subtilis. PÉCHIN.

7) *Antonelli* est d'avis que chez les accidentés du travail, la loi devrait obliger le blessé à se soumettre à l'énucléation lorsque celle-ci est considérée comme traitement de l'ophtalmie sympathique en train de se produire ou comme traitement préventif. PÉCHIN.

8) *Dolcet* présente un jeune homme de vingt-cinq ans qui à la suite d'une explosion dans une fabrique de soude caustique, eut des brûlures multiples de la figure avec corps étrangers dans la peau et dans les yeux. Les cornées étaient criblées de petits corps étrangers. L'œil droit, fut en outre perforé et se perdit par irido-cyclite. Dans l'œil gauche, il subsista des opacifications étendues et la vision resta très défectueuse, mais l'auteur pense pouvoir l'améliorer par une iridectomie. L. GRANDCLÉMENT.

9) *Bruner* rapporte quatre cas de corps étrangers de l'hémisphère antérieur de l'œil. Le corps étranger était logé dans l'iris et y était resté dix ans dans un des cas. Dans un autre, un éclat métallique réunissait l'iris et le cristallin et deux fois le corps étranger était logé dans le cristallin lui-même. Dans tous les cas on pratiqua l'extraction. COBURN.

MALADIES DES PAUPIÈRES, DE L'APPAREIL LACRYMAL ET DE L'ORBITE

1) **Moissonnier.** — Ostéo-périostite consécutive à une sinusite frontale (*Archives d'ophtalmologie*, p. 506, août 1906).

2) **Valude.** — Un cas de cylindrome de l'orbite chez un enfant (*Soc. d'opht. de Paris*, 6 juillet 1906).

3) **Gérard.** — Sur les obstacles naturels capables de compliquer le cathétérisme des voies lacrymales (*Soc. d'opht. de Paris*, 6 novembre 1906).

4) **Morax.** — Xanthélasma à localisations faciales et céphaliques multiples (*Soc.d'opht. de Paris*, 9 octobre 1906).

5) **Morax.** — Tumeur orbitaire et tumeur de la fosse cérébrale moyenne. Hémianopsie et réaction pupillaire hémiopique (*Soc. d'opht. de Paris*, 9 octobre 1906).

6) **Cantonnet** et **Cerise.** — Anévrisme artério-veineux spontané de l'orbite (*Soc. d'opht. de Paris*, 6 décembre 1906).

7) **Boute.** — Le nouveau procédé pour la cure du symblépharon (*La clinique opht.*, 25 septembre 1906).

8) **Rhein** (J.-H.-W.) et **Risley** (S.-D.), — Blessure grave de la région orbitaire gauche ayant amené de la paralysie de plusieurs nerfs craniens (Severe injury to the left orbital region presenting paralysis of several cranial nerves) (*American Medicine*, octobre 1906).

9) **Johnston** (R.-H.). — Epithéliome de l'orbite (Epithelioma of the orbit) (*Ophthalmic Record*, septembre 1906).

10) **Collins** (E.-Treacher). — Petit colobome de la paupière supérieure avec un épaississement de la surface interne de la conjonctive (Small coloboma of upper eyelid, with peculiar thieken ing of the conjunctiva on its inner surface) (*Trans. opht. Society*, vol. XXV, p. 319, 1905).

11) **Moulton** (H.). — De l'emploi des sondes métalliques dans le traitement des rétrécissement des voies lacrymales (Use of lead styles in treatment of stricture of nasal duct) (*Med. Herald*, février 1907).

1) *Moissonnier* rapporte une observation d'ostéo-périostite orbitaire consécutive à une sinusite frontale causée par la diphtérie. La tuméfaction palpébrale est surtout évidente à l'angle supéro-interne de l'orbite. Une intervention faite à propos permit d'enlever un sequestre dépendant de la face antérieure du sinus et de curetter la muqueuse bourgeonnante. L'infection diphtérique a pu se faire, des fosses nasales vers

le sinus, soit par voie lymphatique et veineuse, soit par propagation directe. Deux récidives, puis guérison.

G. BÉNÉZECH.

2) Une enfant de deux ans atteinte d'exophtalmie, d'œdème papillaire et quelques jours après de décollement rétinien fut opérée par *Valude* (éviscération totale de l'orbite). L'examen anatomique de la tumeur qui remplissait le fond de l'orbite et pénétrait le globe oculaire fut reconnue être du cylindrome.

PÉCHIN.

3) *Gérard* a fait dans cet important et très utile travail. l'anatomie des voies lacrymales et de leurs variations. Cette étude est d'autant plus intéressante que nous connaissons peu de chose en physiologie des voies lacrymales et que le traitement du larmoiement et des dacryocystites en général est le plus souvent inefficace.

Les obstacles capables d'entraver le cathétérisme viennent de dispositions normales, soit du squelette, soit des parties molles; l'auteur les met bien en vue en insistant sur certaines particularités ostéologiques inédites de la gouttière lacrymo-nasale et du canal nasal et en étudiant les points et canalicules lacrymaux et le canal nasal membraneux.

Les variations de l'unguis, de l'apophyse montante du maxillaire supérieur de la fossette lacrymo-nasale, du canal osseux, des points et tubercules lacrymaux, des canalicules lacrymaux, du canal nasal font comprendre la difficulté du cathétérisme dans certains cas et l'obstacle apporté à la guérison des voies lacrymales.

Ce travail fait de descriptions anatomiques se prête peu à l'analyse.

PÉCHIN.

4) *Morax* présente un malade atteint de xanthélasma remarquable par l'étendue des lésions et leur distribution anormale. Des taches existent au niveau de la paupière supérieure, sous le nez, sur les joues, dans le cuir chevelu, derrière les oreilles. Des coupes d'une de ces plaques montrent la réaction particulière des cellules graisseuses spéciales au xanthélasma.

PÉCHIN.

5) Tumeur orbitaire et intracranienne du côté droit se reliant à travers la fente sphénoïdale. L'évolution dura deux ans et se termina par la mort. Au début, une voussure de la région temporale et la céphalée laissèrent en suspens le diagnostic qui devint précis au moment où apparut l'hémianopsie gauche avec réaction pupillaire hémiopique. A l'autopsie on trouva une tumeur du lobe temporal qui comprimait et déformait la bandelette optique droite. PÉCHIN.

6) *Cantonnet* et *Cerise* rapportent l'observation clinique et anatomo-pathologique d'un anévrisme artério-veineux spontané de l'orbite chez une femme de quatre-vingts ans, artériosclérose. Cette malade succomba presque subitement quelques semaines après le début des accidents oculaires, vraisemblablement par lésion des coronaires. PÉCHIN.

7) *Boute* retrace l'opération de Thilliez. Les paupières sont maintenues isolées du globe oculaire par un morceau de taffetas chiffon dont le pli arrive jusqu'au cul-de-sac et auquel il adhère au moyen de sutures qui ressortent par la peau. PÉCHIN.

8) Le malade de *Rhein* et *Risley* avait reçu un coup sur la région orbitaire gauche qui fut suivi de paralysie de la IIIe, IVe, V^e^, VIe et VIIe paires. Il existait aussi une lésion du nerf optique ainsi qu'une hémianopsie unilatérale. COBURN.

9) *Johnston* rapporte l'observation d'un malade chez qui un épithélioma de l'antre de Higmore se propagea à l'orbite et amena la mort. COBURN.

RAPPORTS DE L'OPHTALMOLOGIE AVEC LA PATHOLOGIE GÉNÉRALE

1) **Lopez** (E.). — La migraine *(Recueil d'ophtalmologie*, p. 347-49, juin 1906).

2) **Galezowski** (J.). — Sur les lésions du chiasma dans la méningite de la base *(Soc. d'opht. de Paris*, 12 juin 1906).

3) **Chaillous** (J.). — Sur l'état des oculo-moteurs dans l'hémiplégie organique de l'adulte et de l'enfant *(Soc. d'opht. de Paris*, 12 juin 1906).

4) **Pal.** — Du tabès conjugal et surtout des symptômes oculaires (Ueber eheliches Tabes mit besonderer Berüchsichtigung der Augensymptoma) *(Thèse de Fribourg in B.*, 1906).

5) **Wodrig.** — Un cas d'arthrite après une inflammation blennorrhagique de l'œil (Ein Fall von Arthritis nach Ophthalmoblennorrhœ) *(Thèse de Berlin*, 1906).

6) **Shumway** (E.-A.). — Cas se rapportant à des complications oculaires de l'hystérie (A series of cases illustrating the ocular complications of hysteria) *(American Medicine*, octobre 1906).

7) **Hastings** (H.). — Affections oculaires d'origine nasale (Ocular symptoms of nasal origin) *(Annals of otology, rhinology and Laryngology*, septembre 1906).

8) **Webster** (J.-C.). — Affections oculaires liées à des maladies pelviennes (Affections of the eye in relation to pelvic disorders) *(Surgery, Gynecology and Obstetric*, octobre 1906).

9) **Kimpel.** — Les symptômes oculaires dans les affections des os du crâne (Die okularen Symptome bei Erkrankungen des Knöchernen Schädels) *(Thèse de Marbourg*, 1906).

10) **Smydacker** (E.-F.). — Lésions oculaires dans la syphilis (Involvement of the eye in syphilis) *(Chicago med. Recorder*, mars 1906).

11) **Freund.** — Le traitement de la maladie de Basedow par les rayons X (Die Röntgenbehandlung der Basedow'schen Krankheit) *(Münch. med. Wochens.*, p. 830, 23 avril 1907).

12) **Blanke.** — Les affections des yeux et l'acné rosacea (Ueber Augenerkrankungen bei Acne rosacea) *(Thèse de Giessen*, 1906).

13) **Ward** (W.-W.).— Maladies générales pouvant devenir la cause d'affections oculaires (General diseases as a cause of diseases of the eye) *(California State Journal of medicine*, juin 1906).

14) **Bryant** (A.-G.). — Relations entre les maladies des fosses nasales et celles de l'œil et de l'oreille (Clinical observations concerning the nasal passages and the relation the bear to the organs of sight and hearing) *(Med. Record*, 15 septembre 1906).

1) *Lopez* conseille l'examen de l'appareil visuel dans tous les cas de migraine. Il distingue la migraine qui est due à l'asthénopie accomodative ou du muscle ciliaire, et la migraine qui résulte de l'asthénopie des muscles moteurs ou insuffisance de convergence.

Les deux formes de migraine présentent des symptômes différents et des douleurs bien localisées. La douleur frontale appartient à l'asthénopie accomodative et la douleur occipitale est signe d'insuffisance de convergence.

Une bonne correction optique est le seul traitement efficace.

H. PERETZ.

2) *J. Galezowski* rapporte quatre observations cliniques des malades qui ont présenté avec de l'atrophie optique des troubles hémiopiques après avoir été atteints de phénomènes méningitiques (maux de tête, vomissements, délire, cris).

L'auteur pense qu'il s'agit de lésions de méningite basiliaire intéressant le chiasma. PÉCHIN.

3) *J. Chaillous* reprend la question de l'état des oculomoteurs dans l'hémiplégie déjà étudiée par Miraillée, Deschaux et aussi par Wilson et arrive à confirmer les constatations de ces derniers. PÉCHIN.

4) *Pal* rapporte les cas connus de tabès conjugal et ajoute le suivant :

Homme de trente-cinq ans ; paralysie générale ; avoue avoir contracté anciennement la syphilis. Athrophie des deux nerfs optiques. Sa femme a eu, il y a sept ans, un ulcère à la lèvre, frictions mercurielles. Aujourd'hui absence des réflexes des genoux, immobilité réflexe des pupilles, parésie de l'accomodation. Sa fille a une kératite parenchymateuse des deux yeux vers l'âge de six ans. W. STOCK.

5) *Wodrig* observe un monsieur âgé de vingt ans, atteint d'ophtalmie blennorragique et qui n'avait pas eu d'uréthrite. Six jours après le début de l'ophtalmie, enflure du poignet droit. L'arthrite guérit au bout de sept semaines.

W. STOCK.

6) *Shumway* rapporte cinq observations d'hystérie chez des femmes présentant des troubles de la vision avec paralysie de l'accomodation. Il y avait quatre fois du rétrécissement du champ visuel, trois fois de l'inversion des couleurs.

COBURN.

7) *Hastings* rapporte des cas d'affections oculaires d'origine nasale : ptosis, douleur oculaire, névrite rétrobulbaire.

COBURN.

8) *Webster* rapporte l'observation de deux malades qui se plaignaient des yeux, l'un présentait une hémorragie oculaire, toutes deux furent guéries par l'ablation des organes génitaux internes. COBURN.

11) Les rayons X remplissent, d'après *Freund*, l'indication de la causalité en faisant disparaître le goître qui produit les sécrétions pathogènes. Ils ont toujours une influence favorable sur le poids du corps et les symptômes nerveux, mais souvent aussi on voit disparaître les bruits du cœur, le goître et l'exophtalmie. Plus le goître est mou, vasculaire et récent, plus le résultat sera bon. H. DOR.

12) *Blanke* rapporte l'observation d'une dame âgée de cinquante-huit ans atteinte d'acné *rosacea*. Il se forme constamment dans la cornée des infiltrations jaunâtres qui cèdent par l'atropine, des compresses humides et le repos au lit. Il cite encore quelques cas, mais le travail ne contient rien de nouveau. W. STOCK.

VARIA

1) **Reichert** (E.-F.). — Œil schématique (A schematic eye) (*Annals of ophthalmology*, janvier 1906).

2) **Post** (H.-M.). — Expériences avec l'adrénaline (Experiences with adrenalin (*American journal of ophthalmology*, décembre 1905).

1) L'œil schématique de *Reichert* est une modification à l'œil artificiel de Kühne employé pour les démonstrations faites à la lampe des fonctions des différentes parties de l'œil normal, ainsi que des vices de réfraction et de l'application des verres correcteurs. L'appareil est de telle dimension que les verres de la boîte d'essai d'oculiste peuvent être utilisés. COBURN.

2) *Post* a fait usage d'adrénaline et a pu observer quelques inconvénients dûs à son emploi. Dans un des cas elle occasionna une violente douleur faciale unilatérale ; dans un autre où il s'agissait d'un glaucome, il constata du vertige, de la faiblesse ainsi qu'une dilatation des pupilles, qui ne céda pas à l'éserine. Dans un cas de kératite il se produisit une dilatation très marquée de la pupille à chaque instillation d'adrénaline. COBURN.

Le Gérant : P. MASSON.

Lyon. — Imp. A. REY et Cie, 4, rue Gentil. — 46510

MÉMOIRES ORIGINAUX

Technique opératoire de l'extirpation du sac lacrymal à la rugine[1].

Par le Professeur ROLLET

Vous m'avez invité à assister à votre Réunion et à extirper un sac lacrymal devant vous, sur un de vos malades. De suite j'ai à vous dire que ma technique opératoire, adoptée dès 1895, a bien peu changé depuis cette date, à la suite de deux cent cinquante opérations pratiquées à ma Clinique.

Tout d'abord, je pose en principe que l'on doit endormir le sujet à l'éther ou au chloroforme; le sac doit être minutieusement disséqué, puis totalement extirpé, c'est donc une opération souvent un peu laborieuse et nécessitant une anesthésie complète. L'opération comprendra cinq temps :

Premier temps : *Incision de la peau.* — Le malade dort, l'antisepsie de la région est faite, on incise la peau avec la pointe d'un petit bistouri. L'incision a 12 millimètres environ. Elle est oblique de haut en bas et de dedans en dehors, et mieux légèrement courbe en bas, en contournant le sillon cutané orbito-palpébral; elle répond profondément au bord tranchant externe de l'apophyse montante du maxillaire supérieur. En somme, elle est menée en dedans de ces lignes cutanée et osseuse. En haut, elle part du tendon direct de l'orbiculaire, un peu en dedans de la réunion des extrémités interne de chacun des tarses. Pas de sonde conductrice.

Deuxième temps : *Recherche du sac. Hémostase.* — Le bistouri est déposé et ne servira plus. Les lèvres de l'incision

[1] Communication faite au *Congrès Ophtalmologique d'Oxford* au cours d'une opération pratiquée à Eye Hospital le 27 juillet 1907.

sont réclinées à l'aide de deux écarteurs à manche, comportant chacun quatre dents recourbées suivant, par exemple, le modèle que j'ai fait construire. La peau est ainsi solidement écartée et symétriquement. Il importe de ne pas changer les rapports anatomiques, et c'est ce qui m'a décidé à abandonner mon écarteur à ressort semblable à un blépharostat; la plaie est tiraillée et les manœuvres sont gênées.

On libère le tissu celluleux prélacrymal, on reconnaît deux points de repère : 1° En haut, le tendon direct et nacré de l'orbiculaire qu'il vaut mieux ne pas sectionner, et cela uniquement parce qu'il indique où est le sac; 2° en bas, la crête osseuse antérieure du canal nasal.

On aperçoit le sac avec sa couleur grise; il est situé entre ces deux points de repère.

On fait l'hémostase avec de petits tampons de ouate. C'est à ce moment qu'il y a hémorragie, quelquefois assez gênante. L'hémorragie se fait en jet ou en nappe. En jet, c'est seulement lorsqu'on a coupé les vaisseaux angulaires, ce qui m'arrive environ une fois sur quatre; cela n'a aucune importance, mais il faut alors saisir le vaisseau et quelquefois ses deux bouts à l'aide, par exemple, de la fine pince hémostatique dont voici un modèle, puis cet instrument remplacera en dedans l'écarteur. Jamais de ligature au catgut, la forcipressure suffit.

D'après la planche que je vous présente, extraite de mon mémoire de 1897, basé sur vingt-cinq dissections, on se rend compte de la vascularisation du sac. Quand on sectionne les vaisseaux présacculaires venant des vaisseaux angulaires ou palpébraux, le tamponnement permet d'arrêter l'hémorragie en nappe.

Troisième temps : *Décortication du sac à la rugine. Extirpation.* — On saisit le sac lacrymal avec une pince à dents de souris, et on fait en sorte de ne pas le lâcher; on tire sans le déchirer. Puis on procède à la décortication de l'organe avec une rugine spéciale. On le libère ainsi d'abord en dedans, en mettant l'os à nu, puis en haut, en passant ma rugine sous le tendon de l'orbiculaire, on fait ainsi basculer le sac. Même manœuvre en dehors, en arrière. Le sac, une fois bien isolé avec la rugine, on coupera ses attaches en dehors et en bas,

soit à la rugine, soit aux ciseaux. Il m'arrive souvent de ne pas employer les ciseaux, à aucun moment. La section est faite au ras du canal nasal osseux et au ras des canalicules lacrymaux.

L'extirpation idéale, que l'on peut pratiquer souvent si l'on veut bien procèder avec méthode, consiste à enlever le sac tout entier, en bloc. Alors, si l'on met de suite le sac dans l'eau, on reconnaît l'orifice arrondi et large du canal nasal, et parfois les deux petits orifices des canalicules lacrymaux.

Quatrième temps : *Inspection de la loge lacrymale. Curetage nasal.* — On examine la loge lacrymale. On voit, d'après la pièce extirpée, s'il doit rester des vestiges du sac. On les enlève en totalité à la pince, à la rugine, aux ciseaux.

Puis à la curette ovalaire, de 3 et 4 millimètres, suivant l'âge et le sexe, on curette le canal nasal. Faire le curetage en tous sens et dans tout le parcours canaliculaire, avec l'instrument introduit derrière la crête osseuse; le sang passe alors dans la bouche du sujet couché.

Je n'ai pas parlé d'hémorragie lors de l'extraction du sac, parce qu'il n'existe pas de vaisseaux profonds; les vaisseaux du sac viennent des parties latérales, des angulaires et palpébraux, c'est donc au début de l'opération que l'hémorragie est gênante.

Cinquième temps : *Pansement.* — Les lèvres de la plaie sont béantes, il n'y a jamais d'écoulement sanguin à ce moment. On ne place ni drain, ni sutures; on ne cautérise pas, surtout. On rapproche les lèvres de la plaie avec un tortillon d'ouate qui, comprimera l'angle interne, mais non le globe oculaire. Rondelles de gaze, monocle maintenu en place quatre jours. Le cinquième jour, pansement, il y a réunion immédiate quand le sac a été enlevé en totalité et à froid. Je termine en présentant ma petite boîte métallique de poche construite par Lépine de Lyon et dans laquelle tous les instruments nécessaires à cette opération sont réunis.

REVUE GÉNÉRALE[1]

ANATOMIE ET EMBRYOLOGIE

1) **Opin.** — Contribution à l'histologie du chiasma chez l'homme *(Archives d'ophtalmologie*, septembre 1906, page 545).

2) **Gradon** (J.-T.). —Développement du cristallin (Development of crystalline lens) *(The Ophthalmoscope*, septembre 1906).

3) **Parhon et Nadejde.** — Recherches de l'origine du facial supérieur chez l'homme *(Revista Stiintelor medicale*, février 1906).

4) **Perrier.** — Iris chez les criminels *(Arch. d'anthrop. criminelle*, 15 juin 1907).

1) Le chiasma humain comprend deux ordres de fibres : 1° les fibres optiques ou fibres de sensibilité spéciale ; 2° d'autres systèmes de fibres sans rapport direct avec la fonction visuelle. Parmi ces dernières *Opin* étudie la commissure en anse ou commissure de Hannover. Il tâche surtout de démontrer que l'on confond actuellement sous ce nom deux ordres de fibres nerveuses bien distinctes de par l'embryologie et l'histologie. G. BÉNÉZECH.

2) *Gradon* a observé que les animaux, dont les yeux sont normalement accommodés pour la vision éloignée, présentent deux caractères remarquables et constants; caractères qui sont absents ou modifiés chez les animaux à vision rapprochée.

Chez la souris, le poulet et la grenouille — animaux adaptés à la vision éloignée — l'auteur a observé : 1° la formation d'un espace lymphatique, autour de l'équateur du cristallin; 2° l'aplatissement de la surface antérieure du cristallin, par traction dûe à l'allongement du diamètre équatorial de l'œil.

L'aplatissement de la surface antérieure du cristallin, n'existe pas, chez le chien de mer par exemple, normalement adapté à la vision de près. Ces intéressantes constatations

[1] Les articles dont nous indiquons seulement les titres, sans analyse, ne contiennent rien de nouveau.

d'anatomie comparée démontrent, une fois de plus, l'exactitude de la théorie d'accommodation de Helmholtz.

J. MAWAS.

3) Après avoir rappelé les travaux antérieurs de Féré, Miraillé, Marineseo, van Gehuehten, *Parhon* et *Nadejde* rapportent l'observation d'un malade chez lequel une tumeur épithéliale de la région zygomatique droite avait détruit les rameaux du facial supérieur. Il ont étudié histologiquement (méthode de Nissl) la région bulbo-protubérantielle et ont trouvé des lésions qui leur permettaient d'affirmer que les fibres du facial supérieur tirent leur origine chez l'homme de la partie postérieure et interne du noyau commun du facial.

E. GRANDCLÉMENT.

4) Il a été relevé à la maison centrale de Nîmes, dit *Perrier* :

Iris impigmenté	78
— pigmenté de jaune	199
— — d'orange	357
— — de châtain	164
— — de marron	60
	858

Ainsi, chez 9,09 pour 100 des condamnés, les yeux sont bleus, 41,60 pour 100 ont l'iris pigmenté d'orange, 23,19 pour 100 de jaune. Le pigment châtain se montre dans 19,11 pour 100 des cas; 6,99 fois sur 100, l'œil est marron. Suivent des considérations sur la couleur de l'iris par nationalité et délits (vol, escroquerie, attentat-vie, attentat-mœurs, crimes-propriété).

R.

PHYSIOLOGIE

1) **Chanoz.** — Particularité dans la vision des astigmates. Application à la détermination subjective des méridiens principaux de l'œil. Appareil de l'auteur (*Lyon médical*, 13 janvier 1907).

2) **Chanoz.** — Dissociation de l'accommodation et de la convergence. Expériences personnelles d'accommodation volontaire (*Lyon médical*, 17 février 1907).

3) **Chanoz.** — Addition à l'optomètre de Young-Tscherning. Quelques remarques faites au moyen de cet appareil (*Lyon médical*, 13 janvier 1907).

4) **Dimmer.** — La lecture dans la position verticale des lignes (Lesen bei verticaler Stellung der Zeilen) (*Arch. f. Ophth.* LXVI 189-195, 1907).

1) *Chanoz*, après avoir énoncé les opinions de Donders et Javal sur l'association modifiable de la convergence et de l'accommodation passe à l'exposé de ses expériences personnelles. Par son accommodation volontaire et progressive, il transforme un point lumineux en un disque lumineux grandissant, puis en un anneau lumineux avec une région centrale de plus en plus large, sombre, comprenant quelques taches lumineuses disséminées.

La présence de cet anneau caractérise la surcorrection de l'aberration de sphéricité obtenue par l'accommodation. S'il s'agissait d'un œil rendu myope, par un verre convexe, par exemple, il existerait un cercle de diffusion dans lequel la lumière serait plus ou moins également répartie. Cette production intense d'accommodation n'est pas accompagnée de convergence.

Le chromatisme de l'œil présente quelques particularités. L'anneau lumineux est bordé de bleu violet à l'extérieur et de rouge à l'intérieur. Par l'observation des irisations présentées par les images des points lumineux, avant, pendant et après l'accommodation, il semblent qu'il existe une véritable oscillation de l'accommodation. Le problème se pose de savoir si cette oscillation est le fait d'un défaut d'adaptation du muscle ciliaire ou d'une véritable oscillation du cristallin déformé. Pour lui-même, l'A. a déterminé la vitesse d'accommodation volontaire et la durée maximum possible de cette accommodation volontaire, soit 20 à 25 secondes. MOREAU.

2) *Chanoz* montre que si un œil astigmate non corrigé ne souffre pas de son amétropie, un œil corrigé souffrira certainement des perturbations apportées dans la vision des objets, s'il quitte ses verres correcteurs utilisés depuis un certain temps. Il croit à la réalité d'une déformation cristallinienne capable, avant l'usage des verres, de neutraliser l'amétropie cornéenne, déformation qui n'apparaît plus spontanément après un certain temps de port des verres correcteurs.

Ce qui frappe le plus, ce n'est pas tant l'élargissement des objets dans une certaine direction que la modification de la

distribution de l'intensité lumineuse suivant les diverses directions de l'image. Les déformations apparaissent surtout au croisement des objets placés dans un même plan. Ainsi, un objet linéaire optiquement coupé, morcellé par un écran convenablement placé n'est vu avec des bords nets par un œil astigmate que lorsqu'il est parallèle à un méridien principal de cet œil. Si on l'écarte légèrement à droite ou à gauche de cette situation, les bords au niveau de l'écran présentent des escaliers qui, parallèles au méridien principal, paraissent s'incliner sur l'objet en sens inverse du déplacement relatif de cet objet. Se basant sur ces données, l'A. a construit un appareil très simple pour la détermination de l'astigmatisme; il est composé d'une aiguille plate, noire, mobile dans le plan d'anneaux concentriques noirs et blancs et autour d'un axe passant normalement en leur centre commun. L'aiguille mobile est déplacée jusqu'à ce que les escaliers disparaissent, l'aiguille se montre nettement. On arrive à déterminer ainsi à un degré près les méridiens principaux. MOREAU.

3) *Chanoz* trouve que dans l'optomètre de Young-Tscherning les croisements des droites sont parfois trop rapprochés. A l'écran triangulaire qui supprime à volonté les deux fentes centrales, il a substitué un petit dispositif qui renferme la lame triangulaire et d'autres écrans nouveaux. Expérimentant sur lui-même astigmate, il est arrivé aux conclusions suivantes : 1° dans un méridien principal, la réfraction croît du centre de la cornée à la périphérie, principalement du côté nasal; 2° le relâchement de l'accommodation ne se fait pas de façon progressive, mais par à-coups à partir d'un certain point. De plus, physiologiquement on trouve un remotum plus rapproché que dans le cas d'atropinisation; 3° l'amplitude d'accommodation centrale et périphérique est différente, elle est plus considérable au centre qu'à la périphérie. Cette dernière conclusion est en faveur de la théorie de l'accommodation de Tscherning, c'est-à-dire l'aplatissement relatif du cristallin à sa périphérie. MOREAU.

4) *Dimmer* a eu l'occasion d'observer un enfant de neuf ans qui avait pris l'habitude de lire dans la position verticale,

c'est-à-dire de tourner son livre de telle sorte que les lignes fussent placées de haut en bas et non de gauche à droite. Cet enfant avait un nystagmus horizontal et Dimmer se rendit compte par la photographie que la lecture était facilitée dans la position que l'enfant prenait spontanément. Ainsi ayant écrit une phrase sur une bande de carton et mettant cette bande sur un métronome d'abord perpendiculairement, puis parallèlement à l'axe du battant et la photographiant dans ces deux positions, Dimmer put établir que la phrase était lisible lorsqu'elle avait été photographiée pendant qu'elle était placée de haut en bas, tandis qu'elle cessait d'être lisible lorsqu'elle était photographiée dans la position ordinaire de gauche à droite. Dans le premier cas, les lettres sont indistinctes, mais dans le second elles chevauchent les unes sur les autres et sont absolument illisibles. L. DOR.

ANATOMIE PATHOLOGIQUE

1) **Germani**. — Sur le processus de réparation des plaies aseptiques de la cornée (Sul processo di reparazione delle ferite asettiche della cornea) (*Revista italiana di Ottalmologia*, janvier-février 1907).

2) **Santucci** (S.). — L'ophtalmie sympathique, en rapport avec la théorie des cytotoxines (L'oftalmia simpatico in relazione alla teoria delle citotossine) (*Annali di Ottalmologia*, vol. XXXVI, fasc. 3-4, p. 244-258, 1907).

3) **De Lieto Vollaro** (A.). — Contribution à l'anatomie pathologique des formations membraneuses du cristallin (Contributo all' anatomia patologica delle formazioni membranose nel cristallino) (*Annali di Ottalmologia*. Vol. XXXVI, fasc. 5, pag 353 à 363, avec 2 planches, 1907).

4) **Gilbert** (W.). — Anatomie pathologique des colobomes congénitaux du globe et en particulier du nerf optique (Beiträge zur Kenntniss der pathologischen Anatomie der angeborenen Colobome des Augapfels mit besonderer Berücksichtigung des Sehnerven) (*Arch. f. Ophth.*. LXV, 185-220, 1907).

5) **Nicolle** et **Cuénod**. — Reproduction expérimentale de la conjonctivite granuleuse chez le singe (*Académie des sciences*, 6 mai 1907).

6) **Jacobson**. — Ophtalmo-réaction à la tuberculine (Ophtalmo-reactione en tuberculina) (*Revista stiintelor medicale*, mai 1907).

7) **Aubaret** et **Magne**. — L'oculo-réaction: nouveaux essais séméiologiques (*Journal de méd. de Bordeaux*, 25 août 1907).

8) **Slatineano**. — Le réveil de l'oculo-réaction de Calmette par l'injection sous-cutanée de tuberculine (*Revista stiintelor med.*, juin 1907).

1) Après de nombreuses expériences, *Germani* arrive aux conclusions suivantes :

Dans les plaies aseptiques profondes de la cornée, le premier fait que l'on observe est la formation d'un revêtement épithélial qui est complet en vingt-quatre ou quarante-huit heures, et résulte d'un processus actif de multiplication de l'épithélium existant.

Quand la plaie occupe toute l'épaisseur de la cornée, la formation du revêtement épithélial est précédée de l'accumulation dans le canal de la plaie de masses fibrineuses qui, faisant tampon permettent à la chambre antérieure de se reformer quand il s'agit d'une plaie punctiforme ou linéaire peu étendue, la fermeture se fait sans interposition de fibrine par le rapprochement des bords de la plaie. La fibrine ne remplit pas le canal de la plaie d'une façon uniforme ; dans la majorité des cas elle le comble complètement jusqu'au niveau de la surface antérieure de la cornée, mais quelquefois elle n'occupe que la partie postérieure quand les lamelles moyennes coupées se mettent en contact. Cette fibrine ne prend du reste aucune part à la réparation ; la régénération du tissu connectif est dû à la multiplication par division indirecte des noyaux des cellules connectives les plus voisines de la plaie et la transformation fibrillaire du protoplasma des cellules néoformées. Le tissu de nouvelle formation diffère du tissu normal de la cornée par sa structure fibrillaire et sa plus grande richesse en cellules ; il est en outre revêtu d'un épithélium plus épais que normalement. Le tissu cicatriciel subit des modifications avec le temps, il devient plus régulier, moins épais et plus résistant. En dix ou quinze jours, il se forme un revêtement endothélial complet sur la cicatrice. Ce n'est qu'à un stade avancé de la cicatrisation que se reforme la membrane de Descemet. Les éléments du sang ne prennent aucune part à la réparation. Pendant tout le processus de réparation d'une plaie aseptique de la cornée on n'observe ni inflammation, ni développement de vaisseaux. L. GRANDCLÉMENT.

2) Après un bon résumé, avec bibliographie de l'historique de la question, *Santucci* apporte une contribution originale à l'étude de l'ophtalmie sympathique. Il applique à l'étiologie de cette affection la théorie des cyto-toxines, c'est-à-dire des sérums à action toxique élective sur tel ou tel autre organe de

l'économie. De la même façon qu'il existe des cyto-toxines ou autocyto-toxines rénales, ovariques, etc., il pourrait y avoir des cyto-toxines oculaires ; et Santucci essaye de le démontrer par des expériences d'inoculation sur des lapins, d'émulsion de tissus de l'œil sain, sous la peau ou sous la conjonctive, ou d'émulsions de tissus d'un œil gravement traumatisé chez l'animal et plus ou moins phtisique. Ces recherches, très longues et laborieuses, ne sont pas encore en nombre suffisant, de l'aveu même de l'auteur, qui fait une communication préventive pour permettre d'établir définitivement la théorie. Mais leurs résultats paraissent assez probants pour encourager à d'autres études dans la même voie, destinée à affirmer l'étiologie de l'ophtalmie sympathique par des autocyto-toxines. A. ANTONELLI.

3) Une trouvaille anatomo-pathologique à l'examen d'un œil phtisique énucléé, permet à *De Lieto Vollaro* d'étudier les détails histologiques de la « Cataracta membranacea ». Il s'agit du cristallin même, aplati en galette, et non pas de néo-formations membraneuses à sa place, comme le titre du travail le ferait supposer. Reste la question controversée, de savoir si les éléments spéciaux de ces cataractes régressives, éléments fusiformes mono- ou polynucléaires, viennent de l'hyperplasie de l'épithélium capsulaire antérieur et de son activité néo-formatrice de couches corticales (Becker), ou bien sont le résultat d'une involution atrophique des fibres lenticulaires périphériques. A. A.

4) *W. Gilbert* a étudié histologiquement deux yeux énucléés dans lesquels il a constaté différentes malformations et en particulier un colobome des nerfs optiques. L'étude de ces diverses lésions montre qu'il y a lieu de différencier nettement l'aplasie du nerf optique et le véritale colobome. L. DOR.

5) *Nicolle* et *Cuénod* adressent une note d'après laquelle ils ont inoculé avec succès à deux macaques « Macacus sinicus » le produit de broyage de granulations recueillies sur des femmes atteintes de trachome au deuxième degré. L'examen histologique d'une granulation, prélevée au trente-sixième jour après

l'inoculation, a montré une similitude absolue entre la structure du trachome expérimental et celle du trachome spontané de l'homme. R.

7) *Aubaret* et *Magne* ont expérimenté sur une vingtaine de sujets l'oculo-réaction de Calmette. Ils décrivent simultanément les caractères cliniques de la réaction et admettent quatre formes à la conjonctivite tuberculinique : légère, moyenne, intense, très intense. Exceptionnellement, en effet chez quelques sujets la réaction est extrêmement vive : œdème des paupières, sécrétion purulente, larmoiement, douleurs, soit conjonctivite d'une durée de vingt jours et demandant un traitement par des lavages et des collyres astringents. Quelques sujets n'ayant pas eu une première fois de réaction ont présenté à la deuxième épreuve une réaction très nette. R.

8) *Slatineano* a pratiqué l'oculo-réaction sur 80 malades, 76 ont réagi et tous étaient tuberculeux et 4 n'ont pas réagi, 2 d'entre eux étaient tuberculeux avancés. L'auteur après l'oculo-réaction a pratiqué des injections sous-cutanées de tuberculine 0 m. 005 par centimètre cube ; il a constaté que l'œil qui a subi l'oculo-réaction (chez les tuberculeux comme chez les sujets qui n'ont pas réagi à la tuberculine), réagit à l'injection sous-cutanée de tuberculine de la même façon que lors de tuberculose locale. En dehors de la réaction thermique habituelle, après l'injection de tuberculine, il y a donc réaction congestive de l'œil, mais seulement au cours du premier mois qui suit l'oculo-réaction. R.

PATHOLOGIE ET THÉRAPEUTIQUE

OUVRAGES GÉNÉRAUX. — STATISTIQUES

1) **Jakson** (E.) et de **Schweinitz**. — (The ophthalmic year book. Vol. III. Deuvér.

2) **Berry** (G.-A.). — Manuel pratique d'ophtalmologie, 223 illustrations (Manual of practical Ophthalmology) (Lippincott et Cie, Philadelphia, 1905).

1) Cet ouvrage, contenant quarante-cinq gravures, contient le résumé de la littérature ophtalmologique de l'année 1905.

COBURN.

2) Excellent livre pour les étudiants, accompagné de nombreux dessins. COBURN.

MALADIES DE LA CONJONCTIVE, DE LA CORNÉE ET DE LA SCLÉROTIQUE

1) **Petit** (P.). — Epithelioma de la caroncule (*Annales d'oculistique*, p. 37-41, juillet 1906).

2) **Goldscheant** (D.). — Dialyse kérato-conjonctivale (*Recueil d'ophtalmologie*, août 1906, p. 478-83).

3) **Castelain.** — Angiome de la conjonctive (*Soc. d'opht. de Paris*, 6 juillet 1906).

4) **Dujardin.** — Kyste séreux de la cornée (*La clinique opht.*, septembre 1906).

5) **Darier** (A.). — Sérothérapie des ulcères infectieux de la cornée (*La clinique ophtalmologique*, 10 octobre 1906).

6) **Morax.** — Kératite interstitielle au cours des trypanosomiases (*Soc. d'opht. de Paris*, 9 octobre 1906).

7) **Benedetti** (A.). — Contribution à l'étude du catarrhe des foins, observation clinique (*Recueil d'ophtalmologie*, septembre 1906, p. 530-34).

8) **Gourfein.** — Tuberculose conjonctivale primitive, formes cliniques, complications, pronostic et traitement (*Archives d'ophtalmologie*, septembre 1906, p. 558).

9) **Ford** (Rosa). — Un nouveau cas de conjonctivite *antepartum* (A further note on ante partum ophthalmia) (*The Ophthalmoscope*, octobre 1906).

10) **Fisher** (Franz). — Traitement de la kératite bulleuse par l'iridectomie (*Will's Hospital ophthalmic Society*, octobre 1906).

11) **Ziegler.** — Mélano-sarcome du limbe scléro-cornéen (*Will's Hospital ophthalmic Society*, octobre 1906).

12) **Oliver** (Charles, A.). — Cas curieux de traumatisme du limbe scléro-cornéen (*Will's Hospital ophthalmic Society*, octobre 1906).

13) **Cheatham** (W.). — Cornée conique (Conical cornea) (*Louisville Monthly journal of medicine and surgery*, novembre 1906).

14) **Tournadeur.** — De la conjonctivite printanière ou catarrhe printanier (*Arch. méd. chir. du Poitou*, novembre 1906).

15) **Herbert** (H.). — Les lavages au perchlorure, dans la conjonctivite. Etude bactériologique (Perchloride irrigation of the conjunctiva, a bacteriological test) (*The Ophthalmoscope*, décembre 1906).

16) **Wood.** (C.-A.). — Fissure de la membrane de Descemet due probablement à une myopie élevée (Fissures in the membrane of Descemet probably due to high myopia) (*Ophthalmic Record*, décembre 1906).

17) **Agricola.** — Kératite purulente à diplobacillus et son traitement (Ueber eitrige Diplobacillen-Keratitis, besonders Therapie) (*Kl. Monatsbl. f. Augenh.* 1906. *Supplément*, p. 160).

18) **Gifford** (H.). — Angiome de la conjonctive traité avec succès par des

injections d'alcool absolu (Angioma of the conjunctiva successfully treated by injections of absolute alcohol) *(Ophthalmic Record*, décembre 1906).

19) **Croft** (B.-P.). — Un cas de sclérite (A case of scleritis) *(Ophthalmic Record*, décembre 1906).

20) **Bayer**. — Du zona ophtalmique après un accident (Ueber Herpes Zoster ophthalmicus nach Unfall) *(Thèse de Fribourg-en-Brisgau*, 1906).

1) L'épithélioma de la caroncule est une affection extrêmement rare. *Petit* apporte une observation nouvelle. Il s'agissait d'une demoiselle de quatre-vingt-deux ans ayant à l'angle interne de l'œil gauche une petite excroissance charnue, ulcérée. L'ablation pratiquée fut suivie de guérison.

L'examen histologique démontra qu'il s'agissait d'un épithélioma pavimenteux, avec formations analogues à des globes épidermiques. P. CHAVERNAC.

2) Cet article a été déjà analysé dans la *Revue générale d'ophtalmologie*, le 31 mai 1906.

3) *Castelain*. Etude générale du sujet basée sur 57 observations, dont 3 inédites et 2 personnelles. PÉCHIN.

4) *Dujardin* rapporte une observation clinique de kyste séreux superficiel de la cornée. Cautérisation au galvanocautère. Taie consécutive. PÉCHIN.

5) *Darier* rappelle les travaux de Roemer sur le traitement des ulcères infectieux de la cornée par les injections de sérum antipneumococcique. PÉCHIN.

6) Sur les préparations présentées par *Morax*, on constate la présence de trypanosomes à la limite de l'infiltration cellulaire et des tissus sains. Dans la zone d'infiltration, on trouve des parasites en voie de dégénération. On peut conclure que les lésions interstitielles de la cornée sont la conséquence directe de la prolifération du parasite entre les lames de la cornée. PÉCHIN.

7) *Benedetti* publie une très intéressante observation d'un étudiant qui contracta le catarrhe des foins, forme oculo-

nasale. Les recherches microscopiques ne donnent rien de caractéristique. PERETZ.

8) *Gourfein* rapporte deux observations de tuberculose conjonctivale primitive, l'une à forme ulcéreuse, l'autre à forme végétante dite crête de coq. Dans le premier cas, le malade mourut par tuberculose cérébrale. Dans le second cas, après deux récidives, la guérison survint et s'est maintenue depuis dix ans. La nature tuberculeuse de cette affection fut prouvée par inoculation au cobaye. La tuberculose conjonctivale peut donc déterminer des tubercules cérébraux. Elle est cependant guérissable, quelquefois après de longues rémissions. La forme ulcéreuse est plus grave que la forme végétante. BÉNÉZECH.

9) *Ford* rapporte un nouveau cas de conjonctivite purulente ayant commencé avant la naissance et complète par de nouvelles considérations théoriques les idées émises par elle et par Stephenson sur les conjonctivites congénitales. Il s'agit d'un enfant né huit heures après le commencement du travail et quarante minutes après la rupture artificielle des membranes, il présentait, vingt minutes après son expulsion, une conjonctivite bilatérale intense avec œdème des paupières. Aucun écoulement antérieur chez la mère; pendant le travail on n'a fait aucun lavage. J. MAWAS.

10) *Fisher* rapporte un cas de kératite bulleuse où, après avoir essayé différents modes de traitement, il pense à l'iridectomie, malgré ce que lui a montré son expérience passée, qui n'était point en faveur de ce dernier procédé.

Discussion. — OLIVER estime que l'iridectomie donne d'excellents résultats dans des cas semblables à celui rapporté par Fisher. ZIEGLER : Le meilleur traitement, c'est l'iridectomie. GOLDEBERG a obtenu d'excellents résultats avec la dionine en solution à 5 pour 100. OLIVER dit aussi avoir obtenu de bons résultats avec la dionine. OLIVER.

11) *Ziegler* rapporte un cas de mélano-sarcome du limbe chez un homme adulte ayant évolué rapidement. La première

fois que le malade se présenta à lui, il avait une petite plaque pigmentée à ce niveau. L'intervention refusée, le malade revint plus tard avec une grosse tumeur lobulée recouvrant les deux tiers du globe ; tout près existe une petite masse charnue non pigmentée, qui pousse vers la paupière inférieure.

OLIVER.

12) Le malade d'*Oliver* a eu une déchirure du limbe sclérocornéen et de l'iris sous-jacent par un gros éclat d'acier, qui ne pénétra d'ailleurs point dans l'œil. Les deux bords de la plaie étaient éloignés l'un de l'autre, la chambre antérieure fermée. Pas de réaction. Cicatrisation de la plaie. La radiographie ne mit en évidence aucun corps étranger profond. Guérison complète au bout d'un certain temps avec cicatrice très peu visible. Vision normale, de même que le champ visuel. Traitement : Compresses glacées, atropine, repos au lit.

OLIVER.

13) *Cheatham* rapporte deux cas de cornée conique. Un des malades fut opéré puis traité par la dionine, mais un glaucome se déclara et il fut nécessaire de pratiquer une énucléation. L'état de l'autre malade fut amélioré par une cautérisation.

COBURN.

14) *Tournadeur*, à l'occasion d'un jeune malade de sept ans qui présentait une conjonctivite printanière anormale, présente une étude clinique du catarrhe printanier. Son petit malade avait des exubérances printanières en dehors du limbe à 4 ou 5 millimètres en dehors de ce dernier ; outre cette situation anormale, une des efflorescences s'était ulcérée. D'après l'auteur, il ne s'agissait nullement de phlycténules. Dans le traitement, l'auteur recommande l'association du sulfate de zinc à l'adrénaline. Il recommande aussi l'application, souvent répétée, de compresses d'eau bouillie très froide sur les paupières.

MOREAU.

15) *Herbert*, dans le but de savoir si on peut opérer sans danger les cataractes des yeux atteints de conjonctivite de n'importe quelle nature (exception faite des conjonctivites

trachomateuses, folliculaires, kystes conjonctivaux) institue une série de recherches pour connaître la valeur réelle des irrigations conjonctivales, faites pendant une à deux minutes, avec du perchlorure à 1 sur 3.000. Sur 50 cas étudiés, l'auteur a remarqué qu'on peut faire les divisions suivantes : 1° Peu de microorganismes avant et après le traitement; 2° nombreux microorganismes, diminution considérable après le traitement, diminution suffisante qu'on peut considérer comme guérison définitive (?); 3° nombreux microorganismes, le traitement fut insuffisant. Dans cette dernière série, sur 4 cas, il y avait une conjonctivite granuleuse, un xérosis, une rougeur intense avec cicatrices conjonctivales. J. MAWAS.

16) La malade de *Wood*, une fillette de dix ans, présentait une myopie de 20 dioptries dans un œil et un astigmatisme hyperopique composé dans l'autre. En examinant la cornée de l'œil myope, on observa de nombreuses lignes obliques ou fissures dans la couche postérieure de la cornée. Les lignes étaient parallèles, de couleur blanc rougeâtre à l'éclairage oblique et ne prenaient pas la fluorescine. COBURN.

17) Tandis que jusqu'ici on considérait une infection de la cornée par des diplobacilles comme extrêmement rare, le nombre des cas observés a tellement augmenté dans ces derniers temps que cette maladie devient d'un intérêt général.

La marche clinique est telle d'après *Agricola*, qui se base sur 22 cas observés à la clinique de Fribourg-en-Brisgau que l'on peut souvent faire le diagnostic exact sans l'examen de la sécrétion. Toutefois, l'injection des angles de la conjonctive caractéristique pour la conjonctivite diplobacillaire manque quelquefois et, quant à la cornée ses lésions peuvent n'être qu'une légère infiltration superficielle, mais aller aussi jusqu'aux formes les plus graves de la kératite à hypopyon que jusqu'ici, on n'attribuait qu'au pneumocoque. L'examen bactériologique du fond de l'ucère est donc toujours nécessaire, non seulement au point de vue du pronostic, mais aussi pour le traitement; en effet, tandis que dans l'ulcère à pneumocoques, la cautérisation ou l'opération de Saemisch sera toujours nécessaire, une thérapeutique conservative au sulfate de zinc sera

presque toujours suffisante pour la kératite à diplobacilles. Les résultats contraires de divers auteurs s'expliquent d'après Agricola par le fait que le traitement n'a été ni assez persistant ni assez intensif. Voici la technique de la clinique de Fribourg. Dans tous les cas de conjonctivite diplobacillaire, on instille au moins 10 fois par jour une solution de sulfate de zinc à 1/2 pour 100 et cela en assez grande quantité pour que la cornée de l'œil, regardant en bas, soit vraiment baignée pendant une minute dans la solution. En outre, on applique 5 fois par jour pendant vingt minutes des compresses imbibées de la solution de zinc à 3 pour 100 et, enfin, dans les intervalles, on introduit dans le sac conjonctival une pâte d'ichtyol et de sulfate de zinc à 15 pour 100. On n'a jamais vu de mauvais effets de ce traitement si énergique que l'on continue longtemps, mais en l'atténuant, après la guérison de l'ulcère. On vit au contraire les formes les plus graves de kératite à hypopyon guérir dans un temps relativement court, en laissant une opacité relativement faible. A la description des 22 cas sont joints des dessins schématiques qui démontrent qu'il s'agissait, dans plusieurs d'entre eux, de formes très graves de kératite à hypopyon. KRUKENBERG.

18) La malade de *Gifford*, une fillette de quatre ans, était porteur d'une tumeur de la caroncule gauche depuis l'âge de deux mois. La tumeur était rouge sombre, lobulée, et s'étendait du fornix jusqu'au centre de la cornée qu'elle dépassait même. On pratiqua de nombreuses injections à l'acool absolu sous anesthésie légère au chloroforme, la tumeur diminua graduellement et disparut complètement. Gifford croit que cette méthode est préférable à celle qui consiste à injecter de l'eau chaude, mais que dans certains cas il peut être nécessaire d'isoler la tumeur pour empêcher une diffusion trop rapide de l'alcool et, parfois aussi, une excision de la tumeur doit compléter le traitement. COBURN.

19) La malade de *Croft*, une femme de trente-deux ans fut atteinte de sclérite grave pendant laquelle on nota cinq élevures distinctes de la sclérotique, chacune s'accompagnant d'une exacerbation des symptômes. Pendant l'attaque, l'iris

ne fut pas influencé par les mydriatiques. On ne put porter le diagnostic d'iritis que la troisième semaine et pendant la quatrième exacerbation. La congestion conjonctivale et scléroticale ne céda que difficilement à l'action de l'adrénaline. La vision était réduite à 20/200 pendant la maladie, mais revint à 20/20 avec un verre sphérique de — 2 D. Quand l'affection fut guérie, la vision revint à 20/15 sans verre. La photophobie et le larmoiement furent extrêmes et les souffrances avaient nécessité l'emploi des analgésiques. COBURN.

MALADIES DE L'IRIS, DE LA CHOROÏDE ET DU CORPS CILIAIRE

GLAUCOME, AFFECTIONS SYMPATHIQUES.

1) **Valude.** — Tubercule de la choroïde *(Soc. d'opht. de Paris*, 6 juillet 1906).

2) **Monthus.** — Sur un cas de sarcome mélanique du tractus uvéal. Migration des éléments néoplasiques dans le nerf optique *(Soc. d'opht. de Paris*, 6 novembre 1906).

3) **Abadie** — Glaucome et sympathectomie *(Soc. d'opht. de Paris*, 6 décembre 1906).

4) **Terson** (A.). — Sur le pronostic du sarcome mélanique de la choroïde *(Soc. d'opht. de Paris*, 6 décembre 1906).

5) **Rochon-Duvigneaud.** — Sur le pronostic du sarcome mélanique de la choroïde *(Soc. d'opht. de Paris*, 8 janvier 1907).

6) **Roch.** — Hippus *(Soc. méd. de Genève*, 25 octobre 1906).

7) **Coppez** (H.). — Un cas de mydriase se transformant en myosis dans la flexion de la tête *(Soc. belge d'ophtalm.*, 25 novembre 1906).

8) **Albitos.** — Mode d'action de l'iridectomie dans le glaucome. Son mécanisme intime. Confirmations cliniques (Modo de accion de la iridectomia en el glaucoma. Su mecanismo intimo; comprobaciones clinicas) *(Soc. Oft. hispano-americ.*, mai, et *Arch. de Oftalm. hisp.-amer.*, septembre 1906).

9) **Sauton** (Henri). — Contribution à l'étude du traitement de l'iritis rhumatismale par les injections intra-veineuses de salicylate de soude *(Thèse de Paris*, mars 1906).

10) **Duclos.** — Conjonctivite tuberculinique *(Arch. méd. de Toulouse*, 1er octobre 1906).

11) **Coomes** (M.-F.). — Sarcome de la choroïde (Sarcoma of the choroïd) *(Amer. Pract. and News*, avril 1906).

12) **Howley** (B.-M.). — Sarcome de la choroïde (Sarcoma of the choroïd) *(American medicine*, septembre 1906).

13) **Consiglio** (A.). — Sur une nouvelle forme d'ectropion de l'uvée (Di una nuova forma di ectropion uveae) *(Rivista ital. di Oftalmologia*, novembre-décembre 1906).

1) Tubercule solitaire de la choroïde de l'œil gauche chez un garçon de dix-sept ans — ayant l'aspect d'une plaque jau-

nâtre formée de deux zones sans pigment. — Cet aspect clinique suffit pour que *Valude* fît le diagnostic du tubercule, diagnostic que paraissent confirmer l'état général du malade, sa mort consécutive à des accidents méningitiques et à ses antécédents héréditaires. PÉCHIN.

2) Sarcome mélanique fuso-et globo-cellulaire à grosses cellules chez une femme de trente-trois ans. — A l'examen histologique, *Monthus* constate que le nerf optique est envahi par les mêmes éléments que ceux que l'on trouve dans la tumeur. — Ce fait vient à l'encontre de l'opinion classique qui admet dans le sarcome du tractus uvéal un accroissement seulement par continuité et vient à l'appui de celle d'Ewetsky pour qui il existe, dans certain cas, une dissémination réelle et active des éléments sarcomateux. PÉCHIN.

3) *Abadie* présente une malade opérée d'une double iridectomie pour glaucome et de sympathectomie à droite. La cécité survint à gauche ; à droite, la vision reste stationnaire.

PÉCHIN.

4) *Terson A.* rapporte l'observation d'une femme de trente et un ans atteinte depuis quelques mois d'un sarcome mélanique choroïdien. Enucléation. Mort un an et demi plus tard d'une sarcomatose mélanique du foie. Il résulte de la discussion de ce cas que le sarcome mélanique de la choroïde atteint rarement les personnes jeunes et que, chez elles, la proportion des cas mortels est plus forte que chez les sujets agés. PÉCHIN.

5) A propos de la communication sur ce sujet faite par A. Terson à la séance du 6 décembre 1906, *Rochon-Duvigneaud* rapporte l'observation d'un homme de trente-cinq ans atteint d'un sarcome mélanique né dans les franges ciliaires, vers l'angle cilio-irien, qui simula une iridodialyse et qui a progressé avec rapidité. Enucléation. Mort deux ans et demi après cette opération. Pas de nécropsie. Aucun renseignement n'a été fourni sur l'existence ou l'absence d'une récidive orbitaire. PÉCHIN.

6) *Roch* présente une malade qui montre le phénomène de l'hippus. C'est une femme de soixante et onze ans en traitement pour dépression nerveuse, ptose gastrique et sclérose des sommets pulmonaires. Outre les symptômes propres à ces maladies, on remarque une forte inégalité pupillaire, la pupille droite étant plus petite que la gauche. De plus, à droite, la fente palpébrale est moins ouverte qu'à gauche, la pression intra-oculaire paraît diminuée, la joue est plus aplatie et plus pâle du même côté, tandis qu'à gauche, on constate avec la mydriase la rougeur de la pommette; la transpiration est aussi plus abondante du côté gauche de la face que du côté droit. Les réactions pupillaires sont parfaitement normales des deux côtés soit à la lumière, soit à l'accommodation. Quant à l'hippus il est très prédominant à gauche (côté en mydriase) et il consiste en mouvements iriens rapides (deux secondes), très irréguliers n'étant en connexion ni avec le pouls, ni avec la respiration.

On peut interpréter ce cas de deux façons : ou bien il s'agit d'un hippus bilatéral névropatique, moins apparent à droite à cause du myosis provoqué par la paralysie du sympathique de ce côté-là ; ou bien au contraire il existe une excitation du sympathique du côté gauche, qui est cause à la fois de l'hippus et de la mydriase. Les réactions à l'ésérine et à l'atropine permettront probablement de trancher la question. On peut affirmer déjà que le sympathique est troublé dans son fonctionnement et il est très vraisemblable que ce trouble est provoqué par les lésions d'un ou des deux sommets pulmonaires. R.

7) *Coppez* présente une jeune fille de dix-neuf ans chez laquelle la pupille gauche se resserre brusquement lorsqu'elle fléchit la tête en avant. En même temps, elle ressent dans cet œil une douleur pareille à un coup de stylet qui traverserait le globe. Si la malade relève la tête, le myosis persiste pendant dix secondes, et, en trente-cinq secondes, la pupille redevient normale. Elle est alors un peu plus dilatée que celle du côté droit et réagit moins bien à la lumière et à l'accommodation ; il y aurait donc un peu de mydriase spasmodique de l'œil gauche, qui, dans la flexion de la tête, se transformerait en myosis paralytique. C'est la contraction brusque du

sphincter qui provoquerait la douleur. La malade présente une polyadénite chronique siégeant surtout dans le médiastin postérieur et refoulant la masse de l'aorte vers la gauche. Coppez pense que, dans les mouvements de flexion de la tête, la contraction des sterno-mastoïdiens refoule la masse ganglionnaire vers le thorax et provoque, par suite, la compression du sympathique cervical. Il en résulte une interruption momentanée dans l'action du sympathique, d'où myosis. R.

8) *Albitos* formule les conclusions suivantes :

1° L'action de l'iridectomie est purement mécanique ; elle supprime en un point l'angle irido-cornéen.

2° C'est sur ce principe que se fondent les axiomes cliniques soutenus empiriquement par tous les auteurs de la nécessité de la section périphérique et d'une large iridectomie.

3° L'effet bien connu que les myotiques exercent sur l'angle atteint son maximum par l'iridectomie qui le supprime.

L. GRANDCLÉMENT.

9) *Sauton* dit que les lésions rhumatismales de l'œil, dans leur physionomie générale, étiologique et clinique, ont des caractères qui les rapprochent beaucoup des lésions syphilitiques : apparition à une période plus ou moins éloignée de la diathèse ou de l'intoxication, récidives fréquentes, longue durée, gravité. On peut attribuer au salicylate de soude une action dans le rhumatisme semblable à celle du mercure dans la syphilis. Le salicylate de soude en injection intra-veineuse employé dans le traitement des localisations oculaires du rhumatisme présente les avantages considérables qui suivent :

Le manuel opératoire est facile, à la portée de tous les médecins praticiens. Il est sans danger si on prend certaines précautions usuelles. Il a une action indiscutable sur la marche de l'iritis rhumatismale. Il calme les douleurs, diminue la fréquence des récidives, il abrège la durée de l'inflammation et, par conséquent, prévient certaines lésions graves qui persistent habituellement après que le rhumatisme a porté une ou plusieurs atteintes sur les membranes oculaires.

Le traitement par injection intra-veineuse présente sur le mode de traitement par ingestion les avantages suivants : La

quantité de médicament administrée est moindre. Le salicylate est totalement absorbé, l'action est nette, l'effet est plus rapide et semble plus durable.

Nul doute que ce mode de traitement, qui n'a été jusqu'ici appliqué que dans l'iritis, ne donne de nouveaux succès dans les autres manifestations oculaires du rhumatisme et dans les manifestations générales rhumatismales. L'AUTEUR.

10) *Duclos* rapporte le cas d'un jeune homme qui, au moment d'injecter à un bœuf soupçonné de tuberculose une dose de tuberculine, reçut sur l'œil un jet de ce sérum. Aussitôt après, douleur, puis œdème des paupières. Le lendemain, écoulement muco-purulent, chémosis, pupille paresseuse, adénite préauriculaire. Guérison rapide, sauf la mydriase. E. R.

11) Le malade de *Coomes* ne voyait pas de l'œil atteint. Fond d'œil invisible. On fit une iridectomie qui calma les douleurs, dues à l'hypertension. Pansement compressif. Peu de temps après, hémorrhagie dans la chambre antérieure suivie d'une autre intervention. L'œil excisé et coupé a montré un mélano-sarcome de la choroïde. COBURN.

12) *Howley* rapporte un cas de leucosarcome de la choroïde. COBURN.

13) *Consiglio* a examiné un œil provenant de la clinique du professeur Fuchs (Vienne): Atrophie de l'œil droit à la suite d'une irido-cyclite chronique. Il s'est formé un exsudat dans la chambre postérieure, qui a produit une occlusion et une séclusion pupillaire; il est probable qu'au moment de l'organisation cicatricielle avec rétraction de l'exsudat, celui-ci, qui adhérait à la face postérieure de l'iris, a provoqué l'éversion du bord pupillaire, projetant ainsi le sphincter en avant, d'où ectropion de l'uvée (1 figure). G. DUBREUIL.

MALADIES DE LA RÉTINE, DU NERF OPTIQUE ET DES CENTRES NERVEUX

(AMBLYOPIE ET AMAUROSE, DYSCHROMATOPSIE)

1) **Cantonnet.** — La région papillo-maculaire et la périmétrie des couleurs dans le décollement rétinien (*Archives d'ophtalmologie*, août 1906, p. 513).

2) **Peck** (W.-H.). — Un cas de dégénérescence kystique du corps pituitaire, et compression du chiasma (Report of a case of cystic degeneration of the pituitary body with pressure on the optic chiasm.) (*Ophthalmology*, avril 1906).

3) **Stephenson** (Sydney). — Sur la fréquence et les variétés cliniques des fibres à myéline de la rétine (On the frequency and clinical varieties of opaque nerve fibres of the retina) (*The Ophthalmoscope*, décembre 1906).

4) **Napier** (F.-H.). — Une série de 63 cas de névrite optique descendante, probablement résultant d'une infection pneumococcique (A series of 63 cases of descending optic neuritis probably the result of pneumococcal infection) (*Ann. of Ophth.*, avril 1906).

5) **Asounce.** — Congestion papillaire et asthénopie (La congestion papilar y astenopia) (*Sociedad Oftalm. hisp.-americ.*, Madrid, mai 1906).

6) **Hoffmann** (V.). — Contribution à la casuistique des gliomes des deux rétines avec ossification (Ein Beitrag zur Kasuistik der doppelseitigen Netzhautgliome mit Knochenbildung) (*Thèse de Würzbourg*, 1906).

7) **Alfieri** (Alessandro). — A propos de l'opération de Müller pour la cure du décollement de la rétine (A proposito dell' operazione di Müller per la cura del distaco di retina) (*Revista ital. di Ottalmologia*, novembre-décembre 1906).

8) **Moeser.** — Hémorragies rétiniennes après compression du thorax (Ueber Netzhautblutung nach Thoraxcompression) (*Thèse de Leipzig*, 1906).

9) **Kraft.** — De la fréquence de la stase papillaire dans les tumeurs et les abcès du cerveau (Ueber die Häufigkeit der Stauungspapille bei Tumoren und Abscessen des Gehirns) (*Thèse de Marbourg*, 1906).

10) **Lewit.** — Atrophie tabétique du nerf optique dans la syphilis héréditaire (Tabische Sehnervenatrophie bei hereditärer Lues) (*Thèse de Berlin*, 1906).

11) **Viterbi** (Achille). — Quelques cas d'amblyopie par fixation du soleil pendant l'éclipse du 30 août 1905 (Alcuni casi di ambliopia prodotta dall' aver fissato il sole nelle varie fasi dell' eclissi 30 agosto 1905) (*Giorn. del R. Acad. di Medic. di Torino*, juin-juillet 1906).

12) **Veasey** (C.-A.). — Névrite rétro-bulbaire foudroyante (Case of fulminant retrobulbar neuritis) (*Medicine*, 1906 déc.).

1) *Cantonnet* cherche à apprécier, par l'étude attentive de la perception des couleurs, la valeur fonctionnelle de la partie de la rétine non décollée. Les champs visuels pris soigneusement dans ses cinq observations lui ont montré le champ des couleurs très rétréci par rapport au blanc et, en particulier, le champ du bleu plus petit que celui du rouge. Il y aurait donc dans les parties non décollées une zone de souffrance s'accusant par des scotomes relatifs et dus à des tiraillements rétiniens. En revanche, la région papillo-maculaire a conservé toute sa valeur fonctionnelle. BENEZECH

2) La malade de *Peck* est une femme âgée de quarante et un ans, ayant présenté un abaissement considérable de la vision, de la somnolence et une soif ardente. Du côté des yeux, on notait : hémianopsie bitemporale, pupilles très dilatées. Rien au fond d'œil. Au bout d'un certain temps, vision abolie dans tout le champ visuel, excepté dans la région maculaire ; en même temps, perte de la mémoire et céphalées ; enfin, délire et coma, suivi de la mort. A l'autopsie tumeur de la glande pituitaire, aplatissement de la selle turcique ; le chiasma est aplati et déjeté. COBURN.

3) *Stephenson*, examinant 4212 enfants âgés de moins d'un an à quinze ans, a trouvé 29 d'entre eux ayant des fibres opaques à myéline. Ce qui fait un pourcentage de 0,68 pour 100, chiffre se rapprochant de celui de Wollemberg qui est de 0,65 pour 100. Les enfants du sexe masculin semblent présenter cette anomalie plus souvent que ceux du sexe féminin (0,86 pour 100 pour les premiers, 0,47 pour 100 pour les seconds ; il faudrait ajouter pour être exact que le nombre des enfants mâles examinés était plus élevé que celui des filles). Rarement les deux yeux sont atteints. Après avoir donné une description de l'apparence et de la position des fibres autour de la papille, l'auteur décrit en détail 4 cas de fibres excentriques, à myéline. J. MAWAS.

4) L'article de *Napier* est la reproduction d'un travail du même auteur paru dans le *Transvaal Med. Journ.*, janvier 1906. C'est l'étude des épidémies de pneumonie de 1894 et 1898, avec plusieurs morts, soit de pneumonie, soit de pneumonie compliquée de dysenterie. Vingt-six autopsies furent faites ; on trouva dans tous les cas une rhinite purulente et des nécroses. Au cerveau, infiltration par le pus de la pie mère et de l'arachnoïde, sur une assez grande étendue. On y décela le pneumocoque, qui était sûrement cause de la méningite cérébro-spinale.

Mais dans tous ces cas on n'observa aucune lésion oculaire. On sait que dans la méningite par méningocoque, il existe une névrite descendante, suivie de papillite et d'atrophie post-névritique ; il existe aussi de la choroïdite purulente et de la

conjonctivite. Napier, en étudiant l'épidémie de 1903, chez les indigènes, a observé 200 cas, avec 35 morts. Les autres guéris ont remarqué peu de temps après, une diminution considérable de la vision, l'auteur en examina à ce point de vue 65 personnes. Voici ce qu'il a trouvé : 28 ne présentaient aucune lésion oculaire, mais avaient une diminution considérable de la vision, qui leur permettait seulement de voir les doigts ; 11, avec hyperémie de la papille ; 13, avec hyperémie de la papille et distension des veines ; 11 avec papillite ou atrophie. Dans aucun cas, on n'observa de rétinite. Le rétrécissement du champ visuel et la nyctalopie ont été fréquemment observés. Ceux qui ont fait les autopsies pensent que l'infection allait du sinus sphénoïdal, au nerf, à l'arachnoïde et à la pie-mère. COBURN.

5) Pour *Ascunce* il est impossible de distinguer cliniquement l'hyperémie papillaire, due à l'asthénopie, des congestions rétiniennes dues à d'autres causes. Les changements de réfraction statique que l'on observe dans les cas de congestion de la rétine ne peuvent s'expliquer par le raccourcissement de l'axe antéro-postérieur de l'œil dû à cette congestion, mais sont très probablement en relation avec des modifications dynamiques dues à la fatigue du muscle ciliaire. L'hyperémie papillaire est le signe objectif de la suractivité fonctionnelle de l'œil, un symptôme de l'asthénopie, et c'est le traitement de celle-ci qui doit être appliqué. L. GRANDCLÉMENT.

6) La malade de *V. Hoffmann* est une fillette de cinq ans et demi. A l'âge de neuf mois, énucléation de l'œil droit à cause d'un gliome. Dans le quinzième mois l'œil gauche devient également aveugle et douloureux. Mais au bout de trois ans les douleurs cessent, l'œil diminue de volume, mais les douleurs reparaissent et il fallait pourtant faire l'énucléation ; l'enfant meurt par suite de métastases du cerveau et des os. L'œil est complètement rempli par la tumeur, à tel point qu'on ne retrouve plus les membranes de l'œil (choroïde, rétine, etc.) W. STOCK.

7) *Alfieri* rappelle rapidement les principes de l'opération

de Müller pour le traitement du décollement rétinien : Le volume de la coque oculaire est supérieur à celui du vitré, donc il faut le réduire : on excise une languette de sclérotique, et l'on suture les lèvres de la plaie. Or, avant Müller, M. Keown avait publié dans le *Dublin Journ. of med. Science* un procédé en tous points semblables analysé dans *Nagel's Jahresbericht*, 1877 en ces termes : M. Keown, dans le point correspondant au décollement rétinien (dans le cas particulier entre le droit interne et le droit inférieur), excise avec un couteau de de Graefe un morceau de sclérotique et de choroïde de une ligne de largeur et réunit par une suture la brèche conjonctivale. Il obtint une notable amélioration.

La note de Alfieri a son intérêt bibliographique. Müller n'a certainement par connu le travail de M. Keown, mais c'est une preuve de plus que, en thérapeutique : *multa renascentur quæ jam cæcidere.* G. DUBREUIL.

8) Après les indications bibliographiques, *Möser* décrit le cas suivant :

Un homme de cinquante ans fut serré entre les tampons de deux wagons de chemins de fer. Hémorragie par la bouche et le nez, troubles de la vue. Le premier examen des yeux eut lieu six semaines après l'accident ; on trouva des deux côtés d'énormes hémorragies dans le fond des yeux.

Le cas se termina par une atrophie du nerf optique droit. V = mouvements de la main, de très près ; pâleur de la papille gauche. V = 5/20. W. STOCK.

9) *Kraft* a relevé dans la littérature 826 cas de tumeurs et 207 d'abcès du cerveau, et a recherché combien de fois on avait observé la stase papillaire. Voici les résultats : Sur 699 cas, dans lesquels on avait admis une tumeur, la stase papillaire existait dans 500, soit 82,1 pour 100 ; sur 79 cas d'abcès du cerveau, elle se rencontrait 38 fois, donc 48,0 pour 100. W. STOCK.

10) *Lewit* décrit l'histoire d'un jeune homme de vingt-six ans atteint de tabès typique avec atrophie du nerf optique qui

n'avait pas eu d'infection syphilitique, mais dont la mère était morte de paralysie générale. W. STOCK.

11) *Viterbi* rappelle brièvement les cas déjà publiés de Dufour, Emmert, Reich, Haab, Leber, Deutschmann; il a pu observer pour son compte 11 cas d'amblyopie qu'il rapporte sans détails. G. D.

MALADIES DU CRISTALLIN ET DU CORPS VITRÉ.

1) **Lafon.** — Cataracte postérieure double (*Soc. d'anat. et de Phys. de Bordeaux*, 8 avril 1907).

2) **Lafon.** — Luxation ancienne du cristallin dans la chambre antérieure (*Soc. d'Anat. et de Phys. de Bordeaux*, 15 avril 1907).

3) **Santos Fernandez.** — Deux cas de cataracte polaire antérieure d'origine différente (Dos casos de catarata polar anterior de diverso origen) (*Archivos de Oftalmologia hispano-americ.*, février 1907).

4) **Clark** (C.-F.). — Arrachement de la capsule antérieure dans l'extraction de la cataracte (The anterior capsule in the extraction of cataract) (*Ohio state med. journ.*, 15 septembre 1906).

5) **Gibson** (R.-D.). — De quelques indications de détail parfois oubliées dans l'extraction de la cataracte (Some of the minor details frequently neglected in cataract extractions) (*Ohio state med. journ.*, 16 septembre 1906).

6) **Green** (D.-W.). — Des résultats optiques de l'opération de la cataracte (Visual results after cataract extraction) (*Ohio state med. journ.*, septembre 1906).

1) *Lafon* rapporte un cas de cataracte postérieure double chez un homme de vingt-cinq ans, opacité centrale avec rayons, d'où aspect d'une marguerite. Dans la crainte de la participation de la capsule postérieure et d'une rupture de la zonule, on extrait le cristallin dans sa capsule. R.

2) Chez une femme de soixante-douze ans, dit *Lafon*, cristallin luxé dans la chambre antérieure avec phénomènes de calcification. Le cristallin s'est luxé spontanément et a provoqué un glaucome aujourd'hui absolu. La malade ne souffrant pas, il n'y a pas lieu d'intervenir. R.

3) *Santos Fernandez* rapporte 2 cas de cataracte polaire antérieure. La première succéda à une ophtalmie purulente avec perforation de la cornée et prolapsus de l'iris. La deuxième fut

observée sur un œil atteint en même temps de rétinite pigmentaire congénitale. L. GRANDCLÉMENT.

4) *Clark* trace une ouverture carrée dans la cristalloïde antérieure, la portion ainsi délimitée est ensuite extraite avant l'expulsion du cristallin. Ce procédé remplace la simple kystitomie. COBURN.

5) Le travail de *Gibson* a trait à tous les détails de la préparation du malade pour l'extraction de la cataracte et l'auteur s'occupe des antécédents, du régime, de la salle d'opération, de l'antisepsie du malade, de l'opérateur et des instruments, détails souvent négligés. COBURN.

6) *Green* s'occupe des résultats optiques obtenus par l'extraction de la cataracte et rapporte 100 opérations avec leurs résultats définitifs. COBURN.

MALADIES DE LA RÉFRACTION, DE L'ACCOMMODATION ET DES MUSCLES DE L'ŒIL

1) **Siegrist.** — De la nécessité de faire examiner les yeux des écoliers avant leur entrée à l'école. (Ueber die Notwendigkeit die Augen der schulpflichtigen Kinder vor dem Schuleintritt untersuchen zu lassen) *(Klin. Monatsbl. f. Augenh.*, 1906, *Supplément*, p. 1).

2) **Bouchaud.** — Un cas d'ophtalmoplégie unilatérale, totale et complète avec cécité du même côté *(Journ. de Neurologie*, Nov. 1906).

3) **Godelstein.** — Un cas de méningite syphilitique de la base avec ophtalmoplégie complète (Ueber einen Fall von Meningitis basilaris syphilitica mit combinierter Augenmuskellähmung) *(Thèse de Berlin* 1906).

4) **Bettremieux.** — Traitement du strabisme visant l'innervation de convergence par une intervention chirurgicale portant exclusivement sur l'œil fixant *(Société d'Opht. de Paris*, 6 nov. 1906).

5) **Knapp** (H.). — Des rapports de l'accommodation et de la motilité avec la réfraction oculaire. (The dependance of accommodation and motility on the refraction of the eye) *(Archives. of Ophthalmology*, nov. 1906).

6) **Landolt** (E.). — L'unification de la notation de l'acuité visuelle (Die Vereinheitlichung der Bestimmung der Seeschärfe) *(Zeitschr. für Augenheilk.*, XIII, p. 519).

7) **Würdemann** (H.-W.). — La guérison du strabisme convergent par le traitement orthoptique à l'âge de vingt ans (Cure of convergent strabismus by orthoptic treatment at 20 years of age) *(Ophthalmology*, juillet 1906).

8) **Wolf** (Hugo). — I. Sur le tendon du muscle releveur de la paupière supérieure. II. Sur mon opération du symblépharon par suture de lam-

baux transplantés avec l'irradiation tendineuse du droit supérieur. III. Sur la transmission de l'effet du droit supérieur sur la paupière supérieure dans le cas de ptosis (I. Ueber die Sehne des Musculus levator palpebrae superioris. II. Ueber meine Symblepharonoperation mit Annähung transplantierter Lappen an die Sehnenaustrahlung des Rectus oculi superior. III. Ueber die Uebertragung der Wirksamkeit des Rectus oculi superior auf das Oberlid bei Ptosis) *(Zeitschr. f. Augenheilk.*, XIV, p. 440).

9) **Bryant** (D.-C.). — Névroses réflexes dues à de la fatigue oculaire (Reflex neuroses from eye strain) *(Utah med. Journ.*, déc. 1906).

1) *Siegrist* a, à la demande du gouvernement de Bâle, examiné les yeux de tous les enfants qui entraient à l'école préparatoire. Le résultat de ce long travail est très intéressant.

Il constate tout d'abord que, déjà à cet âge peu avancé, un nombre assez considérable des enfants a une acuité insuffisante. Sur 421 garçons, 105, soit 24,3 pour 100 avaient sur un œil ou même sur les deux yeux une acuité < 1 et sur 431 fillettes, il y en avait même 33 pour 100 avec une acuité diminuée. Sur le total des élèves, la proportion était de 29 pour 100. La cause était rarement la myopie, 3,7 pour 100, beaucoup plus souvent l'hypermétropie, 22 pour 100 et surtout l'astigmatisme, 50 pour 100.

Ce fait est d'autant plus important que les faibles astigmatismes, selon la règle, de 0,25 à 1,25 D, ne sont pas compris dans ces chiffres (Siegrist les a considérés comme des cas normaux), il prouve la grande importance d'un examen précoce car, outre la diminution de l'acuité, l'astigmatisme provoque souvent des troubles asthénopiques de toute espèce.

Siegrist attribue à cet astigmatisme une grande importance pour le développement de la myopie scolaire, car, comme la diminution de l'acuité existe aussi bien pour la vision de près que pour celle à distance, l'enfant est absolument obligé de se rapprocher des objets ou des lettres qu'il regarde, et c'est là un facteur important dans le développement de la myopie. Siegrist a en effet trouvé, en revisant tous les cas d'anomalies de la réfraction qu'il avait observés dans ces dernières douze années, un astigmatisme pathologique chez un grand nombre de myopes. Siegrist ne regarde pas cet astigmatisme comme la seule cause de la myopie, il croit toutefois qu'on ne combattra avec succès cette maladie sociale que par la correction précoce par les verres cylindriques. KRUKENBERG.

2) *Bouchaud* rapporte en détail l'observation d'un homme

de quarante ans, atteint d'ophtalmoplégie unilatérale, totale, survenue brusquement. De très violentes douleurs de tête ainsi que plusieurs ictus sans paralysie des membres accompagnent cette ophtalmoplégie. Cette dernière est si complète, que l'œil est figé, absolument immobile ; la pupille est immobile et le malade est aveugle du même côté. L'odorat du même côté est aboli. Pendant quelque temps la papille reste normale ; elle finit enfin par s'atrophier. Pas de scotomes, ni de rétrécissement du champ visuel.

Lentement, sous l'influence d'un traitement spécifique, l'ophtalmoplégie a rétrocédé à peu près complètement. Seule la cécité est restée permanente.

L'auteur pense qu'il s'agit d'une ophtalmoplégie basilaire, en admettant une lésion située à la base du crâne, à la partie antérieure et interne de la fosse moyenne, dans la région du sinus caverneux qui est le lieu de passage de tous les nerfs touchés. Il ne peut s'agir d'une tumeur, car on aurait vu apparaître une hémianopsie ou une amblyopie double, et l'examen ophtalmoscopique aurait décelé un œdème papillaire. Il s'agit donc plutôt d'une méningite de la base d'origine spécifique, le traitement mixte par son résultat en est la meilleure preuve. Sauvineau, dans sa thèse, mentionne 2 cas de Tacke et 3 cas de Hutchinson, très semblables à celui décrit plus haut. Le malade présenté en 1901 par Vigouroux et Laignel à la *Société de Neurologie*, présentait outre une ophtalmoplégie unilatérale complète, une amblyopie bilatérale.

L'auteur termine son étude en citant le cas d'un malade de Brissaud, qui présenta, à la suite d'une balle de revolver, les mêmes symptômes que dans l'observation ci-dessus.

MOREAU.

3) *Godelstein* publie l'observation d'une malade âgée de quarante-trois ans, syphilitique depuis l'âge de dix-neuf ans. Actuellement, violentes céphalées nocturnes, vertiges, paralysies de l'oculo-moteur commun, de l'oculo-moteur externe et et du trochléaire. Guérison par traitement spécifique énergique.

W. STOCK.

4) *Bettremieux* conseille dans le strabisme convergent la

ténotomie du droit interne de l'œil fixant. Cette opération a pour but de favoriser le réflexe rétinien de convergence. 5 succès sur 6 opérations. PÉCHIN.

5) *Knapp* est d'avis que souvent l'insuffisance du muscle droit externe est due à des vices de réfraction et que souvent leurs rapports sont proportionnels. Ceci est plus vrai dans l'hypermétropie que dans la myopie. Quand les vices de réfraction sont corrigés, l'insuffisance musculaire disparaît. COBURN.

6) L'unification de la notation de l'acuité visuelle est devenue une nécessité absolue. Chez toutes les nations les principes suivants ont déjà trouvé leur approbation : un angle de *une* ou *dix* minutes comme angle visuel général, l'optotype noir sur un fond blanc, le diamètre et les intervalles sont égaux; la mensuration doit se faire à une grande distance, l'acuité visuelle doit être traduite en chiffres ordinaires et en chiffres décimaux ; l'éclairage doit être uniforme.

Comme optotype il faut se servir d'un signe uniforme à l'instar de l'angle visuel uniforme. Aucun signe n'est plus approprié que les anneaux ouverts de *Landolt*. En se servant de cet optotype chacun peut se construire une planche à sa manière. Ils peuvent être reconnus par les plus illettrés et n'offrent pas les inconvénients des caractères gothiques ou latins qui se lisent les uns plus facilement que les autres. Enfin ces anneaux permettent d'appliquer le plus correctement le principe du *minimum separabile*. E. REDSLOB.

7) Le malade de *Würdemann*, un homme âgé de vingt ans n'avait pas la vision binoculaire, il n'avait pas non plus de diplopie. Avec les exercices orthoptiques la vision binoculaire est revenue, avec le parallélisme des axes optiques. COBURN.

MALADIES DU GLOBE DE L'ŒIL

(BLESSURES, CORPS ÉTRANGERS, PARASITES)

1) **Chapelle** (Félix). — De l'influence du traumatisme sur la pathogénie et l'évolution des tumeurs oculaires *(Thèse de Paris*, mars 1906).

2) **Lukens** (C.). — Enophtalmos traumatique (Traumatic enophtalmos) *(Ophthalmology*, octobre 1906).

3) **Adams** (P.-H.). — La coagulation du sang et les hémorragies intra-oculaires (The coagulability of the blood and its relation to intra-ocular haemorrhage) *(The Ophthalmoscope*, octobre 1906).

4) **Sweet** (W.-M.). — Traumatismes oculaires, par les éclats de verre et de pierre (Ocular injuries from glass and stone) *(Ophthalmology*, juil. 1906).

5) **De Micas.** — L'œil dans la mort. Etude de médecine légale oculaire *(Recueil d'ophthalmologie*, août 1906, pp. 467-78).

6) **Simonsen.** — Du pronostic et du traitement des ruptures de l'œil (Zur Prognose und Therapie der Bulbusrupturen) *(Thèse de Giessen*, 1906).

1) *Chapelle* étudie l'influence du traumatisme sur la pathogénie et l'évolution des tumeurs oculaires et conclut que le trauma accidentel et le trauma chirurgical sont assimilables. S'il est difficile de prouver d'une façon scientifique et expérimentale que le trauma peut être la cause directe du sarcome, il est des cas, rares il est vrai, où la succession des phénomènes est telle que son action ne saurait être mise en doute. Il est permis d'être plus affirmatif encore à propos du carcinome. Tel le fait de Dalén. De nombreux exemples établissent le rôle aggravateur exercé par le trauma accidentel ou chirurgical, sur l'évolution des tumeurs malignes. En revanche, il est impossible de savoir si le trauma est la cause première ou simplement occasionnelle. Pour répondre à cette question, il faudrait connaître la véritable nature du cancer. L'AUTEUR.

2) *Lukens* publie un cas d'enophtalmos dû à un coup sur l'orbite avec un canif. Il rapporte 78 cas ainsi que leur bibliographie. COBURN.

3) *Adams* rappelle les travaux de Wright sur la mesure des temps de la coagulation du sang ; ceux de Paton et Paramore sur les hémorragies du vitré, l'influence de l'acide citrique sur la coagulation du sang ; il rapporte deux observations d'hémorragie intra-oculaire traités et considérablement amélio-

rés par l'acide citrique à la dose de 4 à 5 grammes par jour. Le retard dans la coagulation du sang, après le traitement, a été mesuré par la méthode de Wright. J. MAWAS.

4) *Sweet* fait remarquer que les éclats de verre et de pierre sont facilement traversés par les rayons X, et qu'en général il est difficile de les voir par les skiagraphes ; d'autant plus que ces éclats, se réduisant facilement en miettes, on n'est jamais sûr de leur extraction complète. Cependant on peut les voir, sur la plaque, si les os de l'orbite le permettent. Le crown et le flint sont également traversés par les rayons X, les verres ordinaires, bien moins. Le ciment, les pierres et le charbon (celui-ci donne des images très faibles) peuvent être mis en évidence. L'auteur conseille, à cause de l'épaississement présenté par la jonction du frontal et du malaire, de prendre deux clichés, l'un avec le tube tout près de l'axe horizontal du globe, l'autre en avant ou en arrière de celui-ci. COBURN.

5) *De Micas* appelle œil thanatologique l'œil qui, pendant l'agonie et après la mort, a subi certaines modifications. La cornée se dessèche, perd son luisant et peut même s'ulcérer. La pupille reste dilatée. Tout le globe oculaire est affaissé, flaccide. L'œil révélateur est constitué par des caractères particuliers à l'état des paupières après la mort. Paupières ouvertes, mi-closes, fermées ou inégalement ouvertes, sont autant de signes qui révèlent une mort avec agonie longue, mort brusque en pleine santé apparente ou par violence extérieure.

L'œil thanatologique et l'œil révélateur peuvent fournir, dans certaines limites, des déductions utiles au médecin expert. H. PERETZ.

6) *Simonsen* fait une étude sur 108 cas de rupture de l'œil.

Pronostic. — Enucléation de l'œil	44 fois .	41,28 p. 100	
Œil conservé avec vision = 0.16	. .	14,41	—
— — < 1/10.23	. .	21,1	—
— — < 1/4.10	. .	9	—
— — < 1/2. 4	. .	3,67	—
— — 1/2 à 1. 9	. .	8,26	—

W. STOCK.

MALADIES DES PAUPIÈRES, DE L'APPAREIL LACRYMAL ET DE L'ORBITE

1) **Saubert** (Maurice). — Du traitement des blépharites ciliaires par l'hermophényl (*Thèse de Paris*, juin 1906).

2) **Barck** (C.). — Migration insolite d'une suppuration orbitaire (A rare path of infection of an orbital abscess) (*Arch. of Ophthalm.*, nov. 1906).

3) **Knapp** (A.). — Cécité brusque survenue à la suite d'une suppuration périoculaire (Sudden blindness following suppurative condition about the eyeball) (*Archives of Ophthal.*, nov. 1906).

4) **Wamsley** (J.-W.). — Traitement des abcès aigus et chroniques des voies lacrymales et de l'épiphora (Treatment for acute and chronic abscess of the lacrymal duct and for the relief of epiphora) (*Ophthal. Record*, déc. 1906).

5) **Mayweg**. — Quelques opérations heureuses, dans le symblépharon total, de formation d'une cavité pour l'œil artificiel au moyen de transplantation de lambeaux de peau pédiculés (Einige erfolgreiche Operationen, bei totalem Symblepharon, zur Bildung einer Höhle für das Glasauge durch Ueberpflanzung von gestielten Hautlappen) (*Thèse de Rostock*, 1906).

6) **Fischer**. — Contribution à l'étude des hémorragies rétrobulbaires (Beitrag zur Kenntniss der retrobulbæren Haemorrhagien) (*Thèse de Leipzig*, 1906).

7) **Stieren** (E.). — Zona ophtalmique (Herpes Zoster ophtalmicus) (*Ophth. Record*, février 1906).

8) **Hirschberg**. — Le lymphangiome congénital des paupières de l'orbite et de la face (Ueber das angeborene Lymphangiom der Lider, der Orbita und des Gesichtes) (*Centralblatt für prakt. Augenheilk.*, janvier 1906).

9) **Dolcet**. — Un cas clinique d'épithélioma papillaire de la région prélacrymale (Caso clinico de epitelioma papilar de la region pre-lagrimal) (*Academia oftalmologica de Barcelona*, mai 1906).

10) **Parker** (C.). — Gommes bilatérales de l'orbite chez un enfant âgé de huit ans (Bilateral gumma of the orbits in a child 8 years of age) (*Annals of Ophthalmology*, avril 1906).

11) **Ohse**. — Un cas de colobome des deux paupières supérieures avec dermoïdes du limbe sclérocornéen. Etiologie (Ein Fall von doppelseitigem Colobom der Oberlider mit Dermoid der Corneoscleralgrenze, Aetiologie) (*Thèse de Strasbourg*, 1906).

12) **Leischner** (H.). — Blépharoplastie à doubles lambeaux pédiculés (Plastic surgery of the eyelids by the use of pedunculated doubled skin flaps) (*Surgery, Gynecol. and Obstetrics*, déc. 1906).

1) *Saubert* montre que l'hermophényl est un antiseptique énergique, ne coagulant pas les albumines, d'une grande puissance de pénétration. Il n'est pas irritant pour la conjonctive. Son emploi est donc logique contre les blépharites ciliaires dont les plus récents travaux démontrent l'origine microbienne. Il conseille la technique suivante : Frictions quotidiennes énergiques du bord ciliaire, avec un tampon d'ouate aseptique imbibé d'une solution d'hermophényl à 1 pour 100. Il est utile pour prévenir les récidives, de pratiquer après la guérison un ou deux brossages par semaine.

Les blépharites ulcéreuses à leur début, les récidives ainsi traitées sont arrêtées en très peu de temps. Moins rapide par suite de la profondeur des lésions, la guérison des blépharites ulcéreuses graves est le plus souvent complète en une quinzaine de jours. Les formes sèches paraissent améliorées et parfois guéries par ce traitement. L'AUTEUR.

2) *Barck* a soigné un jeune garçon qui avait été frappé à la tempe par une pierre; d'où plaie contuse. Un abcès orbitaire survint avec symptômes généraux graves et exophtalmie. L'opération pratiquée consista dans l'évacuation du pus orbitaire. L'état du malade s'améliora rapidement, mais quelques symptômes de méningite survinrent dont le malade guérit. Par l'examen de différentes pièces anatomiques l'auteur a reconnu l'existence d'une veine allant de l'orbite à la région temporale, et il croit que l'infection a suivi ce trajet.

COBURN.

3) *Knapp* rapporte trois cas de cécité soudaine survenue à la suite de suppuration dans la région orbitaire. La première malade était porteur d'un empyème du sinus frontal avec œdème de la paupière supérieure. On pratique l'opération de Kuhnt et le second jour la malade s'écria qu'elle était aveugle. L'examen ophtalmoscopique montra de l'embolie rétinienne et des hémorragies. La vision ne revint pas. La seconde malade présentait de la carie dentaire et de la périostite. Les paupières étaient tuméfiées et la joue œdématiée, l'abcès s'ouvrit près de la dent canine, mais l'enflure ne diminua pas et la malade s'aperçut qu'elle était aveugle. Trois semaines plus tard, l'examen ophtalmoscopique révéla une atrophie du nerf optique, les artères étaient presque invisibles, la pupille dilatée et immobile. Le troisième cas avait trait à une plaie pénétrante de l'orbite avec abcès orbitaire. L'examen du fond d'œil révéla une papille blanche, des artères diminuées et une vision nulle. COBURN.

4) *Wamsley* a imaginé une seringue lacrymale consistant en une poire de caoutchouc et embout métallique. L'embout

a la forme d'un cône et sert à nettoyer le sac lacrymal et à injecter les solutions médicamenteuses. COBURN.

5) Dans le symblépharon, *Mayweg* recommande l'opération avec lambeaux pédiculés ; il décrit deux cas dans lesquels on a par ce moyen obtenu un bon résultat. W. STOCK.

6) Chez un enfant de deux ans on observa après des accès de coqueluche une légère exophtalmie de l'œil droit. Six mois plus tard l'exophtalmie devient subitement si considérable qu'il fallut faire l'opération de Kroenlein. On trouva une tumeur d'un rouge bleuâtre de laquelle sortirent des caillots sanguins; cette tumeur se remplit de sang encore deux fois, puis on obtint une bonne guérison de la blessure ; l'exophtalmie a disparu. *Fischer* recommande dans de pareilles hémorragies d'essayer d'abord l'application d'un bandeau compressif et seulement si l'on ne réussit pas par ce moyen, de procéder à l'évacuation du sang par l'opération. W. STOCK.

7) *Stieren* a observé six cas de zona ophtalmique, dont deux sont rapportés longuement. L'un s'étendait du front jusqu'au nez, et consistait en des ulcères profonds, ptosis, opacité cornéenne, et ayant finalement nécessité une énucléation. Le second, consistait en une seule pustule, située au limbe, qui disparut sous l'action du traitement, mais laissa une cicatrice persistante au bout de plusieurs mois. COBURN.

8) *Hirschberg* décrit l'histoire de deux malades atteints de lymphangiome de la tête. L'un d'eux fut dix fois en traitement à sa clinique, fut opéré plusieurs fois et finit dans une maison d'aliéné. Les pièces de tissus excisés furent examinées au microscope : on découvrit une ectasie considérable des espaces lymphatiques, combinée avec de fortes hémorragies qui, comme le raconte l'auteur, se produisaient spontanément. L'affection pathologique qui débuta dans le tissu sous-cutané avait empiété jusque sur l'épiderme. E. REDSLOB.

9) *Dolcet* rapporte le cas d'une femme de soixante-deux ans qui, après une longue période de larmoiement, vit apparaître

dans la région lacrymale une tumeur qui augmenta lentement. La pression faisait refluer du pus par les points lacrymaux. Il se forma, il y a quelques mois, une ulcération sans tendance à la cicatrisation. On pensa d'abord à une ulcération secondaire à une dacryocystite, mais une biopsie montra qu'il s'agissait d'un néoplasme qui fut extirpé. L'auteur passe en revue tous les points de départ possible et conclut à un épithélioma cutané ayant envahi secondairement le sac lacrymal.

L. GRANDCLÉMENT.

10) La malade de *Parker*, une petite fille, avait les paupières rouges et gonflées avec limitation des mouvements des globes, en haut. Comme on ne pouvait préciser l'histoire et l'évolution de cette tumeur, Parker institua le traitement spécifique et des applications de rayons X. L'état restant stationnaire, on fit une opération exploratrice ; un morceau de la tumeur, examiné au microscope montra qu'on avait affaire à une gomme. C'est alors que le traitement spécifique fut appliqué énergiquement en même temps que les rayons X et, au bout d'un temps assez long, la tumeur a disparu. COBURN.

RAPPORTS DE L'OPHTALMOLOGIE AVEC LA PATHOLOGIE GÉNÉRALE

1) **Coats** (Georges). — Maladies intra-oculaires d'origine vasculaire (Intra-ocular vascular disease) (*The Ophthalmoscope*, novembre 1906).

2) **Ledroit** (Paul). — Les inégalités pupillaires dans les pleurésies avec épanchement (*Thèse de Paris*, février 1906).

3) **Würdemann** (H.-V.) **Becker** (W.). — Goitre exophtalmique atypique avec endothéliome de la pituitaire et du corps thyroïde. Mort par septicémie. Autopsie (Atypical exophtalmic goiter with endothelioma of the pituitary and thyroid bodies. Death from general sepsis. Autopsy) (*Ophthalmology*, avril 1906).

4) **Bernstein** (E.-J.). — Symptômes oculaires du tabès (Ocular symptoms in tabes dorsalis) (*American medicine*, septembre 1906).

5) **Sulzer** (G.-A.). — Zona ophtalmique (Herpes zoster ophthalmicus) (*Ophthalmology*, octobre 1906).

6) **Vanderhoof** (D.-A.). — Deux cas de goitre exophtalmique observés chez des hommes (Report of two cases of exophthalmic goiter in men) (*Journ. of the Americ. med. Associat.*, 10 novembre 1906).

7) **Huizinga** (J.-G.). — Troubles physiques dans différentes parties du corps dus à la fatigue oculaire (Physical disturbances in distant parts of

the body due to eyestrain) *(Journal of the Michigan state med. Society*, octobre 1906).

8) **Mansilla**. — Manifestations oculaires de l'hystérie (Manifestaciones oculares del histerismo) *(Academia Medico-Quirurgica Espanola*, oct. 1906).

9) **Hern** (G.). — De l'action des formations adénoïdes et autres du naso-pharynx sur certaines affections de l'œil (The effect of the presence of adenoïd and other abnormalities in the naso-pharynx on some affections of the eyes) *(Brit. med. Journ.*, août 1906).

10) **Northwap**. — La signification de la réaction pupillaire dans l'anesthésie (Significance of the pupillary reaction in anesthesia) *(North-West Medicine*, avril 1906).

11) **Cramer** (A.). — Affections syphilitiques de l'œil (Syphilitic affections of the eye) *(Journ. of Med. Soc. of New Jersey*, mai 1906).

12) **Weeks** (J.-E.). — Des rapports du corps thyroïde et de l'œil (The relation between the thyroid and the eye) *(Pennsylv. med. Journ.*, déc. 1906).

13) **Mac Leisch** (A.-L.). — De l'utilité de l'ophtalmologie pour le diagnostic de l'artério-sclérose (Contribution of ophthalmology to the diagnosis of arterio-sclerosis) *(The Post Graduate*, janvier 1907).

1) *Coats*, dans une remarquable leçon faite à Oxford, étudie les maladies oculaires d'origine vasculaire. Quoique la circulation rétinienne n'ait pas les mêmes rapports intimes avec le cerveau que les fibres nerveuses optiques, elle indique cependant l'état circulatoire de ce dernier. Il ne faudrait point oublier pourtant que les lésions vasculaires sont très irrégulières, on ne les rencontre pas partout ; c'est ainsi qu'on peut voir la veine centrale de la rétine enflammée et obstruée vers la lame criblée et être apparemment très saine, 1 ou 2 millimètres plus loin. Cela est d'ailleurs confirmé, en ce qui concerne la rétine, par l'examen ophtalmoscopique. Une altération des vaisseaux de l'œil n'indique pas nécessairement une maladie du système vasculaire général : pas plus qu'une altération des vaisseaux de l'organisme ne retentit toujours sur ceux de l'œil; il y a toutefois beaucoup de présomption à le croire : Hertel a trouvé chez des vieillards — où l'examen ophtalmoscopique ne révélait rien — des lésions d'angiosclérose, de même que l'auteur de cet article. Sans entrer dans les détails analysés méthodiquement par Coats, des lésions anatomopathologiques, disons que les toxines agissent surtout sur l'endothélium et la membrane élastique, et que la pression sanguine agit au contraire sur le tissu connectif qui s'épaissit considérablement. L'hémorragie du vitré, la thrombose de l'artère centrale de la rétine, le rapport qui existe souvent entre cette affection et une forme grave de glaucome, le glaucome lui-même sont ensuite étudiés. Il se produit une circula-

tion collatérale, compensatrice dans le cas d'une obstruction de l'artère centrale. J. MAWAS.

2) On observe assez fréquemment, dit *Ledroit*, au cours des pleurésies avec épanchement de l'asymétrie des pupilles. Lorsque cette inégalité pupillaire existe, presque toujours la pupille dilatée correspond au côté pleurétique. Cette inégalité reste toujours modérée. Elle est variable d'un jour à l'autre au cours de la maladie, et cesse habituellement d'être perceptible lorsque toute trace d'épanchement a disparu. Elle cède aux excitations intenses lumineuses ou d'accommodation. Son existence et son degré ne présentent aucun rapport avec la cause, la nature, l'abondance ou l'évolution de l'épanchement. La thoracenthèse n'a aucune influence sur elle.

Ce n'est pas à une cause anatomique que doit être rapportée cette asymétrie. C'est plutôt un phénomène d'ordre réflexe, Cette interprétation pathologique permet d'expliquer son inconstance et son extrême variabilité. De même, on trouve là une solution satisfaisante permettant d'interpréter les cas où, contrairement à la règle, les troubles pupillaires siègent du côté opposé à la pleurésie. L'AUTEUR.

3) Le malade de *Würdemann* et de *Becker* est un homme âgé de soixante et un ans ayant un énorme proptosis, du chémosis, sécrétion purulente conjonctivale, ulcère de la cornée ; l'examen bactériologique permit de déceler le streptocoque pyogène. Les yeux étaient légèrement divergents, mais mobiles. Rien du côté des sinus. Perte d'un œil par fonte purulente, énucléation. Le cristallin du côté opposé fut rejeté à travers l'ulcère cornéen. Mort par méningite. L'autopsie fit voir un endothéliome de la thyroïde et du corps pituitaire, en outre, il y avait des abcès microscopiques dans le nerf optique. COBURN.

4) *Bernstein* rapporte deux cas d'affection oculaire chez des femmes atteintes de tabès. Une de ces malades présenta des manifestations oculaires dès l'âge de dix-huit ans et sans aucun soupçon de syphilis. L'autre avait une papillite double et de la diplopie, mais un traitement mercuriel (car elle avoua

être atteinte de la syphilis) fit disparaître la diplopie et la papillite. Toutes deux présentaient un rétrécissement marqué des champs visuels. COBURN.

5) *Sulzer* rapporte un cas de zona ophtalmique chez un homme de soixante-cinq ans qui présentait de la diplopie, du ptosis et de la paralysie du sphincter irien. Toutes ces lésions différentes cédèrent, la paralysie de l'iris persista seule et le malade mourut plusieurs mois après d'hémorragie cérébrale. COBURN.

6) *Vanderhoof* rapporte deux cas de goitre exophtalmique observés chez des hommes, tous deux furent améliorés par l'administration de la thyroïdine à la dose de 32 centigrammes trois fois par jour. COBURN.

7) *Hulzinga* rapporte trois observations dans lesquelles la fatigue oculaire amena des troubles fonctionnels à distance. Aucune méthode de traitement ne doit être négligée, mais c'est surtout par le port des verres qu'on obtiendra une amélioration. COBURN.

8) *Mansilla* passe en revue toute les manifestations oculaires de l'hystérie sans ajouter de faits nouveaux. L. GRANDCLÉMENT.

VARIA

1) **Howe** (L.). — Effets des doses maxima et minima du sulfate d'atropine et de l'hydrobromate d'homatropine (Effects of full and minimum doses of atropin sulfate and homatropine hydrobromate) *(Ophthalmology*, juillet 1906).

2) **Blanco** (E.-E.). — Les accidents oculaires produits par les médicaments usuels (Dangers of common drugs as seen by the ophthalmologist) *(Ophthalmology*, avril 1906).

3) **Gendron** et **Servel**. — De l'anesthésie combinée par le chlorure d'éthyle et le chloroforme appliquée à la chirurgie oculaire *(Ophtalmologie provinciale*, août 1906, p. 65).

4) **Jurnitschek**. — L'aimant à pôle interne. Une nouvelle adaptation de l'électro-magnétisme à l'extraction d'éclats de fer de l'œil (Der Innenpol-Magnet. Eine neue Verwertung des Electromagnetismus zur Entfer-

nung von Eisensplitter aus dem Auge) *(Zeitsch. f. Augenheilk.* XIV p. 426).

5) **Ramsay** (A.). — Maitland. Le vieux et le nouveau dans la thérapeutique oculaire (The old and thé new in ocular therapeutics) *(Lancet*, juill. 1906).

6) **Santos Fernandez** — Un avantage et un inconvénient évitable de la stovaïne en ophtalmologie (Una ventaja y un inconveniente remediable de la estovaïna en oftalmologia) *(Soc. Oft. Hisp.-amer*, Madrid, mai 1906, et *Arch. de Oftalm. hisp. americ*, juillet 1906).

7) **Santos Fernandez.** — L'alypine en ophthalmologie (La alipina en oftalmologia) *(Anales de Oftalmologia*, nov. 1906).

8) **Uribe y Troncoso.** — Les nouveaux édifices scolaires de la ville de Mexico (Los nuevos edificios escolares de la ciudad de Mexico) *(Anales de Oftalmologia*, déc. 1906).

9) **Uribe y Troncoso.** — Nécessité d'uniformiser les conditions visuelles que l'on doit exiger des employés de chemin de fer (Necesidad de uniformar los requisitos visuales que deber exigirse a los empleados de ferrocarriles) *(Anales de oftalm.*, octobre 1906).

10) **Hotz.** — Intoxication par l'homatropine *(The Hahnemanian Monthly*, déc. 1906).

11) **Menacho.** — L'alypine en thérapeutie oculaire (La alipina en terapeutica ocular) *(Soc. oft. hispano-americana*, Madrid. mai et *Arch. de Oftalm. hisp. americ.*, septembre 1906).

12) **Menacho.** — Modéle de pince à fixation oculaire pour la radiographie stéréoscopique (Modele de pinza de fijacion ocular para la radiografia estereoscopica) *(Soc. Oft. hisp.-americ*, Madrid, mai et *Arch. de Oftalm. hisp.-americ*, octobre 1906).

13) **Castresana.** — Nouvel anesthésique oculaire (Nuevo anestesico ocular) *(Soc. oftalmologica hispano-americana*, Madrid, mai et *Arch. de Oftalm. hisp.-americ.*, septembre 1906).

14) **Sabine** (W.-C.). — Les avantages optiques du microscope à lumière ultra-violette (The optical advantages of the ultra-violet microscope) *(Journ. of med. Research.*, avril 1906).

Allport (I.). — Les yeux et les oreilles des écoliers (Eyes and Ears of school children) *(Medicine*, avril 1906).

16) **Lamb** (R.-S.). — Quelques cas d'ophtalmologie (Some eye cases) *(Washington med. Annals*, mai 1906).

17) **Campbell** (D.-M.). — Progrès de l'ophtalmologie (Progress of ophthalmology) *(Detroit med. Journ.*, juin 1906).

18) **Alester** (A.-M.). — De la valeur de certains sels d'argent dans la pratique ophtalmique (Value of certain silver salts in ophthalmic practise) *(Med. Herald*, fév. 1907).

19) **Green** (J.). — Ophtalmologie (Ophthalmology) *(Interstate med. Journ.*, janvier 1907).

20) **Bruns** (H.-D.). — Des connaissances que chaque médecin doit posséder en ophtalmologie (What every physician should know about ophthalmology) *(New Orleans med. and surg. Journal*, fév. 1907).

21) **Sarker** (G.-F.).— De l'anesthésie par la scopolamine et la morphine dans la chirurgie oculaire (Scopolamin and morphin anaesthesia in ophthalmic surgery) *(Annals of ophthalmology*, janvier 1906).

22) **Stevenson** (M.-D.).— Une nouvelle pince pour extraire les exsudats de l'espace rétro-pupillaire dans les traumatismes et les cataractes secondaires, et pour faire la pupille artificielle (A new forceps for removing membranes from the post pupillary space in traumatic or secondary cataract and for making artificial pupil) *(Ophthalmology*, janvier 1906).

23) **Wolffberg.** — Quelques expériences avec la lénicet-vaseline dans l'ophtalmologie (Einige Erfahrungen mit Lenicet-Vaseline in der Augenheilkunde) *(Wochenschr. f. Ther. u. Hyg. d. Aug.*, n° 24, 15 mars 1906).

24) **Landolt** (H.). — Sur l'alypine (Ueber Alypin) (*Wochenschr. f. Ther. u. Hyg. d. Aug.*, n° 16, 18 janvier 1906).

25) **Haas.** — La sonde armée (Die armierte Sonde) (*Wochenschr. f. Ther. u. Hyg. d. Aug.*, 1er février 1906).

26) **Hoppe.** — Deux appareils pour examiner l'acuité visuelle (Zwei Apparate zur Sehschärfeprüfung (*Wochenschr. f. Ther. u. Hyg. d. Aug.*, n° 34, 24 mai 1906).

1) *Howe* emploie pour ses expériences des comprimés d'atropine et d'homatropine qu'il laisse se dissoudre dans le cul-de-sac conjonctival; l'atropine à la dose de 0 gr. 0001 ou de 0 gr. 0005 agit identiquement en ce qui concerne la dilatation pupillaire. Cette dilatation persiste durant neuf jours. Pour obtenir une dilatation de 7 ou 8 millimètres, il faut employer 0 gr. 000005; pour relâcher l'accommodation de 0 gr. 000005 à 0 gr. 00001 Cette dernière action est obtenue au bout de dix à vingt minutes, mais elle est complète au bout d'une heure et demie, le lendemain l'accommodation reprend.

L'homatropine, à la dose de 0 gr. 0013, commence à agir au bout de dix minutes, avec effet maximum au bout de deux heures, puis on observe une diminution de son action qui disparaît totalement dix heures après.

Pour examiner la réfraction aussi exactement que possible, il est préférable d'employer l'atropine à la dose de 0 gr. 0001 à 0 gr. 00026. Pour avoir la réfraction sans tenir compte de l'accommodation 0 gr. 0013. Comme mydriatique, l'homatropine est préférable à l'atropine, on doit l'employer à la dose de 0 gr. 0001. COBURN.

2) *Blanco* fait une étude des accidents que peuvent produire certains médicaments usuels, du côté des yeux : le chlorure de sodium peut causer la mort, l'iodoforme a donné naissance à des névrites rétro-bulbaires. Le naphtol-β et la naphtaline, des lésions dans la rétine, dans le vitré, des cataractes. La santonine, une vision jaune et violette, avec de la névrite rétro-bulbaire. La fougère mâle, une névrite parenchymateuse rétro-bulbaire, avec lésions des cellules ganglionnaires de la rétine. L'écorce de grenadier, de l'atrophie optique.

Parmi les métalloïdes et les métaux : le phosphore produit des lésions ganglionnaires; l'arsenic, des névrites optiques.

Seul, le mercure n'a aucun accident à son actif. La quinine et l'acide salycilique, de même que leurs dérivés, produisent des maladies du nerf optique. L'antipébrine, a produit des décolorations de la papille ; l'ergot, une double ophtalmoplégie interne ; le stramonium, une névrite rétro-bulbaire ; le chloral, une amblyopie. La thyroïdine a produit de l'hypérémie persistante du fond d'œil. L'expérimentation a démontré que la poudre de la glande thyroïde, altère les cellules ganglionnaires. COBURN.

3) *Gendron* et *Servel* ont expérimenté un nouveau mode d'anesthésie combinée en chirurgie oculaire. Ils donnent d'abord du chlorure d'éthyle jusqu'à ce que le malade ne réagisse plus à la piqûre ou au pincement. On lui substitue alors rapidement le chloroforme. Les malades ont peu d'excitation, la quantité d'anesthésique est très réduite, les accidents exceptionnels et le réveil rapide avec absence complète de suites pénibles. Les auteurs recommandent fortement ce procédé. 250 observations. E. PERETZ.

4) Partant de ce point de vue que les électro-aimants employés jusqu'ici offraient de graves inconvénients, à savoir la trop forte dispersion des lignes de force et qu'ils obstruaient trop de ce fait le champ opératoire, la clinique de Bâle a essayé de construire un électro-aimant à pôle interne, devant éviter ces défauts. *Jurnitschek* nous donne une description de ce nouvel instrument et de son emploi ; il a été fabriqué par M. Klengelfuss, sous les auspices du professeur Mellinger et démontré déjà à l'exposition du Congrès de Lucerne, 1904. En voici le principe : la tête du blessé se place à l'intérieur d'un anneau qui ne se compose que de fils de cuivre. Cet anneau n'est pas autre chose qu'un solénoïde, à travers lequel on fait passer le courant électrique ; l'ancre de ce solénoïde est formée par une baguette de fer que l'opérateur tient à la main. Placé au centre de l'anneau en même temps que l'esquille de métal qui se trouve dans l'œil du blessé, les deux métaux se trouvent dans la zone de la plus grande densité magnétique et s'attireront mutuellement. On peut varier la grosseur de la baguette de fer, dont la force magnétique augmentera en raison de son volume. La baguette a le grand avantage de pouvoir

être maniée bien plus facilement que la tête du blessé qui se trouve acculée contre le noyau de fer des aimants de Haab ou de Volkmann. E. REDSLOB.

5) *Ramsay* fait, au cours d'une étude sur la thérapeutique oculaire, l'étude particulière de certains médicaments nouvellement introduits dans la pratique et notamment ce qui touche plus spécialement la réfraction, les mydriatiques, les analgésiques et la sérothérapie. A propos de certains composés de l'argent — protargol, argyrol, collargol — l'auteur a constaté que le protargol est celui de ces composés qui est le plus irritant, et celui qui a tendance à produire de l'argyrose; pourtant il est le meilleur remède pour les inflammations chroniques de la conjonctive et des paupières à la dose de 10 à 25 pour 100, en solution ou en pommade. Le collargol a été employé dans les plaies récentes du globe, associé à de la gélatine à 10 pour 100, ou à la dose de 5 à 20 pour 100 en solution ou en pommade. Le collargol a en outre, la propriété d'éclaircir certaines opacités récentes de la cornée. L'argyrol est le moins irritant des nouveaux composés argentiques et donne les meilleurs résultats, lorsqu'il s'agit de conjonctivite aiguë; Ramsay l'emploie dans le catarrhe lacrymal, et le trouve supérieur à l'iodoforme introduit dans la chambre antérieure. Le chinosol (1/4000) est recommandé dans le traitement des ulcères infectés de la cornée, de même que le trikresol (1/1000) pour lavage du sac conjonctival enflammé. Quant à la question si controversée des injections sous-conjonctivales, Ramsay a remarqué qu'elles ont rendu quelques services dans les affections du fond d'œil, la myopie grave et le décollement de la rétine. Il emploie généralement le chlorure de sodium à 8 pour 100 dans une solution de 1 ou 2 pour 1000 de bicyanure de mercure. La cocaïne en solution ne dépassant pas 2 pour 100, est le meilleur anesthésique local. Le chloroforme est celui des anesthésiques généraux, qui donne le meilleur résultat pour les petites opérations, le chlorure d'éthyle précédé de l'oxyde d'azote est bien suffisant. La dionine à 5 pour 100 est l'agent à employer lorsqu'on veut atténuer les douleurs profondes, du glaucome, de l'iritis, de la sclérite, etc. Son action est aidée par le collargol.

Ramsay emploie les sangsues dans les irido-cyclites et les cautérisations des paupières par le nitrate d'argent dans les blépharites. STEPHENSON.

6) Pour *Santos Fernandez* la stovaïne est très inférieure à la cocaïne en instillations, mais lui est supérieure en injections sous-conjonctivales, à cause de sa faible toxicité. Elle est également très utile en injections sous-cutanées et l'auteur a pu opérer un ectropion sénile en déterminant avec la stovaïne un degré d'anesthésie qui aurait exigé une dose triple de cocaïne. Cependant dans deux cas dans lesquels il fut obligé d'employer des doses élevées, il eut une élévation de température et des vomissements. Mais on peut éviter ces inconvénients en diluant fortement la solution comme le recommande Reclus. L. GRANDCLÉMENT.

7) *Santos Fernandez* trouve l'alypine bien supérieure à la cocaïne pour l'anesthésie oculaire par instillations. Les avantages de l'alypine sont : moindre toxicité, anesthésie plus rapide, pas de mydriase ni de paralysie de l'accommodation, pas d'élévation de la tension intra-oculaire; dans les injections sous-conjonctivales et sous-cutanées, il emploie la stovaïne. L. GRANDCLÉMENT.

8) *Uribe y Troncoso* décrit les nouvelles écoles et l'hôpital des enfants. Il fait à quatre des écoles sur cinq le reproche d'avoir employé dans les classes l'éclairage bilatéral au lieu de placer de larges ouvertures sur un seul côté et de préférence au sud. L. GRANDCLÉMENT.

9) *Uribe y Troncoso* demande l'uniformité des conditions visuelles d'admission dans toutes les Compagnies de chemins de fer. Il voudrait aussi que l'on examinât tous les deux ou trois ans si ces conditions sont encore remplies par les employés. Chez tous la perception des couleurs doit être parfaite. Au point de vue de l'acuité visuelle proprement dite, on peut faire deux classes :

I. Mécaniciens, chauffeurs, conducteurs, gardes-voie, garde-

aiguille, employés des équipages du train, etc... : V = 1 dans les deux yeux, séparément et sans verre. Examen au bout de cinq ans : V = 2/3 d'un œil et 1/2 de l'autre, au minimum.

II. Chef de gare, de station, garde de croisement, porteur, télégraphiste, agents de station et employés des équipages dans les stations : V = 1 d'un œil et 1/2 au moins de l'autre examinés séparément et sans verre. Au réexamen, tous les cinq ans : V = 1/2 et 2/5 au moins.

L'auteur termine en montrant la nécessité de confier ces examens à des oculistes. G. DUBREUIL

10) Femme de vingt-deux ans, mariée à un médecin, qui vint consulter pour une affection des yeux ; il lui fut fait une instillation d'une goutte de cocaïne à 2 pour 100, suivie par une instillation d'une goutte de bromhydrate d'homatropine à la même dose.

L'opération fut répétée au bout de quinze minutes, la patiente ayant tenu ses yeux fermés pendant un instant après chaque instillation. Deux instillations furent faites dans l'œil droit et trois dans l'œil gauche ; il y eut donc en tout cinq gouttes de solution, soit 5 milligrammes d'homatropine utilisés. La solution était préparée depuis deux jours. En quittant le cabinet de consultation, la patiente avait la face très congestionnée ; elle se trouva bientôt en proie à une vive agitation, avec état nauséeux, vomissement de mucosités et présentant une violente céphalalgie. L'injection hypodermique de morphine (8 milligrammes) amena une certaine détente. Pendant plusieurs heures, des applications alternativement froides et chaudes sur la région cardiaque furent faites pour combattre le collapsus, et il fallut même avoir recours à la respiration artificielle. La malade demeura sans connaissance pendant douze ou quinze heures. R.

11) *Menacho* pose les règles suivantes :

Quand on a à pratiquer une petite intervention (voies lacrymales, corps étrangers de la cornée, kyste conjonctival), employer l'alypine pour éviter la mydriase.

Pour une opération sur le globe, quand on ne doit pas

pénétrer dans la chambre antérieure (ptérygion, strabisme, énucléation), on peut employer indifféremment l'alypine ou la cocaïne.

Pour une intervention qui nécessite la section de l'iris, employer la cocaïne à cause de son action vaso-constrictrice.

L. GRANDCLÉMENT.

12) L'instrument présenté par *Menacho* consiste en une pince à double fixation (modèle Monoyer) avec une pièce en forme de croissant qui peut s'appliquer sur la cornée.

L. GRANDCLÉMENT.

13) *Castresana* expose les avantages de l'alypine. Pas d'altération de l'épithélium cornéen, pas de mydriase, pas de paralysie de l'accommodation, moins toxique que la cocaïne qu'elle peut remplacer en chirurgie oculaire.

L. GRANDCLÉMENT.

21) L'article de *Sarker* fut publié dans la *Medicine* en janvier 1906. L'auteur conseille de faire d'autres essais de cette méthode qui est un adjuvant à l'anesthésie par le chloroforme et l'éther quoiqu'on ait eu à déplorer six morts sur trois mille anesthésies. Sarker conseille l'emploi de la scopolamine quand la cocaïne est insuffisante. Il l'employa dans des cas de glaucome aigu, chez des malades nerveux et excitables atteints de cataracte et pour des kératectomies unies à des greffes de Schoeller-Kuhnt et des énucléations. COBURN.

22) *Stevenson* a fait construire une pince, modification de celle de Krügen-Krukow. L'instrument qui se tient comme une plume à écrire, détermine une petite ouverture de la capsule. Il peut couper les membranes lorsque celles-ci sont épaisses. COBURN.

23) *Wolffberg* recommande l'application de la lenicet-vaseline pure dans les cas de brûlure des paupières, de blépharite ulcéreuse, comme médicament protecteur dans le pansement complet de Wolffberg, dans les graves cas de conjonctivite

folliculaire, blennorrhagique, en outre comme véhicule pour les pommades contenant des alcaloïdes. O. SIMON.

24) Le résumé des expériences expérimentales et cliniques de *Landolt* sur les avantages de l'alypine en comparaison de la cocaïne, est le suivant : l'alypine est un moyen anesthésique, qui a, à dose égale un moindre effet et qui produit une hypérémie légère contrairement à l'anémie de la cocaïne, elle provoque la même destruction de l'épithélium de la cornée. L'alypine a l'avantage de ne pas agrandrir la pupille et de ne pas augmenter la tension du globe oculaire. Elle est donc préférable pour le glaucome et pour les corps étrangers, quand les ouvriers ne veulent pas interrompre leur travail.

O. SIMON.

25) *Haas* recommande la sonde armée avec du nitrate d'argent, décrite par Aurin (cf. *Rev. génér. d'opht.*, 1905, p. 95) pour la blépharite ulcéreuse et angulaire, la kératite vésiculaire, l'ulcère infiltré et serpigineux, le ptérygion, la fistule du sac lacrymal et après avoir fait l'excision du sac lacrymal. La sonde est supérieure au crayon de nitrate parce qu'elle ne cautérise pas le tissu normal voisin. Pour rendre plus commode l'usage de la sonde Haas a composé une trousse contenant plusieurs sondes d'une épaisseur et d'une forme différentes (fabriquée par le Medicin Waarenhaus à Berlin.)

O. SIMON.

26) Avec les deux appareils nouveaux de *Hoppe* les valeurs obtenues pour l'acuité visuelle sont supérieures aux résultats avec les autres méthodes, principalement pendant le crépuscule. O. SIMON.

Le Gérant : P. MASSON.

Lyon. — Imp. A. REY et Cie, 4, rue Gentil. — 46690

N° 10 31 OCTOBRE 1907

MÉMOIRES ORIGINAUX

Travail de la Clinique ophtalmologique de l'Université de Lyon.

De l'ablation des Tumeurs du nerf optique avec conservation de l'œil.

Par le Dr Lucien GRANDCLÉMENT
Ex-Interne des Hôpitaux de Lyon.

Depuis longtemps, les opérateurs ont tenté d'aborder la région rétrobulbaire en conservant l'œil, mais les tentatives restèrent pendant longtemps peu nombreuses, et du reste peu encourageantes. De Graefe disait encore en 1864 qu'il était impossible de conserver l'œil quand la tumeur siège dans l'entonnoir musculaire. C'était condamner les tentatives faites contre les tumeurs du nerf optique.

En ce qui concerne plus particulièrement celles-ci, on fait habituellement remonter les premiers essais, couronnés de succès, à Scarpa et à Critchett; mais dans ces deux cas, il s'agissait de tumeurs de l'orbite n'ayant aucun rapport avec le nerf.

Il faut arriver en 1874 pour trouver le premier cas vraiment incontestable présenté par Knapp à la Société d'ophtalmologie d'Heidelberg.

Le procédé auquel il eut recours fut employé après lui par de nombreux chirurgiens avec des résultats variables, jusqu'à ce que Krönlein préconisa la résection temporaire de la paroi orbitaire externe. Au moyen de ce nouveau procédé appliqué pour la première fois par Braunschweig à l'extirpation d'un néoplasme du nerf optique (1893) les tentatives deviennent plus nombreuses et les résultats meilleurs.

Enfin, à la dernière réunion de la Société française d'ophtalmologie, M. le professeur Rollet rapportait quelques observations de tumeurs de l'orbite extirpées par l'orbitotomie simple ; parmi elles se trouvait un cas de tumeur du nerf optique.

C'est de ce dernier dont nous voulons nous occuper ; car, ayant eu l'occasion de revoir le malade onze mois après l'opération, il nous a paru intéressant de comparer les résultats obtenus au moyen des différents procédés.

Nous avons pu réunir 63 cas publiés d'extirpation de néoplasme du nerf optique avec conservation de l'œil ; nous rapportons ailleurs ces observations en détail[1].

L'ablation avec conservation du globe oculaire n'est pas applicable à toutes les tumeurs de l'orbite. Si elle est parfaitement justifiée lorsqu'on se trouve en présence d'une tumeur bénigne, elle doit être complètement rejetée dès qu'il s'agit d'une tumeur maligne. L'exentération sous-périostée de la cavité a seule quelques chances de mettre à l'abri d'une récidive.

Les tumeurs du nerf optique semblent faire exception à cette règle ; car, si l'on est en droit de les considérer comme malignes de par leur nature histologique et surtout leur évolution constante vers la cavité intra-cranienne, elles présentent d'autre part un certain nombre de caractères anatomiques, que nous allons résumer, qui les rendent justiciables du traitement conservateur.

Ces tumeurs sont tout d'abord *toujours encapsulées*. Elles se développent en dedans de la gaine durale qui reste saine et protège les tissus de l'orbite contre l'envahissement néoplasique. *L'œil est en outre toujours intact* et il semble que la lame criblée qui se laisse si facilement forcer de dedans en dehors par les tumeurs intra-oculaires oppose une résistance spéciale aux néoplasmes venant du nerf. Enfin, *jamais d'engorgement ganglionnaire ni de métastase* et *évolution extrêmement lente* qui permet d'espérer même plusieurs années après le début un résultat définitif.

Le seul fait qui assombrisse le diagnostic de ces néoplasmes, et doive faire craindre une terminaison fatale en cas d'abla-

[1] L. Grandclément, *Th. de Lyon*, juillet 1907.

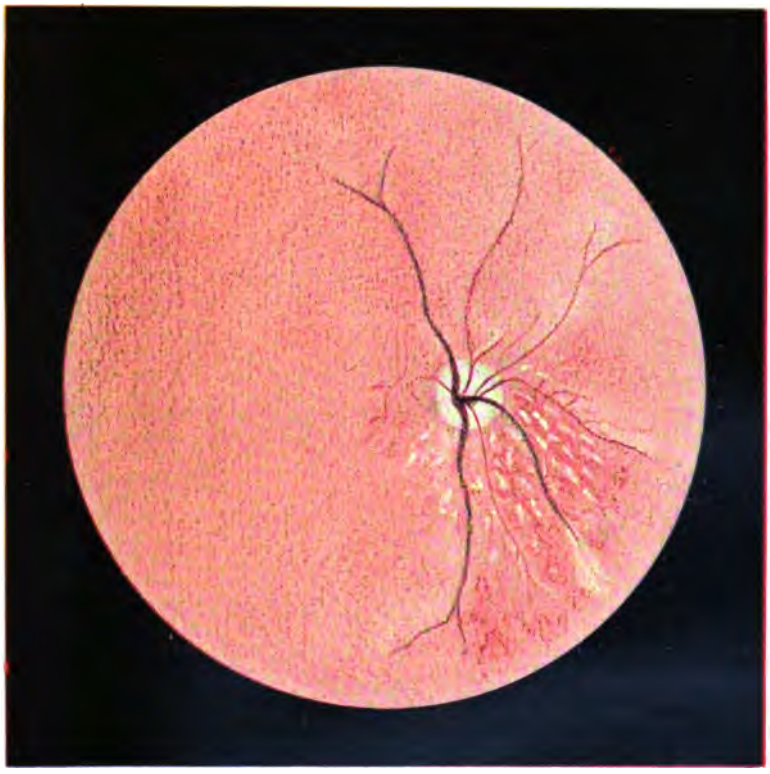

tion incomplète, est leur marche constante vers la cavité intracranienne, qu'elles envahissent en suivant les gaines du nerf. Mais dès que la tumeur a dépassé le trou optique, ce n'est pas l'exentération qui permettra d'en poursuivre les prolongements au niveau de la base du crâne.

Malgré ces faits, quelques auteurs prétendent encore que l'énucléation permet seule une extirpation complète. Or, nous avons pu réunir 107 cas d'opération radicale et 63 d'opération conservatrice ; c'est un nombre suffisant pour établir une comparaison.

Parmi les premiers, il existe 27 cas de mort ou de récidive soit 25,2 pour 100. Parmi les cas mortels, 11 sont dus à des accidents infectieux, ce qui réduit à 16 le chiffre des récidives (14,8 pour 100).

Parmi les 63 cas d'opération conservatrice nous trouvons 8 morts ou récidives (12,7 pour 100) parmi lesquels 2 infections, ce qui laisse 6 récidives, soit 9,5 pour 100. Il existe d'autre part, des survies de quatorze ans (Grüning), six ans (Braunschweig) et plusieurs de trois et quatre ans.

Quelle que soit donc la valeur très relative que l'on doive attribuer à toute statistique, nous pouvons conclure de ces chiffres que les présomptions que gardent encore certains chirurgiens contre la méthode conservatrice sont mal fondées, et que l'on peut obtenir avec elle des résultats définitifs aussi parfaits qu'après l'ablation de l'œil.

Nous allons maintenant comparer entre elles les diverses méthodes opératoires. Trois procédés opératoires ont été appliqués à l'extirpation des tumeurs du nerf optique avec conservation de l'œil : 1° L'opération transconjonctivale de Knapp ; 2° l'opération de Krönlein ; 3° l'orbitotomie simple.

Nous les étudierons dans cet ordre et nous verrons quels sont ceux qui méritent d'être retenus.

I. *Opération de Knapp.* — Nous ne voulons pas entrer dans le détail de ce procédé que l'on trouvera décrit par Lagrange, avec les modifications qu'il lui a fait subir, dans son *Traité des Tumeurs de l'Orbite*. Nous rappellerons seulement qu'il consiste à aborder la région rétrobulbaire en incisant le cul-de-sac conjonctival après avoir agrandi l'ouverture palpé-

brale en sectionnant la commissure. Ce procédé nécessite la section d'un et souvent de plusieurs muscles droits : c'est là son grand défaut. Nous avons pu trouver 27 cas opérés suivant ce procédé. Des tentatives plus nombreuses ont été faites, mais on fut alors amené à énucléer l'œil au cours même de l'opération, soit pour se donner plus de jour, soit dans la crainte des récidives. Si nous éliminons 2 cas dans lesquels il y eut mort par infection et 3 autres où l'on fut obligé d'énucléer quelques jours après l'opération, à cause des phénomènes douloureux (Alt, Braunschweig, Vacher), il nous reste à étudier 22 cas dans lesquels l'œil a été conservé et le malade suivi un temps suffisant pour apprécier le résultat.

Il y eut quatre récidives entre six mois et un an après l'opération, et les malades succombèrent avec des phénomènes de tumeur intracranienne.

Dans les jours qui suivent immédiatement l'intervention, l'œil est complètement immobile dans la majorité des cas. Le ptosis est noté dans 8 cas, mais il s'améliore généralement plus tard.

Une complication beaucoup plus grave et qui apparaît chez presque tous les malades, malgré les précautions prises de protéger l'œil par la blépharorraphie, est celle qui résulte des lésions cornéennes. Dans 5 cas seulement, la cornée est restée normale et transparente. Dans tous les autres, il y eut des désordres d'intensité variable. Parfois, c'est un simple trouble parenchymateux qui rétrocède en partie, mais dix fois, il y eut une ulcération qui, dans 5 cas, fut suivie de perforation et de disparition presque complète de l'œil. La tension est toujours très diminuée dans les jours qui suivent, et ce phénomène ne fait que s'accentuer dans la suite.

Si nous considérons maintenant les résultats éloignés, nous voyons que le ptosis s'améliore généralement d'une façon sensible. Les paralysies oculaires n'ont malheureusement pas un sort aussi heureux, et il est mentionné dans presque toutes les observations, qu'au bout de plusieurs mois l'œil est immobile ou n'a que de très faibles mouvements. Ce sont les mouvements de latéralité qui sont les plus compromis.

Ces paralysies seraient encore un des moindres inconvénients de ce procédé; mais il est très rare de voir l'opération

de Knapp suivie d'une conservation parfaite du globe lui-même. Même en l'absence des complications cornéennes dont nous avons parlé plus haut, l'œil conserve très rarement son volume normal. Il diminue progressivement, s'enfonce de plus en plus dans l'orbite et finit, dans les cas les plus mauvais, par disparaître complètement. Sur les 22 cas dans lesquels le malade a été suivi un certain temps, l'œil n'a conservé son volume normal que dans 11 cas, et encore plusieurs d'entre eux furent perdus de vue au bout de quelques semaines.

Il est à remarquer que les cas qui furent suivis du meilleur résultat, sont ceux dans lesquels on put se contenter d'une petite ouverture conjonctivale et de la section d'un seul muscle droit.

Les complications oculaires que l'on observe après l'emploi de ce procédé (lésions cornéennes et atrophie de l'œil), doivent surtout être mises sur le compte de troubles trophiques dus à la suppression de la presque totalité des voies de nutrition de l'œil. Car si les vaisseaux ciliaires postérieurs sont sectionnés dans tous les procédés, l'opération de Knapp entraîne la section de la majorité des vaisseaux ciliaires antérieurs provenant des artères musculaires et qui auraient pu remplacer les premiers.

Les résultats de l'opération de Knapp, sont en somme à tous les points de vue peu satisfaisants, et nous allons voir que les procédés qui respectent le cul-de-sac conjonctival sont infiniment préférables.

II. *Opération de Krönlein.* — Nous ne voulons pas rappeler ici la technique de l'opération imaginée par Krönlein en 1886, ni les services qu'elle a déjà rendus dans la chirurgie de l'orbite, nous renvoyons pour cela aux travaux de Chaillous[1], Lagrange[2], Domela-Nieuwenhuis[3], Helbron[4]. Nous considérons seulement les résultats que l'on est en droit d'en attendre pour les tumeurs qui nous occupent.

Nous avons pu réunir 35 observations publiées avec détails,

[1] Chaillous, *Th. de Paris*, 1900.
[2] Lagrange, *Bull. et Mém. de la Soc. fr. d'Opht.*, 1903.— *Traité des tumeurs de l'œil et de l'orbite*, 1904.
[3] Domela-Nieuwenhuis, *Beiträge z. Krönlein'schen Operation*, Berlin 1905.
[4] Helbron, *Zur Krönlein'schen Operation*, Berlin. 1905.

plus 3 cas rapportés dans le cours de la discussion qui a suivi la présentation du cinquième malade de Golowine à la Société de médecine de Moscou, mais sur lesquels nous avons trop peu de renseignements pour en faire cas.

Nous ne trouvons qu'un cas de mort vingt-sept jours après l'opération (Braunschweig) par envahissement intracranien; mais il existait avant l'opération des signes non douteux de tumeur cérébrale. Un seul cas de récidive (Helbron) s'est produit dans l'orbite quatre ans après l'opération. Enfin l'opération est de date encore trop récente, étant donné surtout la rareté de ces néoplasmes, pour que l'on puisse trouver des survies considérables. Les plus longues sont de cinq ans (Braunschweig), quatre ans (2 cas de Golowine) et deux ans et demi (Franke).

Comme nous l'avons fait pour l'opération de Knapp, nous étudierons ici les résultats immédiats et les résultats éloignés.

Les suites opératoires immédiates sont en général bien meilleures que pour l'opération de Knapp. Il n'est fait mention que trois fois d'une hémorragie rétrobulbaire qui n'eut en aucun cas de suites graves (Ellinger, Chevallereau et Chaillous, Scheffels).

Les lésions cornéennes sont moins fréquentes et surtout beaucoup moins graves. Les quelques ulcères que l'on trouve signalés, se cicatrisent rapidement et semblent surtout dus au contact des fils de la blépharorraphie avec la cornée. Chez trois malades seulement, il y eut des troubles graves (ulcères étendus avec hypopyon) (Golowine, Ruschaupt, Scheffels). Le malade de Ruschaupt dut être énucléé.

L'étude des résultats éloignés porte sur 33 cas en défalquant le cas de mort et l'œil énucléé; mais nous ferons remarquer que six de ces malades furent perdus de vue rapidement.

Le globe oculaire se conserve généralement bien, et dans aucune observation nous ne trouvons signalée la diminution de tension et de volume.

Il n'en est plus de même de sa mobilité : le ptosis est noté dix-huit fois à des degrés divers. Il est encore complet plusieurs mois après l'opération dans six cas. Dans tous les

autres, il s'améliore progressivement pour disparaître même complètement dans quelques-uns.

L'état de la mobilité du globe est noté dans 23 observations. Dans 10 cas l'œil est encore complètement immobile plusieurs mois après l'opération. Dans les 13 autres cas, il n'y a abolition ou limitation des mouvements que dans une ou plusieurs directions.

Enfin nous signalerons 3 cas d'ablation avec conservation de la vision (Lankton, Pockley, Helbron). Dans le cas de Lankton, il ne s'agissait que d'une ectasie kystique des gaines qui nécessita seulement une ponction. Le nerf optique s'atrophia dans la suite.

III. *Orbitotomie.* — Les incisions simples de l'orbite pour aborder les tumeurs situées sinon derrière l'œil, tout au moins à côté de lui sont déjà anciennes ; mais c'est surtout pour les ostéomes que ces procédés sont utilisés. Plus récemment la voie orbitaire a été suivie par les rhinologistes pour aller à la recherche des suppurations des cavités sinusiennes de la face et principalement des cellules ethmoïdales postérieures et du sinus sphénoïdal (Laurens, Chipault, Guisez). Elle n'avait jamais servi à l'extirpation des tumeurs situées en arrière de l'œil dans l'entonnoir musculaire.

Voici l'observation résumée de notre cas, recueillie à la clinique de M. le professeur Rollet[1].

L. B., vingt ans, manœuvre, entre à la clinique le 24 juillet 1906. Exophtalmie droite datant d'un mois ; ni céphalées, ni vomissements. Œil immobile. V. = 0. Papillite. Rien aux sinus. Rien à la palpation.

31 juillet. — M. Rollet fait une large incision curviligne interne. Le doigt introduit profondément sent une tumeur englobant le nerf optique : elle est isolée et extirpée.

Dix jours plus tard la plaie est cicatrisée; l'exophtalmie a disparu. Le 1er septembre 1906 le malade part, l'œil est mobile dans tous les sens.

Juin 1907. — Le malade est revu. L'œil est absolument normal, ni enophtalmie, ni exophtalmie. Mouvements parfaits dans toutes

[1] Voyez *in-extenso* dans notre thèse, observation LXI.

les directions comme le montrent les cinq photographies prises à ce moment. La cicatrice est invisible pour toute personne non prévenue, elle n'est pas adhérente.

La tumeur dont nous donnons une photographie grosseur naturelle avait 14 millimètres d'épaisseur et 27 millimètres de long. C'était un sarcome à cellules fusiformes.

Comme on peut en juger par les cinq photographies du malade prises onze mois après l'opération, le résultat fut parfait. L'œil a conservé son volume et sa forme et les mouvements s'exécutent également dans toutes les directions. Il existe seulement un peu de larmoiement dû probablement à ce fait, que l'incision ayant été faite sur le bord interne de l'orbite a sectionné les voies lacrymales malgré les précautions qui avaient été prises de récliver en dehors le sac lacrymal.

Prenant ce cas comme type, voici la technique générale que nous conseillons; elle s'applique à toutes les tumeurs de l'orbite, le siège de l'incision seul variera suivant les cas.

Premier temps : Incision cutanée. — Faite exactement au niveau du rebord osseux de l'orbite en sectionnant d'un seul coup si possible la peau et le périoste jusqu'à l'os. On ne devra pas hésiter à donner à cette incision une certaine longueur, c'est-à-dire le tiers environ du pourtour osseux de l'orbite. Ce ne sera que dans les cas de diagnostic de siège incertain que l'on se bornera tout d'abord à une simple incision exploratrice qui pourra, suivant le cas, être agrandie ou au contraire refermée, et remplacée par une incision plus étendue au point où la tumeur aura paru être plus facilement accessible. Dans aucun cas on devra ouvrir le cul-de-sac conjonctival ni se donner du jour par une incision transversale, la section de la commissure par exemple.

Deuxième temps : Décollement du périoste. — Se fera à la rugine sur toute l'étendue de la paroi orbitaire qui correspond à l'incision cutanée. Ce temps est important. On doit pénétrer jusqu'au fond de l'orbite en laissant les parties molles de la cavité protégées par le périoste décollé.

Troisième temps : Ouverture de l'orbite. — En réalité l'orbite est ouverte, mais nous voulons parler ici de la capsule

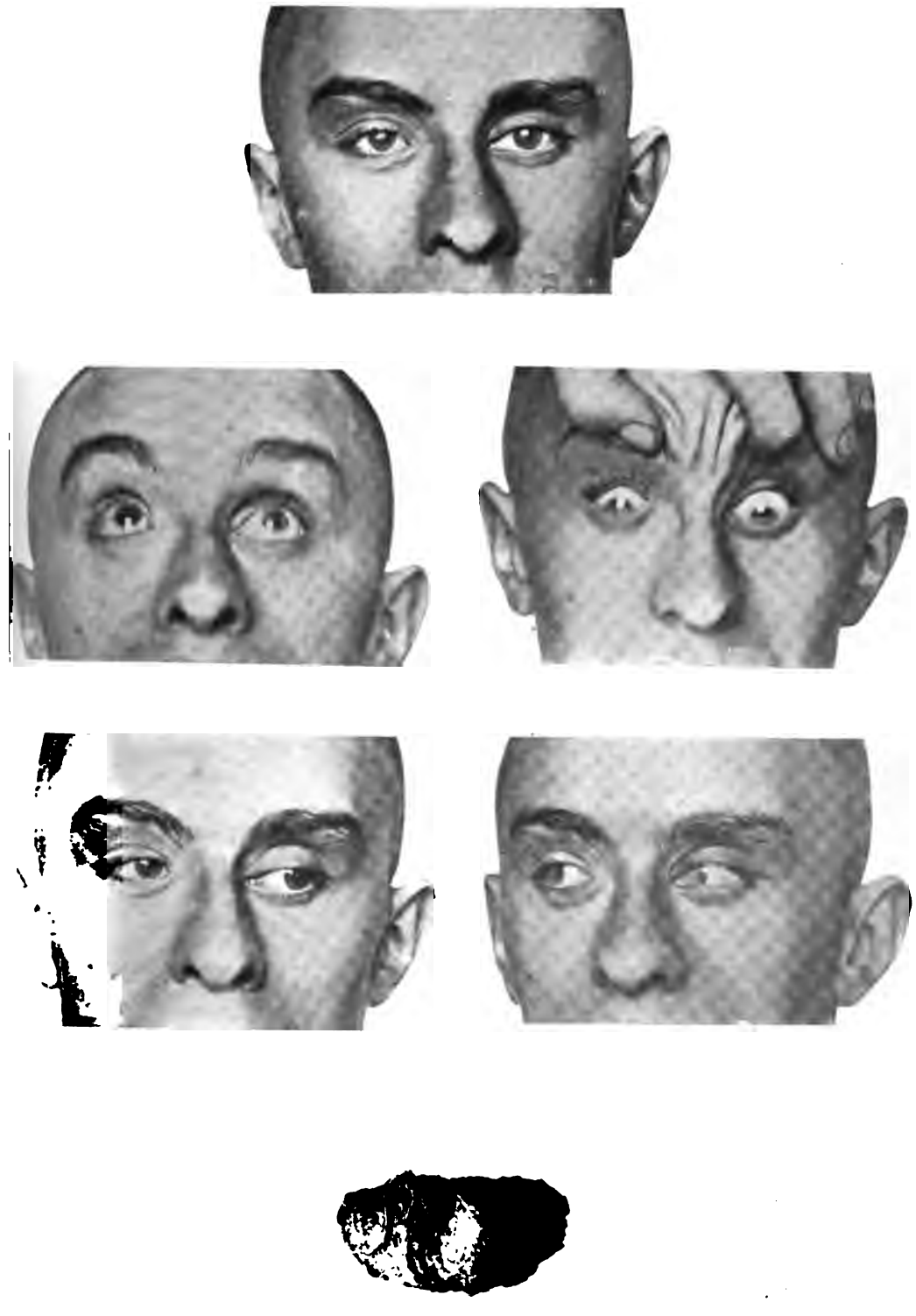

Tumeur extirpée à ce malade (grosseur naturelle).

fibreuse que forme le périoste aux parties molles de la cavité. Cette enveloppe fibreuse sera ouverte de préférence au moyen d'un instrument mousse et parallèlement aux muscles droits entre deux d'entre eux pour éviter de les blesser. Le doigt introduit alors à l'intérieur de l'entonnoir musculaire pourra facilement l'explorer. La tumeur sera libérée en se servant le moins possible d'instruments tranchants pour éviter l'hémorragie.

Pendant les deux derniers temps, l'œil est récliné par un aide contre la paroi orbitaire opposée soit à l'aide d'un écarteur, soit mieux au moyen d'une cuillère à café comme le conseille M. Rollet.

En outre de ce cas, M. le professeur Rollet a appliqué ce procédé chez trois autres malades avec des résultats aussi satisfaisants. Il ne s'agissait, il est vrai, que de tumeurs bénignes ou situées en dehors de l'entonnoir musculaire contre la paroi osseuse. L'observation que nous rapportons montre qu'il est possible d'atteindre par ce procédé la région la plus profonde et la plus inaccessible de la cavité orbitaire et d'en extraire une tumeur d'un volume moyen.

Nous n'irons pas jusqu'à prétendre que cette méthode pourra dans tous les cas remplacer l'opération de Krönlein, qui devra évidemment être appliquée aux tumeurs volumineuses et très adhérentes. Mais nous croyons que l'orbitotomie devra être toujours le premier temps de l'opération, et que ce n'est que secondairement, après s'être rendu compte du volume et de la situation de la tumeur que l'on pratiquera, s'il y a lieu, la résection de la paroi orbitaire externe.

Nous reproduisons ici, hors texte, un dessin du fond d'œil de notre malade fait un mois après l'opération. Il est fortement décoloré, mais déjà moins cependant que quelques jours après l'intervention. Les vaisseaux bien que très amincis contiennent cependant du sang et il existe autour de la papille quelques points de dégénérescence. Lorsque nous revoyons le malade onze mois plus tard l'aspect du fond de l'œil est redevenu à peu près normal. Il existe seulement une petite plaque pigmentée en dedans.

REVUE GÉNÉRALE[1]

ANATOMIE ET EMBRYOLOGIE

1) **Wolfrum.** — Le développement et la structure normale du corps vitré (Zur Entwicklung und normalen Struktur des Glaskœrpers) *(Arch. f. Ophth.*, LXV, 220-267, 1907).

2) **Elschnig** et **Lauber.** — Les cellules de l'iris dites à massue (Ueber die sogennanten Klumpenzellen der Iris) *(Arch. f. Ophth.*, LXV, 428-440, 1907).

3) **Carlini** (V.). — Le tissu élastique en rapport avec les glandes de Moll (Il tessuto elastico in rapporto con le glandole di Moll) *(Annali di Ottalmologia*, Vol. XXXVI, Fasc. 3-4, pp. 231 et 234, avec une planche, 1907).

1) Voici les conclusions du travail de *Wolfrum*. Le corps vitré a une origine purement ectodermique et il provient de la rétine.

Au début, il y a des fibres radiaires qui émanent des fibres de Müller de la rétine, puis il se produit des anastomoses transversales qui se développent avec la partie ciliaire de la rétine.

Le mésoderme n'a dans le développement du corps vitré que des fonctions nutritives en lui fournissant des vaisseaux. Il n'existe pas de membrane hyaloïde, c'est la membrane limitante interne de la rétine qui sépare la rétine du corps vitré.

Le canal hyaloïdien n'est pas une formation constante dans l'œil adulte ; lorsqu'on le trouve, c'est qu'il y a en même temps persistance de l'artère hyaloïdienne. L. DOR.

2) *Elschnig* et *Lauber* pensent que les cellules de l'iris dites à massue sont de même nature que les cellules pigmentées du feuillet rétinien de l'iris et n'ont aucune parenté avec les cellules du stroma irien, bien qu'elles soient enclavées dans le stroma. L. DOR.

3) *Carlini* a constaté que le tissu conjonctif entourant les

[1] Les articles dont nous indiquons seulement les titres, sans analyse, ne contiennent rien de nouveau.

glandes sudoripares modifiées du bord palpébral, ou glandes de Moll, est très riche en éléments élastiques, qui forment un feutrage épais au-dessous de la membrane propre des utricules. Il n'est pas possible d'affirmer que ce tissu élastique ait une action sur l'origine et le dispositif des dilatations du tube sécréteur des glandes en question. A. A.

PHYSIOLOGIE

1) **Ovio** (G.). — Observations sur la tache aveugle de Mariotte (Osservazioni sulla regione cieca di Mariotte) *(Annali di Ottalmologia*, Vol. XXXVI, pp. 3 à 115, 1907).

2) **Bossalino** (D.). — Encore un mot sur la visibilité des rayons X (Ancora una parola sulla visibilita dei raggi X) *(Annali di Ottalmologia*, vol. XXXVI, fasc. 5, pp. 364-366, 1907).

3) **Wolfflin** (G.). — L'influence des moyens artificiels sur l'adaptation à l'obscurité (Ueber die Beeinflussung der Dunkeladaptation durch künstliche Mittel) *(Arch. f. Ophth.*, LXV, 302-320, 1907).

4) **Lohmann**. — Recherches sur l'adaptation et sa signification dans les affections du fond de l'œil (Untersuchungen über Adaptation und ihre Bedeutung für Erkrankungen des Augenhintergrundes) *(Arch. f. Ophth.*. LXV. 365-417, 1907).

5) **Borschke** (A.). — La signification du trou du miroir et la rotation de l'ombre skiascopique (Ein experimenteller Beweis der Bedeutung des Spiegelloches für die skiaskopische Schattendrehung) (*Arch. f. Ophth.*, 195-200, 1907).

6) **Nepveu**. — Sur les réactions à la lumière du tissu de l'iris *(Acad. des Sciences*, 21 mai 1907).

1) La monographie, absolument remarquable, de *Ovio*, débute par une étude historique de la question se rapportant à une centaine de travaux, depuis Mariotte (1669) jusqu'à nos jours. Cet historique met au point la question et prépare le terrain à l'étude critique, que l'auteur fait suivre, sur les méthodes d'examen, sur les mensurations et calculs permettant de définir la forme, les dimensions, la situation de la tache aveugle, sa fonction sensorielle, les phénomènes qui s'y rapportent dans le champ visuel. Suivent les expériences personnelles de l'auteur, portant surtout sur la tache aveugle considérée par rapport à l'irradiation et à l'accommodation, et sur la perception de lumière, de couleur, celle des formes et des dimensions, en ce qui concerne la région de Mariotte. Voici quelques conclusions :

Dans les phénomènes visuels qui se rapportent à la tache de Mariotte, l'irradiation exerce une grande action. L'accommodation n'a pas grande influence sur les dimensions et la situation de la tache aveugle : pendant l'effort accommodatif le *punctum cœcum* semble s'abaisser légèrement, ce qui pourrait tenir à l'abaissement du cristallin constaté ces temps derniers comme phénomène constant de la tension accommodative. Au bord de la tache aveugle existe une zone appréciable de cécité relative pour le blanc, et une zone un peu plus étendue de cécité relative pour les couleurs. La perception des couleurs, à proximité de la tache aveugle, se comporte d'une façon analogue à ce qui arrive pour la périphérie du champ visuel. La perception des formes et des dimensions, explorée en fonction de la tache aveugle, donne des résultats très variables, les objets paraissant tantôt se compléter, tantôt s'interrompre, et cela parce que, en correspondance de la région de Mariotte, nous n'avons pas de sensations, mais simplement l'illusion de sensations. A proximité de la tache aveugle se manifestent facilement des phénomènes de fatigue, surtout pendant les expériences des lumières colorées, et ces phénomènes de fatigue sont les mêmes que pour la périphérie de la rétine.

A. ANTONELLI.

2) Par des recherches personnelles, *Bossalino* conclut que, dans l'état actuel de nos moyens d'expérimentation, les rayons de Röntgen ne sont pas utiles pour la perception des couleurs et qu'ils ne manifestent aucune influence sur la rétine soumise à l'excitation des lumières colorées habituelles. A. A.

3) *Wölfflin* a établi par des mensurations précises que la strychnine et la brucine augmentaient la sensibilité lumineuse de l'œil adapté à l'obscurité, mais l'action topique de la strychnine n'a pas pu être démontrée. Le médicament agit aussi bien sur les deux yeux et il n'y a aucune différence entre l'action de l'injection à la tempe et de l'injection au bras.

L. DOR.

4) *Lohmann* étudie l'adaptation à l'obscurité dans les différentes affections du fond de l'œil avec l'idée qu'il existe deux

systèmes rétiniens, l'un qui adapte l'œil à la vision à la lumière et l'autre qui adapte l'œil à l'obscurité, et que ces deux systèmes peuvent être altérés isolément. L. DOR.

5) *Nepveu* a repris l'étude de la réaction de l'iris à la lumière, en dehors de tout réflexe, dans l'œil énucléé ou la chambre antérieure isolée.

L'auteur a constaté que, loin d'être, comme il a toujours été admis, d'après les expériences de Brown-Séquard, un fait isolé, particulier à la physiologie des poissons et des batraciens, *l'irritabilité lumineuse directe se rencontre chez toutes les classes d'animaux à iris, sauf les mammifères.* Chez les céphalopodes, elle existe à un faible degré, tandis que les chromatophores de l'iris font office de dilatateurs. Chez les poissons, trois types de réaction : 1° resserrement prompt et stable ; 2° resserrement stable encore, mais vingt fois plus lent ; 3° pour la plupart des poissons, oscillations se fixant en resserrement maximal. Ce dernier type est celui des batraciens et des reptiles.

Le phénomène existe chez les oiseaux : résultat fort imprévu pour des animaux à sang chaud avec iris à fibres striées. Ici, peu ou point d'oscillations. Réaction considérable chez les nocturnes, paradoxale chez la mouette. Aucune réaction chez les colombins et les gallinacés. Aucune chez les mammifères.

Les particularités du phénomène sont donc variables et ne se distribuent guère selon les affinités zoologiques, tandis que, au contraire, la similitude des réactions à la chaleur se rencontre sans exception dans toute la série, et sans spécificité pour les radiations de diverses longueurs d'onde. R.

ANATOMIE PATHOLOGIQUE

1) **Brons** (C.). — Contribution à l'étude des diplocoques ne prenant pas le Gram. (Ein Beitrag zur Frage der gramnegativen Diplococcen der Bindehaut) *(Klin. Monatsbl.*, 1907, janvier, p. 1).

2) **Stock.** — La nature tuberculeuse de l'inflammation chronique de l'œil et de ses annexes en particulier de l'uvéite chronique (Tuberkulose als Aetiologie der chronischen Entzündungen des Auges und seinen Adnexen besonders der chronischen Uveitis) *(Arch. f. Ophth.*, LXVI, pp. 1-104, 1907).

3) **Birch-Hirschfeld.** — Nouvelle contribution à l'étude de l'action des rayons X sur l'œil humain (Weiterer Beitrag zur Wirkung der Rœntgenstrahlen auf das menschliche Auge) (*Arch. f. Ophth.*, LXVI, pp. 104-120, 1907).

4) **Von Hippel** (E.). — La production expérimentale de cataracte congénitale chez le lapin avec remarques sur la microphtalmie et le colobome palpébral concomitants (Ueber experimentelle Erzeugung von angeborenem Star bei Kaninchen nebst Bemerkungen über gleichzeitig beobachteten Mikrophthalmus und Lidcolobom)(*Arch. f. Ophth.*. LXV, pp. 326-361, 1907).

1) Le travail de *Brons* est la continuation des recherches d'Axenfeld et Krukenberg sur les diplocoques de la conjonctive ne prenant pas le Gram. Il s'agit surtout de déterminer les rapports entre ces diplocoques qui ne sont pas très rares sur la conjonctive et d'une part le gonocoque, de l'autre, le pneumocoque, en un mot, de les classer dans un des groupes déjà connus. Des sept cultures originales que Brons eut à sa disposition et qui proviennent, soit de conjonctives normales, soit d'autres affectées d'un léger catarrhe, six présentèrent des caractères identiques, tandis que la septième en différa sensiblement. Pour les six premières, la décoloration prompte et positive par le Gram était absolument caractéristique. Les petits diplocoques présentaient, dans les préparations prises directement dans la sécrétion, la forme typique (Semmelform) des petits pains viennois, exactement comme les gonocoques dont il était quelquefois impossible de les différencier. En général, ils étaient plus gros et formaient quelquefois des tétrades. Lorsque dans la sécrétion on trouvait des leucocytes, les diplocoques existaient aussi à l'intérieur des cellules, mais en nombre moins grand que pour les gonocoques. La croissance était très abondante sur les milieux nutritifs ordinaires. Les cultures étaient à gros grains, avaient un bord particulièrement dentelé et, lorsqu'elles étaient vieilles de quelques jours, on pouvait facilement les enlever en totalité du milieu de culture. Elles prospéraient aussi à la température de la chambre et restaient vivantes des semaines et des mois. Si donc dans quelques cas peu fréquents il était difficile dans les préparations directes de la sécrétion de les différencier des gonocoques, les cultures présentaient par contre des différences si typiques qu'il était impossible de les confondre. L'aspect caractéristique de la culture, sa croissance abondante, même à la température de la chambre sur tous les milieux, l'aspect

de l'eau de condensation, l'agglutination spontanée et l'incapacité de faire fermenter le sucre étaient autant de caractères qui empêchaient immédiatement de confondre ces six cas avec le gonocoque.

Egalement vis-à-vis des méningocoques qui, dans les préparations directes de la sécrétion sont très semblables aux gonocoques, il était facile par la culture de les différencier des six cas. Et ici il ne s'agissait pas seulement de l'aspect extérieur de la culture (celle du méningocoque est gris clair avec des bords nets) et de son développement, mais l'examen de l'agglutination et surtout de sa manière de se comporter sur les différents milieux contenant du sucre étaient caractéristiques.

Si Axenfeld et Krukenberg avaient déjà pu démontrer que ces diplocoques, négatifs pour le Gram, qu'ils avaient trouvés sur la conjonctive étaient peu pathogènes et se différenciaient sûrement des gonocoques et méningocoques, ils n'avaient pas réussi à les classer dans une famille déterminée de bactéries. Mais les recherches de ces dernières années ont réussi à élucider cette question, et il n'est pas douteux que les six cas de Brons doivent être compris dans la famille aujourd'hui bien caractérisée du microcoque catarrhal. Des diplocoques et tétracoques avec formation de chaînettes, négatifs pour le Gram, la croissance sur tous les milieux de culture, à 37 degrés et même à la température de la chambre, la pellicule sur le bouillon, l'agglutination spontanée, l'absence de fermentation du sucre et la longue vie sont les caractères qui distinguent la famille du microcoque catarrhal et que nous retrouvons pour les diplocoques de Brons.

Mais le fait est qu'en dehors des familles connues des gonocoques, méningocoques et du microcoque catarrhal, le septième cas de Brons est un autre diplocoque négatif pour le Gram existant aussi sur la conjonctive. En effet, ses cultures, ses propriétés biologiques diffèrent assez des six autres cas, pour qu'on doive le considérer comme le représentant d'une famille encore peu connue.

Au point de vue pratique on peut tirer de ces recherches les conclusions suivantes :

Dans la plupart des cas dont la marche clinique correspond

à la gonorrhée de la conjonctive, l'examen de la sécrétion suffit pour faire le diagnostic de la gonorrhée. Mais si l'on trouve dans la sécrétion d'une conjonctive normale ou atteinte d'un léger catarrhe des diplocoques (semmetförmig) comme les petits pains viennois, de grandeur variable et décolorés par le Gram, rares à l'intérieur des cellules et mêlés à d'autres bactéries, on peut sûrement exclure une ancienne gonorrhée et admettre qu'il s'agit du microcoque catarrhal. Dans quelques cas exceptionnels, qui présentent la marche clinique de la gonorrhée de la conjonctivite, le diagnostic certain entre le gonocoque et le microcoque ne pourra être établi que par les cultures. KRUKENBERG.

2) *Stock* a établi au moyen d'injections intraveineuses de cultures de tuberculose pratiquées à des lapins qu'il existe à côté de l'iritis tuberculeuse nodulaire typique une forme dans laquelle on ne peut trouver de nodules dans l'iris qu'à un examen minutieux pratiqué à la loupe binoculaire et une forme dans laquelle on ne voit même aucun nodule et où il n'y a qu'une inflammation banale de l'iris. Il a observé chez ces mêmes lapins des lésions diffuses de la cornée rappelant absolument le tableau de la kératite parenchymateuse. Il conclut de ces faits qu'il existe une tuberculose inflammatoire à côté de la tuberculose nodulaire. Cliniquement il trouve des malades atteints d'iritis d'apparence banale et qui réagissent à la tuberculine, qui ont même des réactions oculaires.

D'après l'auteur, qui ne connaît pas les travaux de M. Poncet ni la communication que nous avons faite nous-mêmes à la Société d'ophtalmologie en 1906, il y aurait trois grandes formes cliniques d'iritis, l'iritis syphilitique, l'iritis rhumatismale et l'iritis tuberculeuse; nous allons beaucoup plus loin que Stock prétendant qu'il n'existe que deux grandes formes cliniques d'iritis : la forme syphilitique et la forme tuberculeuse dont une variété a des allures rhumatismales; mais Stock appartient à une école où l'anatomie pathologique a le pas sur la clinique, et il est déjà bien osé de sa part de soutenir qu'il existe beaucoup d'iritis tuberculeuses sans tubercules. Un des meilleurs arguments invoqués par Stock en faveur de sa conception est la curabilité de ces iritis par les injections de

tuberculine TR, et les observations semblables sont au nombre de sept. L. DOR.

3) *Birch-Hirschfeld* a eu l'occasion d'étudier deux fois l'action pathogène des rayons X sur l'œil humain et de constater la vacuolisation et le chromatolyse des cellules ganglionnaires de la rétine ainsi que la dégénérescence des vaisseaux de la rétine. Il s'agissait de malades atteints de néoplasmes de l'œil que l'on avait essayé de guérir avec les rayons X. L'auteur attire aussi l'attention sur les dangers de l'exposition de l'œil à l'action du radium.

Il relève spécialement l'erreur des analyses des travaux de Selenkowsky à ce sujet. Selenkowsky a pu supporter pendant deux ou trois minutes l'action de 20 milligrammes de bromure de radium sur son propre œil, sans inconvénients; or son travail a été analysé dans ces termes : Selenkowsky supporte pendant quinze minutes l'action de 30 milligrammes de bromure de radium. Si pour le traitement du trachome un auteur s'avisait de prendre à la lettre cette formule, il aurait certainement des désastres. L. DOR.

4) *E. Von Hippel* a produit expérimentalement des cataractes congénitales chez plusieurs lapins par deux méthodes, d'une part par l'exposition de la mère à des rayons X, trois fois à deux jours de distance pendant une durée de quinze minutes au cours de la seconde ou de la troisième semaine de la gestation, et d'autre part au moyen d'injections quotidiennes pendant cinq à six jours, également au cours de la seconde semaine, de solutions de choline à 1 pour 100 dont il injectait chaque fois de 4 à 10 centimètres cubes. Il a obtenu ainsi des cataractes congénitales de divers types et, en outre, des colobomes palpébraux et des microphtalmies. L. DOR.

PATHOLOGIE ET THÉRAPEUTIQUE

OUVRAGES GÉNÉRAUX. — STATISTIQUES

1) **Brown** (E.) et **Zoethout** (W. D.). — Anatomie et Physiologie de l'œil (Anatomy and Physiology of the eye, Chicago, 1906).

2) **Nettleship** (Edward). — Quelques maladies héréditaires de l'œil (Some hereditary diseases of the eye) (*The Ophthalmoscope*, septembre et octobre 1906).

3) **Schweinitz** (E.-G. de). — Maladies de l'œil (Diseases of the eye) 5e édition, Samders et Cie, Philadelphie.

4) **Terrien.** — Précis d'ophtalmologie, un volume de 600 pages, 271 figures dans le texte. Paris, 1908, Baillière, éditeur.

5) **Maitland Ramsay.** — Blessures de l'œil et leur traitement (Eye injuries and their treatment), 1 vol., 210 p., Maclehose éd., Glasgow 1907.

1) Cet ouvrage est plutôt écrit pour les opticiens et les ocularistes que pour les étudiants en médecine. COBURN.

2) *Nettleship*, fait une étude générale de certaines maladies héréditaires de l'œil, comme la cataracte, la cataracte congénitale (coraliforme), la rétinite pigmentaire, l'atrophie optique, etc., certaines amblyopies. Cette étude prête peu à l'analyse, d'ailleurs, les faits nouveaux ou intéressants observés par l'auteur ont été publiés déjà et analysés. COBURN.

4) Le Traité d'ophtalmologie de *Terrien* constitue un traité essentiellement pratique. Dans ces 600 pages, l'auteur a réuni en un style très clair tout ce que doit savoir l'étudiant, ainsi que le médecin praticien. C'est un livre dont la lecture est aussi à recommander à l'ophtalmologiste qui y puisera des renseignements très précieux sur le diagnostic et le traitement des diverses affections oculaires. Ce Précis fait honneur à son auteur qui nous a déjà habitués à des travaux pleins de valeur et d'originalité. Disons enfin que ce volume est fort bien enrobé avec un cachet spécial de bon goût. E. R.

5) C'est dans un beau volume de plus de 200 pages que *Maitland Ramsay* étudie les blessures de l'œil. Dans un chapitre d'introduction, c'est d'abord la description de l'orbite au point de vue de l'anatomie topographique avec une coupe antéro-postérieure originale, puis celle de la bactériologie de la conjonctive avec dessins des principaux micro-organismes qui s'y rencontrent. On trouvera dans les chapitres suivants l'étude des blessures superficielles de la cornée et de la conjonctive, de l'ulcère serpigineux, des contusions du globe, des blessures perforantes avec leurs conséquences ultimes, de l'ophtalmie sympathique. Signalons spécialement de longues et intéressantes pages consacrées à la thérapeutique oculaire avec

un important formulaire indiquant minutieusement presque tout ce que peut ordonner l'ophtalmologiste sous forme de collyres, lotions, poudres, solutions, potions, injections. Je n'aurais garde d'oublier de signaler des planches en couleurs très belles, au nombre de 25, montrant près de 60 dessins d'yeux, d'hémi-globes ou de préparations, planches qui à elles seules méritent de faire placer ce volume dans toute bibliothèque.

E. R.

MALADIES DE LA CONJONCTIVE, DE LA CORNÉE ET DE LA SCLÉROTIQUE

1) **Bruns** (H.-D.). — Traitement de l'ophtalmie purulente par l'argyrol (The immersion treatment with argyrol solution of the purulent ophthalmia) *(Ophthalmic Record*, déc. 1906).

2) **Smith** et **Gibbs**. — Tuberculose primitive de la cornée (Primary tuberculosis of the cornea) *(Ophthalmic Record*, déc. 1906).

3) **Little** (Andrew). — Conjonctivite de Parinaud (The Parinaud's conjunctivitis) *(The Ophthalmoscope*, décembre 1906).

4) **Gallemaerts**. — Tuberculose de la conjonctive bulbaire *(Acad. roy. de med. de Belgique*, 29 déc. 1906).

5) **Bertozzi** (A.). — Ophthalmie purulente due au bacille fusiforme de Vincent, consécutive à une rougeole *(Accad. dei Fisiocritici di Siena*, 24 novembre 1906).

6) **Rabiger**. — De l'étiologie de la kératite parenchymateuse (Zur Aetiologie der Keratitis parenchymatosa) *(Thèse de Berlin*, 1906).

7) **Meissner**. — Les opacités et inflammations traumatiques de la cornée. (Ueber Trübungen und Entzündungen der Hornhaut nach Traumen) *(Thèse de Rostock*, 1906).

8) **Kooh**. — Traitement des maladies de l'œil par l'éclairage à la lampe électrique (Behandlung von Augenkrankheiten durch Bestrahlung mit der elektrischen Glühlampe) *(Thèse de Munich*, 1906).

9) **Pier**. — Observations de pigmentations pathologiques, congénitales et acquises du globe oculaire (Zur Kasuistik der angeborenen und erworbenen pathologischen Pigmentierungen des Bulbus) *(Thèse de Giessen*, 1906).

10) **Rumpel**. — La conjonctivite granuleuse en Würtemberg (Die Conjunctivitis granulosa in Würtemberg) *(Thèse de Tubingen*, 1906).

11) **Krebs**. — Conjonctivite de Parinaud (Conjunctivitis Parinaud) *(Thèse de Leipzig*, 1906).

12) **Jocqs**. — Sclérite de forme particulière *(Société d'Opht. de Paris*, 6 déc. 1906).

13) **Monthus**. — Kératite interstitielle annulaire au cours d'un rhumatisme infectieux *(Soc. d'Opht. de Paris*, 6 déc. 1906).

14) **Morax**. — Kystes épithéliaux infectés de la conjonctive bulbaire *(Soc. d'opht. Paris*, 6 nov. 1906).

15) **Demiéville**. — A propos de deux cas de conjonctivites pseudo-membraneuses à pneumocoques *(Revue méd. de la Suisse romande*, 20 janv. 1907, p. 37).

16) **Norton** (A.-B.). — Traitement du trachome par des bâtonnets de radium

(Treatment of trachoma with radium rods) *(Homœopathic eye, ear and throat Journ.*, janv. 1907).

17) **Trousseau** (A.). — Traitement des kératites *(Gazette des Hôpitaux*, n° 63, 4 juin 1907).

18) **Maggi** (F.). — Les injections sous-conjonctivales dans le kérato-hypopyon. (Le iniezioni sotto-congiuntivali nel kerato-ipopio) *(Annali di Ottalmologia*, vol. XXVXI, facsc. 3-4, pp. 157 à 188, 1907).

19) **Leplat**. — Kératite parenchymateuse d'origine traumatique *(Bull. Soc. Belge d'ophthalmologie*, n° 22, 28 avril 1907).

20) **Schirmer** (Otto). — La kératite dans l'acné rosacé (Keratitis ex acne rosacea) *(The Ophthalmoscope*, octobre 1906 et *Zeitsch. f. Aug.*, juin 1906.)

1) *Bruns* est un chaud partisan de l'emploi de l'argyrol dans le traitement des affections oculaires purulentes. Il rapporte les essais qu'il en a faits et les compare avec ceux du protargol. Le nombre des guérisons est plus grand et même si la cornée est atteinte, la guérison s'effectue généralement sans leucome. Bruns rapporte l'observation détaillée de quelques cas ainsi que son procédé de traitement. Il faut absolument employer une solution fraîchement préparée toutes les quinze minutes, solution à 10 pour 100. Dans quelques cas, après une amélioration, il devient nécessaire d'employer les astringents tels que le sulfate de zinc ou le sulfocarbonate de zinc ou même du nitrate d'argent parce que l'argyrol ne possède qu'une faible action astringente. Les ulcères cornéens sont imbibés une fois par jour d'une solution d'argyrol à 50 pour 100. Une autre solution d'argyrol balaye le pus des culs-de-sac conjonctivaux de sorte que l'éversion de la paupière n'est pas nécessaire et la possibilité d'un traumatisme est ainsi évitée, traumatisme toujours à craindre avec une garde-malade inhabile. Dans les cas unilatéraux, l'argyrol est employé dans l'œil sain par mesure prophylactique. Il n'est pas observé d'argyrose.

COBURN.

2) *Smith* et *Gibbs* rapportent un cas de tuberculose primitive de la cornée survenant chez une femme de quarante-quatre ans qui paraissait en parfaite santé. La tension avait augmenté et une tumeur blanchâtre pouvait être observée dans la chambre antérieure qu'elle remplissait presque entièrement. A l'examen microscopique on constata que la masse des tubercules occupait le tiers postérieur de la cornée sauf dans un endroit où la tumeur s'étendait vers la racine de l'iris. Les vaisseaux sanguins étaient nombreux, mais on ne trouva pas de globules

sanguins rouges, seulement des granulations libres brunâtres d'hématoïdine. On voyait des tubercules à tous les stades de leur développement; quoique les masses présentassent l'aspect typique de la tuberculose, on ne trouva pas de bacilles.

COBURN.

3) *Little*, après avoir décrit sommairement la conjonctivite de Parinaud, en rapporte un cas. Il s'agit d'un enfant âgé de six ans, qui reçut un coup sur l'angle interne de l'œil gauche au mois d'août; ce traumatisme fut suivi d'une forte inflammation de l'œil, et de la formation d'un abcès pré-auriculaire du même côté, qui s'ulcéra et donna accès à du pus. Rien de particulier au point de vue héréditaire ou personnel. Paupières œdématiées, cachant presque entièrement l'œil, permettant difficilement l'examen qui ne montre ni obstruction des voies lacrymales, ni blépharite, ni kystes meibomiens. Conjonctives oculaires et bulbaires injectées; la zone ciliaire est intacte; la cornée aussi. On remarque sur la conjonctive un semis de petites granulations transparentes ressemblant aux granulations miliaires. Il se forma un autre abcès pré-auriculaire quelque temps après. Pas de température. Ganglions maxillaires du côté malade. Traitement par des lavages à l'acide borique et la pommade jaune, cinq mois après, guérison. L'examen histologique montra du tissu inflammatoire banal, sans phénomène de nécrose; l'examen bactériologique du pus conjonctival et de celui de l'abcès fut négatif. Durant un second séjour que fit le malade à l'hôpital, on décela un ou deux bacilles tuberculeux, dans le raclage d'une surface granuleuse, l'auteur les considère comme étant étrangers à l'évolution de l'affection.

J. MAWAS.

4) *Gallemaerts* décrit un cas de tuberculose de la conjonctive bulbaire observé chez un homme de vingt-sept ans. Il s'était développé, au niveau de l'insertion du muscle droit interne de l'œil droit, une petite tumeur rougeâtre, à base arrondie, de 4 mm. 50 de diamètre; le sommet était ulcéré; de nombreux vaisseaux convergeaient vers la tumeur; le reste de la conjonctive était absolument sain; les milieux de l'œil étaient sains et la vision absolument normale. Il est à noter que le malade

était atteint de tuberculose pulmonaire depuis six ans. La tumeur fut excisée et soumise à l'examen microscopique, qui en démontra la nature tuberculeuse. L'inoculation dans la chambre antérieure de l'œil d'un lapin produisit au bout de trois semaines une tuberculose oculaire typique. La guérison fut complète. L'auteur pense que le développement de la tumeur est dû à une métastase. Il n'a pu retrouver que huit observations de ce genre dans la littérature ophtalmologique.

H. DOR.

5) Chez un enfant de neuf mois guéri d'une rougeole typique, *Bertozzi* vit survenir une ophtalmie purulente de l'œil droit. L'enfant étant vigoureux et ne présentant aucun trouble général, comme d'autre part l'état local n'était pas alarmant, on se contenta d'appliquer des compresses froides au formol. Pendant quelques jours, une légère amélioration se produisit, puis l'état de l'œil empira, la fièvre s'alluma et l'enfant devint agité. Une partie des tissus ayant été recueillie aseptiquement, on en fit des examens microscopiques et on pratiqua des ensemencements ; les deux procédés démontrèrent la présence du seul bacille fusiforme de Vincent.

Il est probable que la porte d'entrée, en ce cas d'ophtalmie purulente métastatique, fut la muqueuse buccale, toujours intéressée dans la rougeole. R.

6) Voici les conclusions de *Rabiger :*

Sur 507 cas de kératite parenchymateuse (314 cas du sexe féminin, 193 du sexe masculin) il y eut 84 fois complications du côté du tractus uvéal.

La tuberculose se trouve comme étiologie sûrement dans 38 cas, soit 11 pour 100.

La tuberculose se trouve comme étiologie probablement dans 43 cas, soit 9,7 pour 100.

La syphilis se trouve comme étiologie sûrement dans 60 cas, soit 17 pour 100.

La syphilis se trouve comme étiologie probablement dans 46 cas, soit 13 pour 100.

Le rachitisme se trouve comme étiologie probablement dans 10 cas, soit 3 pour 100.

La néphrite chronique se trouve comme étiologie probablement dans 3 cas, soit 0,86 pour 100.

L'anémie ou la chlorose se trouve comme étiologie probablement dans 9 cas, soit 2,6 pour 100.

Chez 90 malades, 26 pour 100 des cas, on ne peut découvrir aucune cause étiologique. W. STOCK.

7) *Meissner* expose les idées de Peters : chez des individus prédisposés (syphilitiques ou tuberculeux) un traumatisme peut provoquer une kératite parenchymateuse. Ils ont donc droit à une indemnité. Si, par contre, il se développe également une kératite parenchymateuse sur l'autre œil, l'accident ne doit pas en être responsable. W. STOCK.

8) Le procédé de *Koch* est le suivant : Exposition de l'œil à la lampe électrique ordinaire (20 bougies) 5 secondes, puis repos, puis de nouveau 5 secondes et repos, et cela vingt à vingt-cinq fois de suite, matin et soir.

1° Kératite glaucomateuse : au bout de dix-huit jours de traitement, la vision monte de 2/60 à 5/60.

2° Kératite parenchymateuse : Dans 6 cas, résultat douteux.

3° Kératite phlycténulaire 2 cas ; en outre kératite profonde, ulcères et taches de la cornée, descémétite. Dans tous ces cas, amélioration évidente.

Koch compare l'action de la lumière à celle de la stase par la méthode de Bier. W. STOCK.

9) *Pier* relève dans la littérature les cas de pigmentation extraordinaire du globe oculaire et ajoute quelques cas nouveaux : un homme de soixante-quatre ans reçoit un coup de corne de vache sur son œil droit. Un mois plus tard, il se développe une coloration noire de toute la sclérotique. Il rapporte encore d'autres cas analogues de pigmentation noire, après déchirure de la sclérotique. Les pigmentations par de l'encre ou après des sclérites ne présentent rien d'intéressant. W. STOCK.

10) *Rumpel* étudie d'abord les publications antérieures, puis il relève les cas traités, de 1877 à 1904, à la clinique de

Tubingue, au nombre de 66; 8 Wurtembergeois ont été infectés à l'étranger, 29 n'ont jamais été dans des contrées où le trachome est endémique ; enfin, 29 non Wurtembergeois furent soignés à la clinique pour du trachome. W. STOCK.

11) *Koch* décrit un cas typique de conjonctivite de Parinaud chez un homme de trente-neuf ans. Il conseille de ne pas opérer, car la maladie guérit spontanément au bout de quelques mois, même sans aucun traitement W. STOCK.

12) *Jocqs* présente une jeune fille âgée de vingt-trois ans, atteinte, il y a un mois, d'un petit bouton siégeant à la partie bulbaire interne de l'œil gauche. Un mois après, ce bouton a grossi, en même temps qu'apparaissaient quatre autres boutons dans la même région interne. La nature de cette lésion paraît obscure, et l'auteur s'arrête à l'idée d'une sclérite simple, dite rhumatismale.

DARIER fait remarquer que les premières grosses molaires portent des altérations analogues aux altérations dites d'Hutchinson sur les incisives et les canines et conclut à la nature hérédo-syphilitique. PÉCHIN.

13) *Monthus* présente un jeune homme de vingt et un ans atteint d'une kératite interstitielle avec ulcération, survenue au cours d'une poussée articulaire intéressant les genoux, les coudes, les épaules et les poignets. Le malade présente, en outre, les stigmates de l'hérédo-syphilis. PÉCHIN.

14) *Morax* a trouvé le bacille de Pfeiffer dans des kystes épithéliaux enflammés de la conjonctive bulbaire, vers le limbe. PÉCHIN.

15) *Demiéville* observa sur deux enfants âgés respectivement de huit et six mois, une conjonctivite pseudo-membraneuse; l'examen microscopique du premier cas démontre qu'il n'existait que des pneumocoques ; dans le second, il y avait aussi des pneumocoques, mais en même temps, des bacilles de Löffler. Guérison rapide dans le premier, par simples frictions avec sublimé à 1/5000 ; dans le deuxième, par le

même procédé, mais accompagné d'une injection de sérum anti-diphtérique. H. DOR.

16) *Norton* a pu se procurer des bâtonnets de radium d'activité 10.000 à 25.000. L'activité fut essayée à l'aide de l'électroscope et continuée pendant vingt applications. L'auteur rapporte l'observation de 3 cas de trachome traités au moyen de ces bâtonnets de verre. L'application durait de dix minutes à une heure et il se produisit parfois une réaction considérable. Les granulations, pannus et ulcérations cornéennes disparurent par l'application du radium. Il ne resta pas de tissu cicatriciel ainsi que cela se produit après les traitements habituels du trachome. COBURN.

17) *Trousseau* résume assez élégamment le traitement des kératites dans le tableau suivant :

KÉRATITES ASEPTIQUES

K. superficielles	*a)* planes	avasculaires	pilocarpine.
		vasculaires	cause, oxyde jaune.
	b) en saillie	phlycténulaires.	oxyde jaune, compresses chaudes.
		herpétiques.	pilocarpine, compresses chaudes.
	c) en creux		pilocarpine, compresses chaudes, pansement occlusif.
K. interstitielles			atropine, compresses chaudes.
K. profondes			atropine, pilocarpine, compresses chaudes.

KÉRATITES SEPTIQUES

Antiseptiques. (Instillations ou injections sous-conjonctivales.)

Si l'on ne prend pas les choses et les mots à la lettre, c'est-à-dire si l'on s'inspire des circonstances pour modifier utilement à temps le règlement, on ne peut nier qu'il y ait là d'excellents conseils à l'usage des praticiens. L'auteur continue à être pratique et simple avant tout, ce sont là de remarquables qualités de vulgarisation. G. DUBREUIL.

18) *Maggi* a essayé comparativement les injections de bichlorhydrate de quinine à 1/400 ; les injections de chlorure de sodium à 0,75 pour 100 ; et celles de sublimé à 1/5000. Il donne la préférence aux injections de quinine, qui agiraient d'une façon remarquable en activant la résorption du pus de la chambre antérieure et en limitant le processus infectieux de la cornée ; et cela d'autant mieux que le traitement sera plus précoce et la forme infectieuse moins étendue et moins grave.

A. A.

19) *Leplat* présente deux cas de kératite interstitielle développée à la suite d'ulcères cornéens consécutifs à des traumatismes légers de la cornée. La première observation est très douteuse, car le traumatisme est très problématique. Dans la discussion qui suivit, Stocké apporta un nouveau cas de kératite parenchymateuse post-traumatique vraiment probant. Brandes prétend que tous les sujets présentant une véritable kératite interstitielle à la suite d'un trauma, sont porteurs de stigmates d'hérédo-syphilis. Il admet que sans altérations de l'épithélium une opacification profonde peut se manifester dans une cornée traumatisée, mais manquent alors les vaisseaux cornéens profonds, décrits par Hirschberg et qui sont pathognomoniques de la kératite parenchymateuse. Il propose donc le terme d'infiltration profonde de la cornée post-traumatique, appellation qui éloigne nécessairement de l'esprit la notion de la spécificité. Gauthier et Van Duyse sont assez sceptiques sur la valeur du trauma comme agent étiologique de la kératite parenchymateuse, et mentionnent des cas où un interrogatoire approfondi du blessé a permis d'écarter le diagnostic de kératite interstitielle posé au début.

MOREAU.

MALADIES DE L'IRIS, DE LA CHOROÏDE ET DU CORPS CILIAIRE

GLAUCOME, AFFECTIONS SYMPATHIQUES.

1) **Risley** (S.-D). — Irido-cyclite traumatique, accompagnée de certains symptômes particuliers du côté de la conjonctive : guérison par les injections de tuberculine (Traumatic irido-cyclitis, with peculiar conjunctival

disease : Recovery under injection of tuberculin) *(Ophthalmology*, avril 1906).

2) **De Beck** (D.). — Quelques cas de colobome accompagné de la présence de l'artère hyaloïde (Some cases of associated coloboma oculi with arteria hyaloïdea persistens) *(Annals of Ophthalmology*, juillet 1906).

3) **Cheney** (F.). — Traitement du glaucome simple, iridectomie, sympathectomie, myotiques (Treatment of glaucoma simplex, iridectomy, sympathectomy, myotics) *(Sec. on Ophthalm. College of Physicians of Philadelphia*, 18 déc. 1906).

4) **Suker** (G.-F.). — Un cas d'irido-cyclite plastique non traumatique suivie d'ophtalmie sympathique (A case of non traumatic irido-cyclitis plastica which eventuated in sympathetic ophthalmia) *(Ophthalmic Record*, déc. 1906).

5) **Dennis** (D.-N.). — Aniridie congénitale double avec glaucome et cataracte. Extraction et vision satisfaisante par la suite. Observations sur l'action de l'éserine lors d'absence de l'iris (Double congenital aniridia with glaucoma and cataract. Extraction with resulting good vision. Observations on the action of eserin when the iris is absent) *(Archives of Ophthalm.*, nov. 1906).

6) **Graf.** — De l'ophtalmie sympathique et spécialement d'un décollement de la rétine d'origine sympathique et guérison complète des deux yeux (Ueber sympathische Ophthalmie, besonders sympathische Netzhautablösung und vollständige Heilung beider Augen) *(Thèse de Fribourg*, in *B.*, 1906).

7) **Liehr.** — Un cas d'ophtalmie sympathique (Ueber einem Fall von sympatischer Ophthalmie) *(Thèse de Kiel*, 1906).

8) **Dufour.** — Nouvelle opération contre le glaucome. Cyclodyalise du Dr Heine *(Soc. de Médecine de Nancy*, 14 novembre 1906).

9) **Villemonte.** — L'arrachement du nerf nasal externe *(Recueil d'Ophtalmologie*, sept. 1906, pp. 513-20).

10) **Sonder.** — Du glaucome émotif *(Archives d'Ophtalmologie*, sept. 1906, p. 567).

11) **Lagrange.** — Iridectomie et sclérectomie combinées dans le traitement du glaucome chronique. Procédé nouveau pour l'établissement de la cicatrice filtrante *(Archives d'Ophtalmologie*, août 1906, p. 481).

12) **Péchin.** — Forme spéciale de tuberculose du tractus uvéal. *(Archives d'Ophtalmologie*, Août 1906, p. 497).

13) **Markus** (Charles). — Un cas d'iritis séreuse aiguë, avec symptômes de glaucome guérie par la dionine (Notes of acute serous iritis with glaucomatous symptoms : cure by dionin) *(The Ophthalmoscope*, nov. 1906).

1) Le malade de *Risley*, est un homme de trente et un ans, ayant été traumatisé par un éclat de mine. Les yeux étaient couverts d'escharres, avec les conjonctives rouges, écoulement muco-purulent, douleur et photophobie. Peu de temps après la conjonctive bulbaire devint chémotique et trois nodules se montrèrent juste au niveau de la région ciliaire. Perte de poids sans aucune lésion ailleurs, pas de toux. Une injection de tuberculine fut faite et fut suivie de réaction générale et locale intense. Les yeux s'améliorèrent considérablement. Une deuxième, troisième et quatrième injections ne furent suivies d'aucune réaction sensible ; guérison complète sauf cependant les taies cornéennes. COBURN.

2) *De Beck* rapporte cinq cas de colobome de la choroïde, avec persistance de l'artère hyaloïde. Ce travail complet au point de vue des antécédents et de l'historique des cas est accompagné de nombreux dessins des anomalies décrites.

COBURN.

3) *Cheney* dit qu'une tension normale constatée par la palpation ne doit pas être une contre-indication à l'iridectomie dans le glaucome simple. Une tension qui paraît normale à l'examinateur peut être cependant une hypertension pathologique pour cet œil. L'apparition d'une excavation glaucomateuse est une preuve que la tension est plus élevée que le nerf ne peut la supporter. Le traitement le plus approprié est l'iridectomie pratiquée au début. La possibilité de prolonger la vision par l'emploi constant de myotiques pendant toute la vie du malade est aléatoire. Mais l'auteur croit aussi qu'après l'iridectomie des opacités lenticulaires peuvent apparaître.

Dans la discussion qui suivit, Risley, exprima l'avis que l'iridectomie donne seule des chances de succès, mais qu'il faut pratiquer un large colobome comprenant 1/6 de la racine de l'iris. Zentmayer dit que 80 pour 100 seulement des cas bénéficient de l'emploi des myotiques tandis que l'iridectomie apporte un soulagement à environ 90 pour 100 des malades. En terminant Cheney dit que l'excavation de la papille précède longtemps toute modification du champ visuel. COBURN.

4) *Suker* rapporte un cas d'irido-cyclite plastique survenant chez un jeune homme de seize ans, à laquelle on ne put découvrir aucune origine traumatique ni autre. Six semaines plus tard, le second œil fut atteint d'ophtalmie sympathique et la vision baissa en conséquence. Quelque temps après survint de l'iritis typique dans l'un des yeux, qui guérit peu à peu sous l'influence d'un traitement approprié sans atteinte à l'autre l'œil. COBURN.

5) *Dennis* observa un homme de vingt-trois ans qui présentait une absence totale de l'iris et du corps ciliaire dans les deux yeux, ainsi que de la cataracte et une tension glaucomateuse. Il était atteint également de nystagmus. La cataracte

fut extraite à un œil et la tension devint normale pendant quelques semaines, puis elle augmenta. Cette augmentation de tension fut combattue par l'emploi de l'éserine. Dennis attribue l'action de ce médicament à son influence sur les vaisseaux sanguins plutôt qu'à ses effets sur l'iris et le corps ciliaire. COBURN.

6) *Graf* rapporte quelques observations de cas particuliers d'ophtalmie sympathique, entre autres : 1° Fillette de quatre ans et demi ; blessure par un éclat de bois au bord de la cornée, prolapsus de l'iris, légère infection. Après que les symptômes d'irritation eurent disparu, excision du prolapsus, plastique conjonctivale. Après l'opération nouveaux symptômes inflammatoires plus violents et vingt jours après iridocyclite de l'autre œil et en outre forte névrite optique des deux yeux. Après une cure de frictions (onguent gris 2 grammes par jour) les deux yeux guérirent au bout de six semaines.

2° Dans un second cas, les premiers symptômes de l'ophtalmie sympathique furent un décollement de la rétine dans la région vasculaire. Ici l'ophtalmie guérit complètement au bout d'environ un an et demi. (Traitement Hg. et salicylates). W. STOCK.

7) Le malade observé par *Liehr* est un forgeron âgé de vingt-cinq ans qui se blesse l'œil gauche ; au bout de quinze jours, énucléation à cause d'un abcès du corps vitré. Quinze jours plus tard ophtalmie sympathique de l'œil droit. La maladie guérit par traitement mercuriel ; conservation d'une acuité visuelle de 8/10. W. STOCK.

8) L'opération à laquelle Heine a donné le nom de cyclodyalise est la suivante : On fait dans la sclérotique entre le droit externe et le droit supérieur une incision de 5 à 6 millimètres de longueur parallèle au limbe et à 6 millimètres en arrière de lui. On incise doucement de dehors en dedans jusqu'à la choroïde ; puis on insinue entre la sclérotique et la choroïde une petite spatule que l'on pousse en avant jusque dans la chambre antérieure en libérant ainsi les adhérences de l'angle iridocornéen sur une largeur d'environ 5 millimètres.

Dufour pratiqua cette opération sur un œil qui avait déjà subi l'iridectomie ; elle a été suivie de la cessation momentanée des douleurs. L. GRANDCLÉMENT.

9) *Villemonte* publie 8 observations qui montrent l'efficacité de l'arrachement du nerf nasal interne, dans le traitement du glaucome aigu ou hémorragique, douleurs ciliaires, névralgie de la branche ophtalmique. Cette opération présente les avantages suivants : Technique opératoire très simple, absence de complications et résultats très bons. En effet, on peut pratiquer cette opération avait succès, là où l'iridectomie présenterait quelque danger. H. PERETZ.

10) *Sonder* après un aperçu historique de la question rapporte quelques cas de glaucome émotif observés dans le service du professeur Lagrange. L'angoisse déterminée par l'approche d'une opération oculaire paraissait être la cause de l'attaque glaucomateuse. Tout sentiment moral un peu violent, les chagrins, les contrariétés, l'insomnie, la douleur prolongée peuvent aussi la provoquer. Les auteurs sont unanimes à reconnaître ces faits, mais diffèrent dans leur interprétation ; pour les uns il y aurait irritation des nerfs sécréteurs et exagération de sécrétion, pour les autres, excitation des vaso-dilatateurs et insuffisance d'excrétion. BÉNÉZECH.

11) *Lagrange* a opéré quinze cas de glaucome chronique par le procédé suivant : Il débute comme pour une sclérotomie, mais avant d'achever la section, le couteau subit un mouvement de rotation de façon à tourner le tranchant obliquement en arrière et tailler la sclérotique en biseau. Le couteau est ensuite tourné franchement en arrière de façon à détacher un grand lambeau de muqueuse. On pratique ensuite la résection d'une faible partie du bec de la sclérotique adhérent à la cornée. L'iridectomie est ensuite faite comme d'habitude. L'auteur suit ses opérés depuis au moins six mois. Les résultats se maintiennent. G. BÉNÉZECH.

12) Deux observations de *Péchin* sur une forme spéciale de tuberculose du tractus uvéal. Dans la première, la partie pos-

térieure des deux cornées est parsemée vers la région périphérique de très nombreuses taches petites, rondes ou ovalaires de couleur jaune très clair, semblables à des gouttelettes d'huile et disposées en collier. Corps flottants du vitré. La malade, fille de tuberculeux, est elle-même tuberculeuse. Dans la deuxième observation, nous retrouvons les mêmes dépôts cornéens. De plus à gauche apparition successive de cinq boutons d'épisclérite, granulome de l'iris. La malade est de santé délicate; son père est atteint de bronchite chronique, sa mère est morte jeune. La preuve expérimentale de ces cas n'est malheureusement pas faite car nous ignorons encore certains poisons que peut sécréter le bacille de Koch et certaines formes par lesquelles peut se traduire l'intoxication. G. BÉNÉZECH.

MALADIES DE LA RÉTINE, DU NERF OPTIQUE ET DES CENTRES NERVEUX

(AMBLYOPIE ET AMAUROSE, DYSCHROMATOPSIE)

1) **Casali** (A.). — Amblyopie consécutive à la fixation du soleil (Amblopia consecutiva à fissazione del sole) *(Annali di Ottalmologia*, vol. XXXVI, Fasc. 3-4, pp. 189 à 230, 1907).

2) **Grimaldi** (E.). — Amaurose bilatérale, post-typhique, transitoire (Amaurosi bilaterale, transitoria, post-tifica) *(Il Tommasi, Giornale di biologia e medicina*, Anno I, n° 33, Napoli 1906).

3) **Birch-Hirschfeld**. — Les affections du nerf optique au cours des affections des cavités ethmoïdales et sphénoïdales (Beitrag zur Kenntniss der Sehnervenerkrankungen bei Erkrankung der hinteren Nebenhœhlen der Nase) *(Arch. f. Ophthalm.*, LXV, 440-486, 1907).

6) **Sachsalber**. — Blessure par arme à feu des deux nerfs optiques avec cécité de longue durée suivie de conservation d'une vision périphérique restreinte (Schussverletzung beider Sehnerven mit langdauernder Amaurose undschliesslich geringem peripheren Sehen) *(Zeitsch. für Augenheilk.* XIII, p. 727).

5) **Sachsalber**. — Disparition de fibres myéliniques dans la rétine dans une atrophie inflammatoire du nerf optique à la suite d'une tumeur cérébrale (Schwund markhaltiger Nervenfasern in der Netzhaut bei entzündlicher Atrophie des Sehnerven in Folge eines Tumor cerebri) *(Zeitsch. für Augen.*, XIII, 751).

6) **Ask** (Fritz). — Deux cas de colobomes du nerf optique (Zwei Fälle von Coloboma nervi optici) *(Zeitsch. f. Augenheilk*, XIII, p. 432).

7) **Linnell** (E.-H.). — De l'emploi du radium dans le traitement des affections du nerf optique et de la rétine (Radium in the treatment of affections of the optic nerve and retina) *(Homœopathic Eye, Ear and Throat Journ.*, janv. 1907).

8) **Coste**. — De l'atrophie papillaire familiale *(Thèse de Toulouse*, mai 1907).

9) **Bertozzi** (A.). — Contribution à l'étude du scotome scintillant (Contri-

buto alla conoscenza dello scotoma scintillante) (*Annali di Ottalmologia*, vol. XXXVI, fasc. 3-4. pp. 235 à 243, 1907).

10) **Lampel.** — Les limites périphériques du champ visuel pour des objets blancs et colorés (Ueber die Aussengrenzen die Gesichtsfeldes für weisse und farbige Objekte) (*Thèse de Leipzig*, 1906).

1) D'après 14 cas personnels, très minutieusement observés, et d'après la bibliographie complète, l'intéressant travail de *Casali* conclut ainsi :

« La fixation du disque solaire, directement ou sur l'image fournie par l'eau ou autre surface réfléchissante, provoque des altérations de la fonction visuelle caractérisées par la photophobie légère, par la nyctalopie, l'amblyopie et le scotome central positif. Ce scotome peut être absolu ou relatif, pour le blanc et pour les couleurs seulement ; et les cas où le scotome est absolu comportent un diagnostic plus sérieux que ceux où le scotome est relatif. Le scotome est dû, en partie, probablement, au spasme de la triade rétinienne. Assez souvent l'on constate un léger rétrécissement du champ visuel pour le blanc et les couleurs et une certaine asthénopie accommodative. A l'examen ophtalmoscopique, le symptôme le plus constant est représenté par la coloration plus sombre et plus étendue, qu'à l'état normal, du centre de la région maculaire : souvent l'on note une légère congestion papillaire, œdème de la rétine, engorgement veineux ; très rarement il se manifeste une véritable rétinite séreuse ; très rares aussi, sont les hémorragies de la région maculaire. Le traitement rationnel consisterait dans le repos oculaire absolu, à l'abri de tout éclairage trop vif, dans l'emploi des sels de quinine, plus tard de la strychnine et de l'application de courants continus. »

A. ANTONELLI

2) Chez un enfant de deux ans, atteint de la fièvre typhoïde à forme typique et à évolution régulière ayant duré trois semaines, il se déclara une cécité à début rapide, qui dura huit jours et fut suivie du recouvrement graduel complet de la vision. La réaction pupillaire était parfaitement conservée et l'examen ophtalmoscopique ne montra aucune lésion, ni de la papille, ni de la région maculaire, ni du reste de la rétine. *Grimaldi* attribue cette amaurose transitoire, survenue au

début de la convalescence d'une dothiénenthérie, à un trouble toxinique de l'écorce cérébrale visuelle des deux lobes.

A. A.

3) *Birch-Hirschfeld* relate quatre observations personnelles très intéressantes d'affections du nerf optique au cours de sinusites sphénoïdales. L'auteur met en relief particulièrement l'importance d'un symptôme mal étudié dans ces cas, le scotome central. Dans les quatre observations, c'est par un scotome central que les troubles oculaires avaient débuté. Ce scotome diffère du scotome toxique par son unilatéralité et la rapidité de son évolution. Dans la 3e observation, l'auteur a eu recours avec le plus grand succès à l'ouverture des sinus par la voie orbitaire externe en suivant la technique de Krönlein. Dans la 4e observation il s'agissait d'une tumeur, la malade succomba et il fut possible d'examiner histologiquement le nerf optique. Le travail de Birch-Hirschfeld est accompagné d'une bibliographie importante. L. DOR.

4) Le fait le plus marquant observé dans le cas de *Sachsalber*, nous est déjà relaté dans le titre. La vision périphérique se manifesta après trois mois d'amaurose complète.

E. REDSLOB.

7) *Linnell* rapporte 8 cas traités au moyen du radium d'activité 10,000 contenu dans un tube de verre et placé sur la paupière. Sept malades présentaient de l'atrophie optique à une période quelconque, sur ces sept malades l'état fut amélioré. Dans plusieurs cas on donna de la strychnine et du mercure pendant ce traitement par le radium, aussi est-il difficile de déterminer exactement l'influence de ce nouveau mode de traitement. COBURN.

8) *Coste* rapporte 4 cas d'atrophie du nerf optique recueillis dans la même famille, où tous les caractères qui permettent d'individualiser ce syndrome clinique sont nettement marqués. Affection frappant de préférence le sexe mâle, se transmettant par la ligne féminine, débutant le plus souvent vers l'âge de vingt ou trente ans, par des céphalées, se caractérisant par une atrophie temporale du nerf optique consécutive à une né-

vrite rétrobullaire. Ces observations recueillies dans le service de Frenkel, renferment aussi le relevé du périmètre cranien qui montre chez certains membres de cette famille un aplatissement transversal de la partie antérieure du crâne, de nature à faire soupçonner des lésions du canal optique. A signaler aussi chez un membre de la même famille, une chorio-rétinite juxta-papillaire. R.

MALADIES DU CRISTALLIN ET DU CORPS VITRÉ.

1) **Cramer.** — Pathogénie et particularités cliniques de la cataracte des souffleurs de verre *(Klin. Monatsbl. f. Augenheilkunde*, janvier 1907).

2) **Seefelder** et **Wolfrum.** — Une anomalie particulière du cristallin, le lentiglobe antérieur chez un fœtus de quatre mois (Ueber eine eigenartige Linsenanomalie (Lentiglobus anterior) bei einem viermonatlichen menschlichen Fœtus) *(Arch. f. Opht.*, LXV, 320-326, 1907).

3) **Weinbrun.** — La cataracte compliquée (Zur Kenntniss der Cataracta complicata) *(Thèse de Kœnigsberg*, 1906).

4) **Raehlmann.** — Le glaucome secondaire et la cataracte traumatique (El glaucoma secondario y la catarata traumatica) *(Anales de Oftalm.*, février 1907).

1) A notre époque où la législation des divers pays tend de plus en plus à protéger les ouvriers non seulement contre les accidents du travail mais aussi contre les maladies professionnelles proprement dites, le mémoire de *Cramer* est d'incontestable opportunité.

Exerçant depuis quinze ans à Cottbus, dans une région où l'industrie du verre est très répandue, l'auteur a eu l'occasion d'observer et de suivre un grand nombre de cas de « cataracte des souffleurs de verre » : on sait depuis longtemps que l'opacification du cristallin est fréquente et précoce chez les ouvriers de cette catégorie, à tel point que Meyhöfer, dont la statistique porte sur 506 verriers, la signale chez 11,6 °/° d'entre eux, le plus souvent avant la quarantième année.

Ce que l'on sait moins, c'est que, parmi les souffleurs de verre, tous ne sont pas également exposés à cette affection. Cramer, sans pouvoir toutefois donner à cet égard de chiffres bien précis, la croit infiniment plus fréquente parmi

les souffleurs de verre creux, en particulier chez ceux qui fabriquent des bouteilles, que chez les souffleurs de verre à vitre. C'est que ces derniers, tout en ayant un travail beaucoup plus pénible que les premiers, ne sont pas, comme ceux-ci, exposés d'une façon presque continuelle aux radiations que dégage la masse de verre en fusion contenue dans le four.

Au point de vue clinique, cette forme de cataracte offre un certain nombre de caractères bien particuliers. D'abord, c'est l'œil gauche qu'elle atteint dans la grande majorité des cas, et cela à cause de l'attitude de l'ouvrier au travail : il présente en effet son côté gauche au four, la main gauche servant de support à la canne à souffler, tenue et dirigée de la main droite.

Objectivement, on constate, au début de l'affection, qu'il s'agit d'une cataracte polaire postérieure, cruciforme et limitée à l'étendue du champ pupillaire ; elle peut rester stationnaire pendant des années, mais le plus souvent elle se complique d'opacités corticales antérieures et finit par envahir la totalité du cristallin. La capsule cristallinienne ne s'opacifie pas, mais elle paraît acquérir une friabilité particulière qui contre-indique aussi bien les manœuvres de maturation artificielle que l'iridectomie préparatoire, et ne va pas sans causer parfois quelques difficultés lors de l'extraction.

Ces caractères objectifs confèrent à la cataracte des souffleurs de verre une individualité assez précise, et ne permettent pas de l'assimiler à celle que l'on observe dans d'autres corps de métier — forgerons, lamineurs — également obligés de travailler dans un milieu très chaud et au voisinage de foyers ardents ; en pareille occurrence, il s'agit en effet de cataractes ne différant en rien de la cataracte dite sénile, si ce n'est par leur apparition précoce. Du coup, il est difficile de croire que la cataracte des verriers soit due purement et simplement à l'action de la chaleur ou de la sudation excessives, comme l'ont généralement admis les auteurs qui ont écrit sur la question. Sans suivre Cramer dans la discussion à laquelle il se livre sur ce point, disons seulement que ce sont les rayons chimiques émis par le verre en fusion qu'il incrimine, et que ces rayons proviendraient surtout des sels de chaux contenus dans

la marne, laquelle constitue, avec le sable et le carbonate de soude, l'un des trois éléments du verre. Il déduit de ces considérations pathogéniques un moyen de prophylaxie consistant essentiellement à interposer entre l'ouverture du four et l'ouvrier une cuve en verre remplie d'une solution rouge de concentration telle que, sans gêner la vue, elle arrête au passage, en même temps que la majeure partie des rayons caloriques, la totalité des rayons chimiques. F. F.

2) *Seefelder* et *Wolfrum* ont eu l'occasion de rencontrer sur un fœtus de quatre mois une malformation très particulière qu'ils considèrent comme un lentiglobe antérieur. Les auteurs pensent que cette malformation doit être rapprochée du lenticône antérieur, dont il existe deux observations. Suivant l'époque de l'apparition de la malformation, la forme de la chambre antérieure se rapproche plus ou moins de celle d'un cône ou de celle d'un globe et c'est elle qui modèle la malformation cristallinienne. L. DOR.

3) Lorsque dans un œil qui ne présente que quelques synéchies postérieures on doit extraire une cataracte, on doit faire l'iridectomie, de manière à exciser les synéchies. Si on ne peut pas faire l'excision, il faut, après la section de la cornée, les détacher au moyen d'une mince sonde d'argent. Enfin, s'il existe une synéchie circulaire, *Weinbrun* recommande l'opération de Wenzel, c'est-à-dire on fait avec la pince-ciseaux une incision périphérique du sphincter et on enlève le tout avec la capsule antérieure. W. STOCK.

4) Paru dans *Die Ophthalm. Klinik*, juillet 1906.

MALADIES DE LA RÉFRACTION, DE L'ACCOMMODATION ET DES MUSCLES DE L'ŒIL

1) **De Font-Réaulx** (P.). — Résultats de l'ablation du cristallin transparent dans la myopie forte (*Annales d'oculistique*, février 1906, p. 95-127).

2) **Anderson.** — La paralysie du muscle involontaire. Sur l'action de la pilocarpine, de la physostigmine et de l'atropine sur l'iris paralysé (The paralysis of involuntary muscle. On the action of. pilocarpine,

physostigmine and atropine upon the paralysed iris) *(Journ. of Physiology*, vol. XXXIII, nos 4 et 5, pp. 414-438).

3) **Bertolotti.** — Les connexions oculogyres du mésencéphale (Étude des ophtalmoplégies pédonculaires) *(Riv. di patol. nerv. e ment.*, 6 sept. 1906, p. 305-404).

4) **Galezowski.** — Zona ophtalmique avec paralysie de la musculature intrinsèque de l'œil et du droit externe *(Soc. de Neurologie*, 2 mai 1907).

5) **Crouzon** et **Nathan.** — Ophtalmoplégie totale et bilatérale. Paralysie faciale unilatérale au cours du tabes *(Soc. de Neurologie de Paris*, 11 avril 1907).

6) **Lamy.** — Poliencéphalite, ophtalmoplégie et paralysie bilatérale de la branche motrice du trijumeau *(Soc. de Neurologie de Paris*, 7 mars 1907).

7) **Cantonnet.** — Ataxie des muscles oculo-moteurs et paralysies oculaires dans un cas de tabes juvénile *(Soc. de Neurologie*, 6 juin 1907).

8) **De Lapersonne.** — Indications et résultats du traitement optique dans le strabisme *(Acad. de médecine*, 28 mai 1907).

9) **Hallett** (J.-D.). — Myopie forte, deux cas d'extraction du cristallin (Myopie of high degree, removal of the lens, two cases) *(Homœop. Eye, Ear and Throat Jour.*, janvier 1907).

10) **Ohm** (J.). — Contribution à l'étude des différentes variétés de localisation absolue dans le strabisme concomitant (Ein Beitrag zur Kenntniss der verschiedenen Arten der absoluten Lokalisation beim konkomitierenden Schielen) *(Arch. f. Ophth.*, LXVI, 120-149, 1907).

11) **Lohnstein** (Rudolph). — Une modification de l'image renversée et son emploi pour déterminer la réfraction (Ueber eine Modification des umgekerten Bildes und ihre Verwendung zur Refractionsbestimmung) *(Zeitsch. f. Augenh.*, XIV. p. 148).

12) **Antonelli** (A.). — Les suites éloignées des paralysies oculo-motrices *(Congr. de médecins aliénistes et neurologistes*, XVII sess. Genève-Lausanne, août 1907).

13) **Gould** (G.-M.). — Verres non appropriés, empêchant l'exercice d'une profession (A professionnal and succesful life wrecked by ill-fitting glasses) *(Americ. med.*, nov. 1906).

14) **Toms** (S.-W-S.). — De la prescription de verres (Fitting of glasses *(New-York State Journal of med.*, déc. 1906).

1) Pour déterminer la valeur exacte de l'ablation du cristallin transparent dans le traitement de la myopie forte, il faut connaître les résultats immédiats et surtout éloignés de cette intervention. Ce sont ces résultats que *P. de Font-Réaulx* nous montre dans une étude très complète, où il analyse tous les cas publiés, auxquels il ajoute quelques observations inédites.

L'ablation du cristallin se pratique de deux façons : par extraction directe ou par discision suivie d'évacuation des masses. Ce dernier procédé paraît jouir de la préférence du plus grand nombre d'opérateurs. Toutefois, l'un et l'autre procédés ne dispensent pas toujours de plusieurs opérations successives, la cataracte secondaire étant pour ainsi dire de règle.

Un résultat immédiat et indiscutable de cette intervention

est l'augmentation souvent considérable de l'acuité visuelle. Cependant les malades ne réclament pas une seconde intervention sur l'autre œil, parce que l'œil opéré, voyant de plus loin, est moins utile pour les travaux de près qui sont exécutés au moyen de l'œil non opéré. En effet, l'œil opéré devient souvent hyperope de 3, 4 ou 5 dioptries et supporte mal un verre correcteur lui permettant la lecture ou l'écriture. Si un cultivateur gagne à l'opération, en sera-t-il de même pour un graveur ou une couturière ?

Les résultats les meilleurs seraient obtenus dans les cas de myopie très élevés (cas de Pflüger, 29, 22 dioptries, où l'œil servait pour le travail de près et à distance).

L'auteur en conclut qu'il faut être très circonspect pour opérer un œil atteint de myopie inférieure à 18 ou 20 dioptries.

Voilà quels sont les résultats immédiats; tous en conviennent. Mais l'accord paraît moins unanime quand il s'agit des résultats éloignés.

La réfraction est-elle désormais fixée et le myope est-il véritablement guéri ? A-t-on arrêté l'allongement et les lésions du fond de l'œil?

On voit très souvent dans les observations que, après l'opération, l'axe de l'œil a continué à s'allonger, au contraire de ce que semblaient prouver les expériences du professeur Truc sur de jeunes lapins.

En réalité, l'œil opéré s'allonge; mais, chose importante, dans l'œil aphaque l'augmentation de la réfraction n'est que la moitié de celle subie par l'œil non opéré. Toutefois l'accroissement de la myopie est très atténué des deux côtés du fait de l'opération.

L'aphakie opératoire n'empêcherait pas la production ou le développement des lésions des membranes profondes. La myopie augmente parce que l'œil est malade, et non pas l'œil devient malade parce que la myopie augmente. Lésions et vice de réfraction ont, en réalité, une marche parallèle et relativement indépendante.

L'auteur conclut que l'opération est très sérieuse; que l'oculiste doit bien peser le pour et le contre, tenir compte de la situation sociale de l'individu, ne pas opérer les yeux ani-

sométropes ou strabiques, car la vision binoculaire n'existe pas, ni opérer sur un œil quand le congénère est frappé de cécité. P. CHAVERNAC.

2) *Anderson* observe qu'après section intracranienne d'un oculomoteur, la pilocarpine et la physostigmine contractent plus la pupille paralysée que l'autre. L'action de la physostigmine est d'ailleurs moindre que celle de la pilocarpine.

Après la section des nerfs ciliaires, la physostigmine n'excite pas le sphincter ainsi énervé, tandis que la pilocarpine provoque une contraction prolongée ; par conséquent l'auteur en conclut que la physostigmine agit sur les terminaisons nerveuses, tandis que la pilocarpine peut agir sur le muscle lui-même.

Si, après section du nerf oculomoteur, on laisse s'établir la régénération à un moment donné, quand la régénération est encore incomplète et que le réflexe à la lumière ne se produit pas normalement, la physostigmine permet de le provoquer; la pilocarpine ne le permet pas. La physostigmine n'accroît ni l'excitabilité ni la conductivité des nerfs ciliaires ou des fibres de l'oculomoteur, même quand elles sont régénérées. L'action de la physostigmine montre donc que les excitations imparfaitement transmises par l'oculomoteur en voie de régénération sont arrêtées principalement dans les terminaisons des nerfs ciliaires. G. D.

3) *Bertolotti* rappelle les différentes interprétations qui ont été données des paralysies associées des yeux. Pour lui, les mouvements associés dans le sens horizontal (convergence) relèvent du noyau de la sixième paire, qui envoie les fibres, non au noyau de la troisième paire, mais à ce nerf même au-dessous de son noyau d'origine.

Pour d'autres, les connexions entre la troisième et la sixième paire se font par l'intermédiaire du noyau de la troisième. Bertolotti cite un fait de Ilberg et un autre de Bouchaud montrant que, malgré la destruction complète du noyau de la troisième paire, les mouvements associés sont conservés. Les mouvements associés ne relèvent donc pas de connexions internucléaires.

Ce travail renferme un nouveau fait observé par l'auteur : paralysie radiculaire et symétrique des troisièmes paires avec défaut de convergence, produite par une plaque de sclérose occupant, en pleine calotte pédonculaire, la zone nucléaire et la zone périnucléaire, lésant le faisceau longitudinal postérieur, voie probable des fibres oculogyres ascendantes (entre le noyau sixième et le nerf moteur oculaire commun).

En somme, les ophtalmoplégies par lésion de la troisième paire pourront ne pas s'accompagner de paralysie des mouvements associés horizontaux, tant que la lésion ne dépasse pas le noyau. Si elle envahit la zone périnucléaire et le faisceau longitudinal postérieur, la paralysie associée apparaît.

La paralysie associée d'origine pédonculaire est due à une lésion de la calotte et n'a rien à voir avec l'état du faisceau pyramidal. G. D.

4) *Galezowski* rapporte le cas d'un homme de vingt-huit ans atteint, au cours du zona ophtalmique, de paralysies dissociées de plusieurs muscles de l'œil, innervés par des nerfs différents. L'intérêt de ce cas réside dans l'association de la paralysie de la sixième paire et de la musculature intrinsèque (troisième paire). Il est probable cependant qu'il ne s'agit pas d'une lésion nucléaire, car on n'a jamais observé de paralysies des muscles moteurs de l'œil opposé au zona. On a, du reste, décrit des anastomoses entre l'ophtalmique et les muscles moteurs ; le moteur oculaire externe est très proche de l'ophtalmique et on sait que la musculature intrinsèque de l'œil est innervée par l'oculomoteur commun par l'intermédiaire du ganglion ciliaire qui reçoit sa racine sensitive du nerf nasal, branche de l'ophtalmique. R.

5) *Crouzon* et *Nathan* rapportent le cas d'une femme de soixante-quatre ans, tabétique, atteinte d'ophtalmoplégie bilatérale et totale, de paralysie du facial inférieur droit et des nerfs masticateurs. Ces paralysies se sont succédé, la paralysie oculaire ayant été d'abord parcellaire, puis complète, les deux autres paralysies s'étant installées simultanément. Les paupières sont tombantes, la tête est rejetée en arrière, les

globes oculaires sont immobiles; la face est paralysée à droite, la mâchoire est tombante. Les auteurs penchent vers l'hypothèse d'une lésion pédonculo-protubérantielle. R.

6) *Lamy* présente une femme atteinte d'ophtalmoplégie double avec ptosis, facies d'Hutchinson, paralysie bilatérale avec atrophie des masticateurs. Le début remonte à un an et demi. Les réflexes rotuliens sont abolis d'un côté et on trouve le signe d'Argyll-Robertson. Il y a tabes; faut-il rattacher la poliencéphalite à ce processus? R.

7) *Cantonnet.* — Il s'agit d'un enfant de quinze ans, à hérédité syphilitique et même tabétique. A treize ans, les accidents ont débuté par l'incontinence diurne des urines, puis paralysie des muscles de l'œil, droit supérieur et droit interne gauches : ce dernier muscle recouvra son activité par le traitement mercuriel, le droit inférieur reste seul pris. L'enfant présente des stigmates d'hérédo-syphilis et des signes de tabes : inégalité pupillaire, signes de Romberg, d'Argyll Robertson, de Westphal, hypotonie musculaire, douleurs fulgurantes, etc. R.

8) *De Lapersonne*, se basant sur 190 observations suivies à l'Hôtel-Dieu ou dans sa clientèle privée, établit plusieurs catégories :

Dans la première, il range les cas de strabisme s'accompagnant de lésions matérielles, sans relèvement possible de la vision. L'opération est seule indiquée.

La seconde catégorie répond aux strabismes sans lésions apparentes. C'est la manifestation d'un trouble fonctionnel portant sur les deux yeux à la fois et dépendant de l'état de réfraction et de l'hérédité nerveuse.

Dans le strabisme convergent, au-dessous de dix ans, toute intervention chirurgicale est contre-indiquée. Si l'acuité visuelle est sensiblement égale des deux côtés et le strabisme alternant, il faut prescrire les verres correcteurs et, au besoin, paralyser l'accommodation par l'atropine. Si la vision est très inférieure d'un côté, avec strabisme fixe, il faut remonter la vision de l'œil dévié par l'usage du bandeau occlusif sur l'œil sain. Ce moyen demande beaucoup de

patience. Le diploscope et le stéréoscope donnent à cet âge peu de résultats.

Au-dessus de dix à douze ans, il faut en arriver aux opérations : 1° Ténotomie simple unilatérale pour un strabisme inférieur à 10 degrés; 2° au-dessus de 10 degrés, ténotomie des deux droits internes; 3° au-dessus de 20 degrés, il faut ajouter l'avancement capsulaire de l'un ou des deux droits externes; 4° au delà de 30 à 35 degrés, il faut associer l'avancement musculaire aux ténotomies. Ces règles, très générales, peuvent être modifiées suivant l'état de la musculature.

Aussitôt après l'opération, le traitement optique reprend toute son importance. Il comprend : 1° La correction optique des deux yeux; 2° les exercices avec le verre rouge; 3° les exercices avec le diploscope de Rémy, moyen excellent, qui permet en médecine de surveiller constamment la vision binoculaire du malade et de se rendre compte des progrès réalisés; 4° à la fin du traitement, le stéréoscope vient compléter les résultats.

Les mêmes règles sont applicables au strabisme divergent, mais l'intervention chirurgicale est plus indispensable encore en raison de l'insuffisance des droits internes.

C'est en associant le traitement optique aux opérations qu'on arrive au rétablissement de la vision binoculaire, sans laquelle il n'y a pas de guérison complète du strabisme.

R.

9) Le premier malade de *Hallett* est une jeune fille de vingt ans, dont la myopie avait progressé en neuf ans de 17 à 26 dioptries. Des opacités du vitré apparurent; les cristallins furent discisés et extraits. La vision avec des verres correcteurs était de 20/40. Dans le second cas, il s'agissait d'une cataracte noire congénitale et d'une myopie de 22 dioptries. Les cristallins furent extraits par iridectomie comme dans un cas de cataracte mûre. La vision, qui était réduite à compter les doigts à 50 centimètres, arriva jusqu'à 20/50.

COBURN.

10) D'après *Ohm*, la fausse localisation absolue n'est pas pathognomonique de la paralysie des muscles de l'œil, mais

se rencontre aussi dans certaines formes de strabisme concomitant. L. DOR.

12) *Antonelli.* — Les anciennes paralysies de la sixième paire laissent, d'autant plus facilement que le sujet est plus jeune, un strabisme convergent ayant tous les caractères du strabisme ordinaire dit concomitant. Les anciennes paralysies de la troisième paire laissent un peu plus rarement, car leur symptomatologie est plus complexe, un simple strabisme divergent, ou tout au moins une insuffisance manifeste de convergence, absolument analogue à la divergence dite concomitante, par exemple des myopes. Les paralysies isolées de la quatrième paire sont trop rares pour nous permettre d'en fixer les suites éloignées.

La déviation n'est pas due à une contracture secondaire, mais uniquement au début à la perte de tonicité du muscle paralysé et à l'action restée seule en cause du tonus de l'antagoniste. Plus tard, cet antagoniste peut présenter non une contracture, mais un raccourcissement. La neutralisation de la fausse image a pour résultat, au début, de supprimer la diplopie, mais, plus tard, quand le trouble moteur est guéri, elle persiste et entrave le rétablissement de la motilité binoculaire dans le réflexe de fixation. La grande facilité de la neutralisation chez l'enfant explique chez lui la fréquence du strabisme dit concomitant, suite de paralysie oculo-motrice.

R.

MALADIES DU GLOBE DE L'ŒIL

(BLESSURES, CORPS ÉTRANGERS, PARASITES)

1) **Giraud** (L.). — De la révision en matière d'accidents du travail portant sur l'appareil de la vision *(Thèse de Paris*, janvier 1906).

2) **Ziegler**. — Corps étranger de l'œil diagnostiqué par les rayons X *(Will's Hospital Ophthalmic Society*, octobre 1906).

3) **Schoenberg** (M.-J.) et **Carnac** (C.-M.-B.). — Mélanosarcome de l'œil avec métastase au foie (Melanosarcoma of the eye (primary) and of the liver (secondary) *(New-York med. Journal*, 12 janvier 1907).

4) **Casali** (A.). — Ophtalmie métastatique par bacille hémophile de Pfeiffer

(Ottalmia metastatica de bacillo emofilo di Pfeiffer) (*Annali di Oftalmologia*, vol. XXXVI, fasc. 1-2, pp. 116-127, 1907).

5) **Siegrist.** — Anesthésie locale pour l'énucléation de l'œil et l'exentération (Localanästhesie bei Exenteration und Enucleatio bulbi) (*Klin. Monatsbl.*, 1907, janvier, p. 1906).

6) **Beclère et Morax.** — Un nouveau procédé de localisation des corps étrangers métalliques intra-oculaires : la stéréoradiographie avec repères cornéens (*Acad. de Méd.*, 11 juin 1907).

7) **Jocqs.** — Acuité visuelle et accidents du travail (*La Clinique opht.*. 10 mars 1907).

1) Dans son étude médico-légale, *Giraud* montre qu'il existe dans la pathologie oculaire industrielle des modifications qui peuvent ne se produire qu'à un moment où toute action judiciaire sera prescrite. Les plaies de la cornée, si elles sont susceptibles de s'améliorer parfois à la longue, partagent aussi, avec les blessures de la sclérotique, le privilège de venir quelquefois aggraver tardivement l'incapacité de travail qu'aura laissé derrière lui le premier accident.

L'extraction d'une cataracte traumatique pourra, dans certains cas heureux, assez fréquents pourtant, rendre à l'ouvrier un tel champ de vision binoculaire, une telle acuité visuelle « industrielle » que l'infirmité de l'aphake ne correspondra plus à celle du cataracté et qu'une revision sera équitable qui diminuera la pension de l'ouvrier en raison inverse de l'amélioration apportée à sa vision, par la correction de son anisométropie.

Des accidents tardifs d'ophtalmie sympathique ne se produiront pas lorsque l'accident aura nécessité une énucléation immédiate préventive et prophylactique de l'œil blessé. Mais lorsque celui-ci aura dû être conservé, l'ouvrier pourra, longtemps même après l'extinction de toute action judiciaire, voir, par accidents sympathiques, son incapacité permanente partielle devenir absolue, quoiqu'il faille se mettre en garde contre le trop facile emploi du terme sympathique pour désigner les phénomènes qui se passent dans le congénère d'un œil blessé.

Aussi semblerait-il juste que la législation française, quittant le caractère forfaitaire que revêt la loi du 9 avril 1898, n'admît plus de prescription pour la réparation du préjudice causé par l'accident du travail. Ce qui sera facile le jour où se

généralisera légalement ou spontanément le principe de l'auto-assurance des syndicats patronaux. L'AUTEUR.

2) *Ziegler* a fait faire la radiographie d'un malade ayant reçu quelques années plus tôt un corps étranger de l'œil lui ayant produit une cataracte. On a décelé ainsi le corps étranger dont on a fait l'extirpation de même que de la cataracte. Vision normale par les verres après l'opération.

DISCUSSION : MAC CLUNEY RADELIFFE. — Insiste sur la difficulté d'avoir de bonnes épreuves photographiques. Dans un cas, il obtint deux épreuves négatives, ce n'est qu'à la troisième qu'il put voir une ombre légère localisant le corps étranger, qui fut alors extirpé, il était de 2 millimètres. Il parle aussi de certaines formes de cataracte capsulaire traumatique.

CHARLES OLIVER. — Donne brièvement le résumé d'un cas observé récemment par lui, et dans lequel il constata un scotome dans le champ visuel, localisant le corps étranger dans le nerf optique et la rétine. L'examen aux rayons X confirma cette donnée, le corps étranger — un morceau d'acier de 4 millimètres — avait traversé une partie du nerf optique et sortait à la face postérieure du globe, à 2 millimètres du côté temporal. Il fit une incision à ce niveau. A la première application de l'aimant, le corps étranger sortit. OLIVER.

3) Voici le résumé de cette observation de *Schœnberg* et *Carnac :* La vision commença à baisser deux ans avant le début de la lésion hépatique. De la douleur oculaire et de l'affaiblissement de la vision étaient survenus trois mois auparavant et l'on fit le diagnostic de glaucome. L'œil fut énucléé et on trouva un mélano-sarcome. Il existait de la douleur abdominale mais pas d'ictère, ni d'ascite, ni d'hématémèse. La tumeur se développa rapidement, mais, arrivée à un certain développement, elle resta stationnaire. L'urine devint noirâtre et contenait de la mélanine. Le malade mourut deux ans et trois mois après le début des symptômes oculaires et deux mois et demi après le début des signes abdominaux. COBURN.

4) Chez une fillette de sept ans, prise d'affection grippale

assez grave, l'œil gauche, au bout de sept jours, montra une panophtalmie à évolution subaiguë. L'examen microbiologique du liquide aspiré de la chambre vitrée à l'aide d'une seringue de Pravaz, montra à *Casali* le bacille hémophile de Pfeiffer, fait rare, car plus fréquemment les complications oculaires métastatiques de l'influenza sont dues à des infections secondaires (staphylocoques, streptocoques, diplocoques) ou bien à des symbioses microbiennes. A. A.

5) *Siegrist* pense que l'anesthésie générale n'est pas nécessaire pour les énucléations et les exentérations, car on peut, même dans les cas avec inflammation, avec des injections sous-conjonctivales de novocaïne-adrénaline, obtenir une anesthésie si complète que l'opération peut être faite sans provoquer aucune douleur. La technique suivie depuis longtemps par Siegrist est la suivante : la cornée et la conjonctive sont d'abord anesthésiées par trois instillations successives de cocaïne à 2 pour 100, puis, après la stérilisation, on ajoute quelques gouttes d'adrénaline. Puis, au moyen d'une seringue de Pravaz munie d'une aiguille dont la courbure correspond à celle de l'œil, ou injecte sous la conjonctive jusque dans le voisinage du nerf optique une solution à 2 pour 100 de novocaïne-adrénaline. Avec un peu d'habitude, cela est facile; on soulève pour cela un pli de la conjonctive et on pousse l'aiguille successivement en haut, en bas, en dedans et en dehors. Pour chaque injection on emploie 0,75 de novocaïne, soit en tout 3 grammes. Une à deux minutes après la dernière injection, on peut pratiquer soit l'énucléation, soit l'exentération. Vis-à-vis de la cocaïne que Siegrist employait autrefois, la novocaïne a l'avantage d'être moins toxique. Siegrist n'a jamais observé d'intoxication avec 3 grammes de novocaïne. KRUKENBERG.

6) *Béclère* et *Morax*. — Ce procédé consiste essentiellement à faire la radiographie stéréoscopique de l'œil blessé après avoir appliqué sur le globe oculaire un petit anneau métallique qui encadre exactement la cornée.

Ce petit anneau est pourvu d'un certain nombre de repères en saillie, dont l'un au moins correspond au méridien vertical de l'œil, tandis qu'un autre correspond au méridien horizontal.

Il est relié par une tige métallique, fine et flexible, à un blépharostat qui immobilise les paupières à l'écartement convenable.

L'œil a été préalablement anesthésié à la cocaïne, avec quelques gouttes d'une solution à 1/40.

Suivant les règles de la stéréoradiographie, on obtient successivement deux images qui, examinées au stéréoscope, donnent l'illusion du relief et de la profondeur. Elles révèlent les rapports réciproques du corps étranger métallique caché dans l'œil, et de l'anneau de métal, muni de repères, qui encadre la cornée.

C'est ainsi que, dans l'observation rapportée, une paillette de fer apparaît nettement au-dessous du méridien horizontal de la cornée, en arrière et en dehors du limbe cornéen, entre cinq et six heures, si on compare ce limbe au cadran d'une montre; elle est ainsi exactement localisée à l'intérieur de l'œil. R.

7) Revue générale du sujet, *Jocqs* se sert de l'échelle de Monoyer, en notations décimales de 1/10 à 10/10, modifiée par Armaignac (v. Société fr. d'oph. Paris, 1906). Il souhaite que, par l'emploi généralisé de cette échelle, on puisse arriver à plus de facilité et d'exactitude dans la comparaison des examens respectifs. PÉCHIN.

MALADIES DES PAUPIÈRES, DE L'APPAREIL LACRYMAL ET DE L'ORBITE

1) **Lagrange** et **Aubaret**. — A propos de la cure des dacryocystites par la création d'une communication du sac avec le méat moyen *(Soc. franç. d'ophtal.*, mai 1907).

2) **Crowder** (T.-W.). — Luxation de la glande lacrymale (Dislocation of the lachrymal gland) *(Ophthalmic Record*, septembre 1906).

3) **Coburn** (T.-B.). — Pyohémie, phlegmon de l'orbite, et mort après l'emploi du mesotan (Pyemia, orbital cellulitis, and death following the use of mesotan) *(Annals of Ophthalmology*, avril 1906).

4) **Van den Wildenberg**. Ostéomyélite du maxillaire supérieur et de l'ethmoïde avec empyème des sinus et de l'orbite (*La Presse oto-laryngologique belge*, n° 10, octobre 1906).

1) *Lagrange* et *Aubaret* font l'historique du traitement des dacryocystites par la perforation de l'unguis. C'est à Woolhouse

qu'appartient le mérite d'avoir décrit cette méthode de dérivation des larmes. Les auteurs vantent le drainage par une voie artificielle à travers l'unguis et, chez certains malades, l'intervention a permis d'établir une perméabilité qui persistait encore plus de six mois après. R.

2) Le malade de *Crowder* reçut un coup sur le sourcil amenant la luxation de la glande lacrymale sous la paupière supérieure. Après avoir essayé plusieurs fois de réintégrer la glande dans sa position normale, on y réussit enfin par un bandage compressif porté pendant deux semaines après la réduction de la luxation. COBURN.

3) *Coburn* a examiné un malade atteint de phlegmon orbitaire avec pyohémie. Depuis six mois la malade souffrait, elle se frictionnait avec du mesotan. On fit une incision exploratrice dans la région lombaire, on y trouva seulement quelques petits abcès. Coma et mort le lendemain de l'opération. A l'autopsie, on trouva des abcès multiples dans le foie et les reins. COBURN.

4) Cette observation de *Van den Wildenberg* concerne un enfant de deux semaines qui, trois jours après sa naissance, avait présenté un gonflement au niveau du rebord interne et inférieur de l'orbite ; bientôt après, production d'une forte exophtalmie avec formation d'une fistule à ce niveau, écoulement purulent par le nez et par deux autres fistules, l'une au niveau de la fosse canine, l'autre au palais osseux.

Dans le but d'éviter la destruction des follicules dentaires, l'auteur respecta la face antérieure du maxillaire ; il incisa le long du bord orbitaire interne et inférieur et en dépériostant, mit à nu quelques ébauches de cellules ethmoïdales et enleva plusieurs petits séquestres, puis il défonça la paroi interne du sinus par le nez. Plus tard, après l'expulsion, pendant les lavages du sinus, de deux capuchons, organes de l'émail, il ouvrit la paroi antérieure et fit le curetage de la cavité. La guérison s'ensuivit. Il s'agissait d'une nécrose syphilitique congénitale du maxillaire et de l'ethmoïde. R.

Le Gérant : P. MASSON.

Lyon. — Imp. A. Rey et Cie, 4, rue Gentil. — 46910

MÉMOIRES ORIGINAUX

Recherches oculistiques sur l'ophtalmo-réaction

Réaction comparative de la dionine et de la tuberculine

Par MM.

H. TRUC
Professeur

et

F. MAILLET
Interne

à la Clinique ophtalmologique de Montpellier.

I. Ophtalmo-réaction. — Dès la publication des résultats de l'ophtalmo-réaction, nous avons cherché à l'étudier au point de vue oculistique et nous l'avons appliquée dans quelques cas, avec des tubes de tuberculine que M. le professeur Calmette (de Lille) a bien voulu gracieusement nous adresser et avec ceux que nous a fournis amicalement le Dr Rimbaud (de Montpellier).

Nous avons d'abord étudié l'ophtalmo-réaction au point de vue général et, quoique les tuberculeux ne soient pas nombreux dans notre clinique ophtalmologique, nous avons obtenu des résultats qui concordent avec ceux déjà signalés. Ils sont consignés dans le tableau indiquant les résultats généraux de nos recherches.

Sur 23 sujets observés, l'ophtalmo-réaction a été positive chez 4 malades ayant des lésions bacillaires ou suspectes. Elle s'est produite également, mais avec moins d'intensité chez 4 sujets qui n'étaient pas cliniquement tuberculeux. Les quinze autres sujets n'ont eu aucune réaction ; ils étaient indemnes de toute tuberculose.

Pour l'ophtalmologiste, il était certains points particulièrement intéressants à étudier. Il s'agissait d'abord de savoir si l'instillation de tuberculine était sans danger pour l'œil. Ce

point déjà établi par les expérimentateurs, nous n'avons eu à constater que les lésions décrites par eux : congestion de la conjonctive de trois à cinq heures après l'instillation, rougeur et gonflement de la caroncule, larmoiement et exsudation séro-fibrineuse, maximum de la réaction vers la dixième heure, terminaison en 48 heures.

Mais sur les yeux déjà malades, l'emploi de la tuberculine ne pouvait-il entraîner une aggravation consécutive ? A ce propos, M. J. Comby, dans la *Presse Médicale*, du 10 août 1907, n° 64, écrit : « Toute lésion de l'œil, aiguë ou chronique, « contre-indique l'ophtalmo-réaction. Je dirai même qu'il ne « suffit pas qu'un œil soit sain : il faut que les deux yeux « soient indemnes. S'il y a un œil malade, l'ophtalmo-réaction « risquera d'attirer sur l'œil sain l'affection de son congénère, « outre qu'on ne pourra pas facilement juger par comparaison « la qualité de la réaction. »

Nous avons pratiqué l'ophtalmo-réaction sur des sujets présentant des lésions oculaires assez variées et nous n'avons, dans aucun cas, noté une aggravation de ces lésions, que l'instillation ait été faite sur l'œil sain ou bien sur l'œil malade.

Nous avons ensuite cherché à savoir si la présence d'affections oculaires ne pourrait pas dans certains cas égarer le diagnostic. Nous avons pu constater que tous les sujets présentant des lésions bacillaires ou suspectes ont eu une réaction normale et très nette. Dans deux cas seulement, des malades non-tuberculeux ont eu une légère réaction, congestion et larmoiement ; mais elle apparaissait tardivement, était peu marquée et ne produisait jamais d'exsudats ou de mucosités comme chez les premiers. D'ailleurs il faut bien noter que deux autres sujets ont pu présenter une réaction positive sans être cliniquement tuberculeux et n'ayant d'autre part, aucune lésion oculaire (n^es^ 9 et 10).

Nous avons aussi expérimenté sur des sujets ayant un œil malade ou blessé et l'autre sain. Nous n'avons eu comme le montre notre 3me tableau qu'une réaction très nette pour les deux yeux, chez deux sujets, l'un nettement bacillaire, l'autre suspect ; dans les autres cas, pas de réaction, ni pour l'œil sain, ni pour l'œil malade. Enfin, il y avait un point particu-

lièrement intéressant pour l'ophtalmogiste. Quelle influence des lésions tuberculeuses de l'œil auraient-elles sur l'ophtalmoréaction ? C'est ce que nous avons cherché à établir dans une de nos observations. Dans un cas de chorio-rétinite unilatérale, probablement tuberculeuse, chez un sujet nettement bacillaire, il n'y a pas eu de réaction plus marquée du côté malade que de l'autre. Les lésions profondes n'ont d'ailleurs pas été aggravées ; au contraire (n° 23).

II. Réaction comparée de la dionine et de la tuberculine. — Dans une seconde partie de nos expériences, nous avons comparé l'action de la tuberculine avec celle de la dionine. L'action vaso-dilatatrice de cette dernière se manifeste avec intensité chez les sujets lymphatiques et par suite prédisposés à la tuberculose. Il y avait donc lieu, nous a-t-il paru, de comparer ces deux réactions.

Nous avons employé la dionine en solution au centième, au dixième, et en poudre à raison de un milligramme déposé sur la conjonctive.

La dionine ainsi que nous avions pu le constater, produit le plus souvent une réaction instantanée. Elle apparaît toujours dans les trois ou quatre premières minutes qui suivent l'instillation. Il y a de la congestion, parfois de l'œdème conjonctival, mais de peu de durée. Elle s'est produite dans tous les cas où nous l'avons essayée, indistinctement chez des individus de tout âge et de tout tempérament, avec plus d'intensité pourtant chez les sujets jeunes et lymphatiques. Mais nous n'avons pas constaté de rapport entre les réactions de la dionine et de la tuberculine. Il y a eu dans certains cas, réaction très forte à la dionine, quand la tuberculine, instillée même à deux reprises différentes, à plusieurs jours d'intervalle, ne donnait aucun résultat (n°s 17 et 18). Chez un sujet très nettement bacillaire, la réaction n'a pas été plus marquée que chez les sujets non bacillaires.

RÉSULTATS

NOMS et NUMÉROS	AFFECTIONS pour lesquelles les malades sont en traitement à la clinique	ÉTAT GÉNÉRAL ANTÉCÉDENTS MORBIDES
1 Pour..., Georges .	Atrophie optique O. D. G.	Très bon. Paludisme.
2 Jouc..., Auguste .	Conjonctivite granuleuse, Kérato-iritis O. D. G.	Bon état général
3 Combe..., Louis .	Ulcère à hypopyon O. G.	Bon état général.
4 V..., Gabrielle . .	Leucome et strabisme convergent O. G.	Lymphatisme.
5 P..., Antoinette .	Paralysie du droit externe O. D.	Spécificité(?) Hémiplégie il y a trois mois.
6 D..., Valérie. . .	Anévrisme orbitaire O. D.	Etat général assez bon.
7 Court..., Joséphine	Blépharite ulcéreuse O. D.	Etat général médiocre.
8 Cast..., Henriette.	Ulcère à hypopyon O. D.	Lymphatisme. Adénite chronique sous-maxillaire.
9 Bén....	Pas de lésion oculaire.	Bon état général.
10 Pés....	Pas de lésion oculaire.	Bon état général.
11 Gl..., Rose . . .	Conjonctivite lacrymale.	Etat général assez bon.
12 B. ., Marguerite .	Conjonctivite lacrymale O. D. G.	Etat général assez bon.
13 Est..., Gaston . .	Dacryocystite double (Ostéite).	Spécificité(?)
14 Far..., Jeanne . .	Kérato-iritis O. G.	Bon état général.
15 M..., Mathilde . .	Dacryocystite purulente O. D.	Bon état général.
16 D..., ...	Paralysie du droit externe O. D.	Tuberculose.
17 P..., Joséphine . .	Irido-choroïdite O. D. G.	Etat général assez bon. Lymphatisme.
18 Al..., Emilie. . .	Conjonctivite O. D. G. Kératite O. D.	Etat général assez bon.
19 L..., Cyprien . .	Kérato-iritis. Conjonctivite granuleuse O. D. G.	Bon état général.
20 L .., Félix . . .	Plaie de la cornée par coup de feu O. G.	Bon état général.
21 Coul .., François .	Amblyopie toxique O. D. G.	Bon état général.
22 B..., Julia . . .	Pas de lésions de l'œil.	Bon état général.
23 S.	Chorio-rétinite unilatérale.	Tuberculose.

En résumé, sur 23 sujets observés, nous avons obtenu 4 réactions très nettes des sujets n'étant pas cliniquement tuberculeux. — Parmi eux, il y en avait 2 qui vingt-quatre heures après l'instillation et qui peut être attribuée à toute autre

ÉNÉRAUX

AUSCULTATION	INSTILLATION de TUBERCULINE	RÉSULTATS
ant.	O. G.	Néant. Pas de réaction
ant.	O. D.	Légère hyperémie conjonctivale apparue cinq heures après l'instillation. Pas d'exsudats séro-fibrineux.
ant.	O. D.	Pas de réaction.
x deux sommets, expiration prolongée. A droite : Obscurité respiratoire, craquements.	O. G.	Congestion conjonctivale. Exsudats fibrineux.
ant.	O. G.	Pas de réaction
rottements pleuraux à la base gauche. Au cœur : Insuffisance mitrale.	O. G.	Pas de réaction.
éant.	O. G.	Légère congestion conjonctivale O. G. Pas d'exsudats séro-fibrineux.
Respiration soufflante en avant, à droite.	O. D. G.	Congestion O. D. G. Douleurs O. G. Exsudats séro-fibrineux.
(?)	O. G.	Congestion conjonctivale.
(?)	O. G.	Congestion conjonctivale.
éant.	O. D. G.	Pas de réaction.
éant.	O. G.	Pas de réaction.
éant.	O. G.	Pas de réaction.
éant.	O. D. G.	Pas de réaction.
Néant.	O. D. G.	Pas de réaction.
Respiration soufflante. Expiration prolongée et quelques craquements au sommet droit.	O. G.	Forte congestion de la conjonctive dès la troisième heure. Exsudation séro-fibrineuse.
Néant.	O. D.	Pas de réaction.
Néant.	O. D.	Pas de réaction.
Néant.	O. D.	Pas de réaction.
Néant.	O. D. G.	Pas de réaction.
Néant.	O. D. G.	Pas de réaction nette. Plus de vingt-quatre heures après, le malade a eu une conjonctivite catarrhale, attribuable à un refroidissement général.
Néant.	O. D.	Pas de réaction.
Sommets affectés. — Expectoration bacillaire.	O. D. G.	Réaction aussi marquée du côté sain que du côté malade.

chez 4 sujets porteurs de lésions tuberculeuses ou suspectes — 4 reactions sur
ne présentaient aucune lésion oculaire — et une conjonctivite survenue plus de
cause, le sujet ayant pris froid.

I. — Comparaisons. Action de la tuberculine sur œil sain et sur œil malade.

20 L..., Félix (Plaie de cornée par coup de feu O. G.	Pas de lésion tuberculeuse.	Instillation O. D. G.	Pas de réaction O. D. G.
15 M..., Mathilde (Dacryocystite purulente O. D).	Pas de lésion tuberculeuse.	Instillation O. D. G.	Pas de réaction O. D. G.
14 F..., Jeanne (Kérato-iritis O. G.) . .	Pas de lésion tuberculeuse.	Instillation O. D. G.	Pas de réaction O. D. G.
8 C..., Henriette (Ulcère à hypopyon O. D.)	Adénite chronique. Respiration soufflante au sommet droit.	Instillation O. D. G.	Réaction aussi forte O. G. que O. D.
23 (Chorio-rétinite). . . .		Instillation O. D. G.	Réaction aussi marquée O. G. que O. D.

II. — Comparaisons. Dionine et tuberculine chez des sujets présentant lésions identiques des deux yeux.

	TUBERCULINE	DIONINE AU 1/100	DIONINE AU 1/10
17 P..., Joséphine (Irido-choroïdite O.D.G.)	O. D. tuberculine : pas de réaction.	O. G. hyperémie et démangeaison pendant la première heure.	Forte congestion. Chémosis, œdème presque instantanément.
18 A.. , Emilie (Conjonctivite O. D. G.) .	O. D. tuberculine : pas de réaction.	O. G. Idem.	Congestion, larmoiement, douleur et œdème instantanément.
2 J. ., Auguste (Conjonctivite granuleuse O. D. G.)	O. D. tuberculine : pas de réaction.	O. G. Démangeaison presque instantanément.	Pas d'essai, étant donné l'état des conjonctives.
19 L..., Cyprien (Conjonctivite granuleuse O. D. G.)	O. D. tuberculine : pas de réaction.	O. G. N'a rien accusé, pas de douleurs, pas de réaction.	Idem.
22 B..., Julia (Pas de lésions oculaires) .	O. D. tuberculine : pas de réaction.	O. G. 1 milligramme de dionine en poudre, déposé sur conjonctive, produit instantanément : congestion, larmoiement.	

CONCLUSIONS. — 1° La présence de lésions oculaires ne contre-indique pas l'emploi de la tuberculine pour l'ophtalmo-réaction. Il faudrait une inflammation intense de la conjonctive (conjonctivite purulente par exemple) pour rendre impossible la constatation de la réaction ;

2° L'ophtalmo-réaction faite sur l'œil sain ou sur l'œil malade ne produit pas d'aggravation et par conséquent ne présente aucun danger.

3° Elle conserve sa valeur de diagnostic, car dans deux cas seulement, malgré des lésions oculaires, il y a eu une réaction très légère. Deux autres sujets qui ont eu une réaction, n'étant pas tuberculeux, n'avaient pas de lésions oculaires.

4° Les malades tuberculeux ont eu une réaction aussi nette sur un œil malade que sur un œil sain ;

5° Dans un cas où il existait des lésions tuberculeuses d'un œil, il y a eu une réaction aussi marquée du côté sain que de l'autre ; il n'y a pas eu aggravation des lésions.

6° Tandis que la dionine produit une réaction de vasodilatation se produisant chez tous les sujets et avec plus d'intensité chez les individus lymphatiques, la tuberculine produit une réaction toute différente. C'est une réaction spéciale se produisant seulement chez les sujets atteints ou suspects de tuberculose.

REVUE GÉNÉRALE[1]

ANATOMIE ET EMBRYOLOGIE

1) **Koerber.** — Les dessins de l'iris et les vaisseaux iriens (Iriszeichnung und Irisgefässe) *(Zeitschr. f. Augenheilk.*, XV, pp. 110, 1906).

2) **Pes.** — Quelques particularités de structure de la cornée humaine (Uber einige Besonderheiten in der Structur der menschlichen Cornea) *(Archiv f. Augenheilk.*, Bd. LV, p. 246, 1906).

3) **Ruhwandl.** — Restes considérables de vaisseaux fœtaux dans l'œil (Ausgedehnte Reste der fœtalen Augengefässe) *(Zeitschr. f. Augenheilk.*, XV, p. 246, 1906).

[1] Les articles dont nous indiquons seulement les titres, sans analyse, ne contiennent rien de nouveau.

1) D'après *Koerber* les saillies de l'iris, pauvres en pigment, sont des vaisseaux. On y découvre souvent la colonne sanguine à l'état physiologique. Dans l'iris richement pigmenté l'espace entre les vaisseaux est rempli de stroma fortement développé à cet endroit. Dans les cas pathologiques on reconnaît les vaisseaux de l'iris : 1° quand il y a néoformation (dans les cas d'iritis et de glaucome) ; 2° quand la couche antérieure de l'iris est imparfaitement développée ; les vaisseaux ont une paroi épaisse mais la colonne sanguine est mince ; 3° quand il s'agit de malformations angiomateuses ; la paroi des vaisseaux est alors mince, mais la colonne sanguine large. E. REDSLOB.

2) Pour teindre les éléments de la cornée, *Pes* se sert d'un mélange de solution d'hématoxyline et d'acide molybdénique au phosphore à 9 sur 1. Les corpuscules fixes et les cellules de Foybee se teignent en bleu. Leurs ramifications protoplasmatiques semblent se confondre directement avec les fibres de la cornée. L'auteur pense que ces cellules se transforment au cours de leur développement en fibres de tissu élastique ou de tissu conjonctif selon leur caractère chimique. La cornée de l'adulte se compose de 600 lamelles élémentaires. Chaque lamelle a une épaisseur de 1 μ. Chaque lamelle élémentaire se compose d'une série de stries ayant toutes la même direction. E. REDSLOB.

PHYSIOLOGIE

1) **Michel**. — Sur la présence d'amyloïde dans le globe et les vaisseaux de l'œil (Uber das Vorkommen von Amyloïd im Augapfel und in den Augengefässen) *(Zeitschr. f. Augenheilk.*, XV, p. B, 1906).

2) **Collin**. — Les méthodes des examens cliniques du sens des couleurs (Zur Methodik klinischer Farbensinn-Untersuchungen) *(Zeitschr. f. Augenheilk.*, XV, p. 305, 1906).

3) **Reber**. — Etude sur la convergence et ses anomalies (A study of convergency and its defects) *(Journ. of the Americ. medical Association*, 1er sept., 1906).

4) **Stevens** (G.-T.). — Nouveaux phénomènes des changements de couleur (New phenomenon of color conversion) *(Journ. of the Americ. med. Associat.*, juillet 1906).

5) **Gebb**. — La novocaïne et son effet anesthésiant sur l'œil (Uber Novocaïn und seine anaesthesierende Wirkung am Auge) *(Archiv f. Augenheilk.*, LV, p. 122, 1906).

6) **Lomb** (H.-C.). — Réfraction d'une surface torique (Refraction at a toric surface) (*Archiv. of Ophthal.*, sept. 1906).

1) D'après *Michel* on peut distinguer deux groupes de dégénérescence amyloïde dans l'organe visuel. Le premier concerne l'amyloïde localisé uniquement dans l'œil; le second l'amyloïde oculaire observé dans les cas de dégénérescence générale amyloïde.

L'amyloïde limité à l'organe visuel a été trouvé dans la *cornée* après injection de sang veineux d'animaux charbonneux, dans les cicatrices, les staphylomes et les opacités en forme de bandelette de la cornée, dans le corps vitré et dans la paroi des vaisseaux choroïdiens, dans des cas d'hémorragies, la paroi des vaisseaux rétiniens d'yeux phtisiques. L'amyloïde oculaire accompagnant l'amyloïde généralisé fut rencontré dans les parois des vaisseaux ciliaires et dans les capillaires de la choroïde. Dans trois cas on notait en outre une néphrite.

E. REDSLOB.

2) *Collin* recommande pour l'examen clinique du sens des couleurs un périmètre électrique construit sur les indications de V. Michel. L'appareil est muni de différents verres de couleur éclairés par une lampe électrique, dont l'intensité d'éclairage peut être réglée. On peut déterminer et voilà l'avantage de cet appareil — le sens des couleurs central et périphérique.

E. REDSLOB.

3) *Reber*. Le rapprochement général des axes optiques, jusqu'au parallélisme depuis les animaux inférieurs jusqu'à l'homme. Il donne une analyse de 441 cas d'exophorie en les étudiant au point de vue de l'âge, de la nature du travail, de la réfraction, etc. Il conclut que l'exophorie est un phénomène d'atavisme. L'amplitude de la convergence devrait être calculée dans chaque cas. En moyenne elle comporte de dix à onze angles métriques. La quantité en réserve devrait être le double de celle qui est nécessaire pour le travail. L'examen en couvrant un œil est très sûr, et l'étude de la parallaxe donne un résultat encore plus délicat. Le bâton de Maddox et une petite lumière électrique sont préférables à la mesure par la

diplopie verticale. Les neuf dixièmes de tous les cas d'exophorie s'observent sur des malades âgés de plus de vingt ans. Une exophorie pour la vision à l'infini indique une diminution dans la force de convergence ou dans la faculté d'en faire usage.

Les faibles degrés d'exophorie sont ceux qui causent le plus grand nombre des symptômes. L'exophorie se présente sous trois formes principales : exophorie asthénique, anatomique ou neurasthénique. La variété anatomique se rencontre dans 50 pour 100 des cas. Les traitements proposés sont l'usage de lunettes, l'exercice de la convergence, les prismes, enfin la ténotomie ou l'avancement. COBURN.

4) *Stevens* rapporte le résultat de très intéressantes expériences faites sur la juxtaposition des couleurs supplémentaires. Ce travail mérite d'être lu dans l'original, il ne se prête pas d'ailleurs facilement à l'analyse. COBURN.

5) D'après les expériences de *Gebb* la novocaïne aurait quelque avantage sur la cocaïne. On peut la faire bouillir quotidiennement sans que son efficacité en souffre. L'accommodation reste indemne. La toxicité de la préparation est cinq à six fois moins forte que celle de la cocaïne. On peut instiller de grandes quantités de novocaïne, sans avoir à craindre une lésion de l'épithélium cornéen. La solution produit une légère sensation désagréable sans importance. L'hyperémie et la mydriase produites sont peu considérables. Pourtant l'effet anesthésiant de la novocaïne n'atteint pas tout à fait le même degré que celui d'une solution de cocaïne d'égale concentration, même après y avoir ajouté de la suprarénine. E. REDSLOB.

6) *Lomb* donne une démonstration mathématique de la formule de la réfraction sur la surface torique qui doit être lue dans l'original pour être comprise. COBURN.

ANATOMIE PATHOLOGIQUE

1) **Roemer.** — Travaux sur l'ophtalmie sympathique (Arbeiten aus dem Gebiete der sympathischen Ophthalmie) (*Archiv f. Augenheilk.*, LV, p. 313, 1906).

2) **Randolph** (R.-L). — Examen bactériologique des culs-de-sac conjonctivaux dans la fièvre typhoïde et la pneumonie (Bacteriologic examination of the conjunctival sac in typhoïd fever and pneumonia) *(Bulletin of the John Hopkins Hospital*, octobre 1906).

3) **Thomson** (E.-S.). — Coloration et examen des bactéries de l'œil par une méthode pratique (Staining and examination of the bacteria of the eye by simple practical method) *(Journ. of the Amer. Med. Association*, juillet 1906).

4) **Ogawa**. — Recherches expérimentales sur les blessures du corps vitré (Experimentelle Untersuchungen über Wunden des Glaskörpers) (*Archiv f. Augenheilk.*, LV, p. 91, 1906.

5) **Shumway** (E.-A.). — Les micro-organismes pathogènes de la conjonctive (Pathogenic bacteria of the conjunctiva) *(Journ. of Am. med. Assoc.*, août 1906).

6) **Seefelder**. — Contribution à l'étude de l'anatomie des troubles congénitaux de la cornée (Ein anatomischer Beitrag zum Wesen der angeborenen Hornhauttrübungen) *(Archiv. f. Augenheilk.*, B. 54, p. 85, 1906).

7) **Schuster**. — Les formations cristallines de l'œil (Zur Casuistik krystallähnlicher Gebilde des Auges) *(Archiv f. Augenheilk.*, vol. LIV, p. 363, 1906).

8) **Beck**. — Les formations cristallines de la cornée (Zur Casuistik kristallähnlicher Gebilde der Hornhaut) *(Archiv f. Augenheilk.*, LV, p. 285, 1906).

9) **Denis**. — Ophtalmo-réaction *(Soc. clinique des Hôp. de Bruxelles*, 13 juillet 1907).

10) **Brandes**. — Valeur de l'ophtalmo-réaction en ophtalmologie *(11e Congrès flamand des sciences médicales*, 21 août 1907).

1) Ce travail de *Roemer* faisant suite à ceux publiés dans les années précédentes sur le même sujet, traite spécialement la question de la présence dans le sang d'éléments infectieux dans les infections intraoculaires. L'auteur rejette la théorie modifiée des nerfs ciliaires : car aucune irritation inflammatoire intraoculaire n'est à même d'altérer par les voies réflexes l'appareil sécréteur de l'autre œil. De même il rejette la théorie de la migration de Leber-Deutschmann. L'ophtalmie sympathique ne repose d'après lui que sur une métastase ayant son point de départ dans l'autre œil. On admet bien un transport d'éléments infectieux d'un foyer de l'organisme dans l'intérieur de l'œil, pourquoi n'admettrait-on pas la même voie de transport pour l'ophtalmie sympathique, où les germes d'infections proviennent de l'autre œil. Et cela d'autant plus que Roemer a retrouvé dans un cas d'infection intraoculaire d'un œil les mêmes germes dans les vaisseaux sanguins, jusque dans le corps ciliaire de l'autre œil. Le principe sur lequel se base Roemer dans sa théorie sur le développement de l'ophtalmie sympathique est celui que dans la plupart des maladies infectieuses et spécialement d'infection d'une plaie, une partie des éléments pathogènes se retrouvent dans le sang. Ces éléments pénètrent

dans le sang beaucoup plus rapidement que nous ne l'admettons généralement, sans que l'on soit obligé de parler de septicémie. Il s'agit seulement encore de rechercher si les germes infectieux des plaies infectées du bulbe peuvent entrer dans la circulation d'une façon analogue comme cela a déjà été démontré par d'autres maladies infectieuses. D'après l'auteur, dans chaque cas de panophtalmie, d'iridocyclite, les éléments pathogènes peuvent pénétrer dans le sang. Cette opinion de Roemer est basée sur les expériences suivantes, faites sur le lapin.

Roemer injecte une culture entièrement virulente de pneumocoques dans le corps vitré à travers la cornée et le cristallin, sans lésions de vaisseaux sanguins. Déjà après quelques heures ces germes virulents pénètrent dans le sang et sont retenus par les filtres des grands organes glandulaires du corps. Parmi ces filtres il faut également compter l'iris et le corps ciliaire. Après quelques heures on peut cultiver des pneumocoques de l'iris et du corps ciliaire du second œil. Les germes se trouvent dans le second œil avant que l'on puisse démontrer leur présence dans le sang. Roemer a obtenu des résultats analogues en injectant les agents de la septicémie du lapin, du choléra des poules, des streptocoques et les microbes du charbon et du rouget du porc.

Les staphylocoques ne parviennent qu'exceptionnellement dans le second œil, pas plus que l'agent de la tuberculose, qui ne produit que des affections bacillaires du corps et détruit le premier œil complètement.

Enfin Roemer a trouvé que des micro-organismes qui ne sont pas aptes à produire une infection générale, pénètrent dans la circulation, comme les formes pathogènes, une fois injectés dans le corps vitré. Tels les spores du bacille du foin. Jamais, par contre, on ne les retrouvera à la base du cerveau, ils n'avancent jamais plus loin que le chiasma. Même si l'on injecte ces spores directement dans le nerf optique, ils ne progressent point vers l'autre œil. Tous ces faits parlent absolument contre la théorie de la migration de Leber. La présence de spores peut être démontrée pendant des semaines dans les organes internes. Une énucléation trop longtemps différée ne peut empêcher les germes de pénétrer dans le sang. Malgré l'énu-

cléation il peut encore se produire une ophtalmie sympathique. E. REDSLOB.

2) *Randolph* ayant examiné la sécrétion conjonctivale de 100 malades atteints de fièvre typhoïde et de 48 malades atteints de pneumonie lobaire, conclut qu'au point de vue bactériologique il n'y a aucune différence entre cette sécrétion et celle de gens bien portants. L'auteur dit qu'il paraît assez naturel de croire que certaines surfaces muqueuses du corps sont habitées par des bactéries qui remplissent dans leur lieu d'élection des fonctions protectrices rendant son entourage inaccessible à d'autres micro-organismes. COBURN.

3) *Thomson* fait remarquer, en décrivant la méthode qu'il emploie à Manhattan Eye and Ear Infirmary, pour l'examen des bactéries, qu'il est nécessaire de faire une culture du bacille de la diphtérie qu'on confond très souvent avec celui du xérosis. COBURN.

5) *Shumway* fait une étude générale des micro-organismes de la conjonctive. Il fait remarquer qu'à côté de la contagion directe, il y a la contagion par les bacilles existant dans l'air, particulièrement après l'éternuement et la toux. Les bactéries se divisent en deux groupes suivant leur plus ou moins grande vitalité et leur résistance à la sécheresse. Le premier groupe, qui comprend les bacilles du choléra, de la fièvre typhoïde, de la peste, de l'influenza et le gonocoque est le moins résistant. Le second, avec le streptocoque, le pneumocoque et le bacille de la diphtérie est très résistant, et peut être virulent au bout de trois et six mois. Dans un troisième groupe sont rangés le diplocoque intra-cellulaire, le staphylocoque pyogène et le bacille de la tuberculose. Dans un quatrième groupe les spores des différentes bactéries, extrêmement résistantes à la sécheresse. Ces bacilles sont longuement étudiés, au point de vue de la différenciation et de la morphologie. COBURN.

6) *Seefelder* a pu examiner la cornée d'un enfant atteint de leucome congénital. Il découvrit qu'il s'agissait là d'un leucome

adhérent produit par une destruction purulente de la cornée dans la période intra-utérine. Les parties antérieures de l'uvée doivent avoir également été atteintes d'inflammation à en juger d'après les dépôts épais de fibrine trouvés dans le corps ciliaire. E. REDSLOB.

7) *Schuster* décrit des agglomérations de petits cristaux dans un leucome adhérent et dans la papille. E. REDSLOB.

9) *Denis.* — Voici les résultats de vingt-six essais d'ophtalmo-réaction ; nous divisons les malades en quatre groupes.

1° Tuberculeux avérés : *a)* réaction nette, six cas : un cavitaire afébrile et deux cavitaires fébriles, deux afébriles à la seconde période ; une tuberculose ganglionnaire légèrement fébrile ; *b)* réaction faible, trois cas : une cachectique, un cavitaire fébrile et une seconde période fébrile ; *c)* une réaction nulle, à deux essais faits à deux jours d'intervalle chez un cachectique ;

2° Non tuberculeux : *a)* réaction nulle, huit cas : affections diverses ; *b)* réaction très marquée, un cas ; diabète ne présentant cependant aucun signe de tuberculose ;

3° Tuberculeux probables (mais sans signes de certitude, comme la présence de bacilles.) : *a)* réaction nette, deux cas : pneumothorax afébrile et pleurésie avec épanchement ; *b)* réaction nulle, un cas : péritonite tuberculeuse afébrile ;

4° Tuberculeux possibles (mais en traitement pour une autre affection : *a)* réaction modérée, deux cas : un rhumatisme articulaire qui a eu une pleurésie, et une convalescente de fièvre typhoïde qui continue à tousser ; *b)* réaction nulle, deux cas : une néphrite chronique suspecte et un rhumatisme du genou, durant depuis un mois et demi.

L'ophtalmo-réaction est donc généralement d'accord avec les autres signes cliniques ; en ce qui concerne les cas où le diagnostic clinique est encore douteux, leur évolution nous dira si l'indication donnée par l'ophtalmo-réaction était exacte ou non. Quant aux avantages de la méthode, ils sont nombreux ; sa simplicité, son innocuité, la rapidité des résultats, la possibilité de l'appliquer aux malades fébriles (ce qui n'est pas le cas pour les injections) et aux petits enfants (chez les-

quels la tuberculose est souvent si difficile à diagnostiquer).

R.

10) *Brandes.* — Quand nous avons à traiter une kératite parenchymateuse, une scléro-kératite ou une irido-choroïdite chronique chez des individus ayant dépassé l'âge de la puberté, nous éprouvons quelque difficulté à établir l'étiologie vraie. Le plus souvent, nous attribuons ces cas à la syphilis héréditaire.

Il est d'un autre côté difficile de démêler dans un ensemble de symptômes appartenant à la diathèse scrofulo-luétique ce qui appartient à la tuberculose et ce qui revient à la syphilis. Le but de ces expériences était de savoir si, au moyen de l'ophtalmo-réaction, on pouvait déceler une tuberculose oculaire héréditaire, c'est-à-dire si nous pouvions par la tuberculine-test faire la part de la syphilis et de la tuberculose dans des affections telles que la kératite parenchymateuse, la sclérose de la cornée et d'autres affections semblables. Nous savions par les travaux de Straub que, chez ces jeunes sujets, on trouvait des formes de tuberculoses ganglionnaires latentes ou des foyers guéris. Nous nous sommes servi de la tuberculine-test de Poulenc frères.

Nous avons soumis à l'expérience quinze cas : Quatre kératites interstitielles, deux kératites sclérosantes. deux irido-choroïdites chroniques, un phlegmon de la paupière supérieure, suite de sinusité frontale, quatre cas de phlegmon lacrymal avec lésions osseuses.

Quoique la plupart des cas fussent chargés héréditairement de tuberculose, et que l'on pût donc soupçonner des foyers latents et la nature tuberculeuse de l'affection oculaire, nous n'avons obtenu que deux fois, dans deux cas de kératite interstitielle, avec réaction très nette. Les autres ont été absolument négatifs.

Peut-on en conclure que ces cas sont syphilitiques malgré leur hérédité tuberculeuse, ou bien dans le stade d'affection héréditaire la différenciation est-elle impossible ou bien devons-nous nous rallier à l'opinion de Brücke qui prétend que le foyer oculaire est trop petit et trop bien isolé pour donner une réaction à la tuberculine?

Je ne conclus pas et me contente de constater les faits, désirant réunir un plus grand nombre de cas probants. Il me semble néanmoins, vu le choix de cas favorables que j'ai fait, que l'ophtalmo-réaction est pour le moins infidèle pour élucider le problème que nous nous étions posé. R.

PATHOLOGIE ET THÉRAPEUTIQUE

OUVRAGES GÉNÉRAUX. — STATISTIQUES

1) **Cuénod.** — Note sur la clinique populaire pour les maladies des yeux (Tunis 1907).

2) Service d'ophtalmologie à l'hôpital Fung Wah à Hong-Kong (*British med. Journal*, 21 septembre 1907).

3) **Béal.** — Les corps étrangers magnétiques intra-oculaires et leur extraction. Un vol. in-16 de 132 pages avec 32 figures. Paris, 1908, G. Steinheil, éditeur.

1) Du compte rendu sommaire de sa clinique à Tunis que nous donne le Dr *Cuénod*, il résulte que la moyenne des malades vus en une année se monte à 2.500.

Le fait le plus remarquable est la fréquence de la conjonctivite aiguë contagieuse (bacilles de Weeks 25 pour 100), de la conjonctivite granuleuse 24 pour 100 ; les affections syphilitiques sont aussi assez nombreuses ; par contre, la cataracte n'est pas plus fréquente qu'autre part, 2 pour 100 ; la myopie est rare, 1 pour 100. Il y a amélioration pour la conjonctivite granuleuse dont, il y a dix ans, le chiffre se montait à 40 pour 100. H. DOR.

2) Le Dr *Montagu Harston*, directeur de l'hôpital Fung Wah à Hong Kong, a organisé un service d'ophtalmologie. Il constate que le trachome existe chez 70 pour 100 des enfants qu'il a examinés dans trois grands établissements de charité. Les principales causes de la cécité en Chine sont le trachome et l'ophtalmie des nouveau-nés. H. D.

3) Cet ouvrage met au point la question si complexe des corps étrangers magnétiques intra-oculaires.

Dans un premier chapitre, *Béal* expose les procédés de diagnostic. Ce diagnostic, simple quand les milieux sont transparents, est beaucoup plus difficile quand ceux-ci sont opaques. Les moyens de faire le diagnostic sont donc bien différents et l'auteur les expose avec une grande précision, allant du simple au composé ; il étudie successivement les procédés purement cliniques, les appareils spéciaux (magnétomètre, sidéroscope, sidérophone), les méthodes radiographiques et enfin montre le rôle que doit jouer l'électro-aimant dans cette étude clinique.

Le chapitre second est consacré à l'extraction des corps étrangers. L'auteur décrit d'abord les différents électro-aimants en usage, grands et petits, discute leurs avantages et leurs inconvénients respectifs et expose la conduite à tenir, la technique opératoire pour chacun des cas qui peuvent se présenter.

Le pronostic est étudié dans un troisième chapitre et l'auteur compare sa statistique personnelle aux grandes statistiques déjà parues.

Ce travail, d'une grande netteté, illustré de nombreuses gravures, sera d'un grand secours pour les praticiens désireux de connaître à fond cette question capitale des corps étrangers intra-oculaires. H. D.

MALADIES DE LA CONJONCTIVE, DE LA CORNÉE ET DE LA SCLÉROTIQUE

1) **Standish** (M.). — Des préparations des sels d'argent dans les affections de la conjonctive (Silver preparations in conjunctival disease) (*Ophthal. Record.*, août 1906).

2) **Schirmer.** — La kératite consécutive à l'acné rosacea (Uber Keratitis ex acne rosacea) (*Zeitschr. f. Augenheilk.*, XV, p. 501, 1906).

3) **Stephenson** (Sydney). — Un cas d'acné rosacea de la cornée (A case of acne rosacea of the cornea) (*Trans. Ophth. Society*, vol. XXVI, 47, 1906).

4) **Kuhnt.** — Le traitement de blessures fraîches, compliquées et pénétrantes de la cornée (Zur Behandlung frischer, complizierter, penetriender Verletzungen der Hornhaut) (*Zeitschr. f. Augenheilk.*, XV, p. 312, 1906).

5) **Davidson** (J. Mackensie). — Le traitement de l'ulcere serpigineux par le radium (Radium in the treatment of rodent ulcer) (*Trans. ophth. Society*, vol. XXVI, p. 303, 1906).

6) **Verderame.** — Contribution à l'étude clinique et expérimentale des

injections sous-conjonctivales (Klinische und experimentelle Beiträge zur Frage der subconjunctivalen Injectionen) *(Zeitschr. f. Augenheilkunde*, XV, p. 289, 1906).

7) **Krauss** (I.). — L'eczéma oculaire chez les enfants (Ocular Eczema in children) *(New York Med. Journ.*, 30 juin 1906).

8) **Scholtz** (Kornil). — L'extension géographique du trachome en Hongrie (Die geographische Verbreitung des Trachoms in Ungarn) *(Zeitschr. f. Augenheilk.*, XV, 1906).

9) **Enslin.** — Kératite parenchymateuse et traumatisme (Keratitis parenchymatosa und Trauma) *(Zeitschr. f. Augenheilk.*, XV, p. 227, 1906).

10) **De Schweinitz** (G.-R.) et **Hosmer** (C.-M.). — Tumeur congénitale du limbe scléro-cornéen avec invagination glandulaire (Congenital tumor of the corneo-scléral junction with gland inclusion) *(Sect. on Ophthalm. College of Physicians, Philadel.*, 16 octobre 1906).

11) **Stephenson** (S.). — Ophtalmie des nouveau-nés compliquée d'infection purulente (A case of septic infection following ophthalmia neonatorum) *(Ophthalmic Record*, sept. 1906).

12) **Krauss** (F.). — Conjonctivite de Parinaud (Parinaud's conjunctivitis) *(Sec. on Opht. College of Physicians of Philadelphia*, 20 nov. 1906).

13) **Wehrli** (Eugène). — Recherches cliniques et histologiques sur les troubles nodulaires de la cornée (Groenouw) (Weitere klinische und histologische Untersuchungen über den unter dem Bilde der knötchenförmigen Hornhauttrübung (Grœnouw) verlaufenden chronischen Lupus der Hornhaut) *(Archiv f. Augenheilk.*, LV, p. 126, 1906).

14) **Boyd** (F.-D.). — Kératite due à la malaria (Malaria keratitis) *(Texas State Journ. of Medicine*, sept. 1906).

15) **Verwey** (A.). — Tuberculose de la cornée et de l'iris (Cornea-en iris-tuberculose) *(Thèse de Leiden*, 1906).

16) **Blaskovics.** — L'excision de la conjonctive et du tarse dans le trachome (Ueber Bindehautund Tarsus-excisionen bei Trachom) *(Zeitschr. f. Augenheilk.*, XV, p. 391, 1906).

17) **Johnston** (R.-H.). — Papillome du repli semi lunaire (Papilloma of the plica semilunaris) *(Ophthalmic Record*, sept. 1906).

18) **Mann** (R.-H.). — Cendres dans l'œil (Cinders in the eye) *(Texas State journ. of Medicine*, octobre 1906).

19) **Roilet.** — Tarso-conjonctivite tuberculeuse végétante et bilatérale *(Soc. d'ophth. de Lyon* et *Lyon médical*, 7 juillet 1907).

1) *Standish* discute l'usage des préparations des sels d'argent dans le traitement de la conjonctivite. Pour l'ophtalmie des nouveau-nés, les cas traités par le nitrate d'argent donnèrent 6 pour 100 de complications cornéennes, le protargol 2 pour 100, et l'argyrol, 2 pour 100 également. Chez les adultes, on constate 66 fois pour 100 des infections cornéennes survenues au cours d'ophtalmie blennorragique, traitée par le protargol, tandis que ces complications ne se produisirent que 42 fois pour 100 avec l'argyrol. Standish a imaginé de faire, avec du mastic ordinaire de peintre, une sorte d'entonnoir autour de l'œil, et, dans ce réservoir, il verse une solution d'argyrol à 25 pour 100, couvrant complètement l'œil et les

paupières, et qu'il laisse en place de dix à vingt-cinq minutes.

COBURN.

2) *Schirmer* rapporte l'observation de trois cas de kératite, chez des personnes atteintes d'acné rosacée. Les personnes sont âgées de quarante-deux à cinquante-deux ans, la kératite ressemble à la kératite scrofuleuse. En même temps, on peut observer, dans l'un des cas, une effervescence acnéiforme de la conjonctive. La kératite elle-même a une grande tendance aux récidives et met en danger l'acuité visuelle. Elle se compose d'infiltrations nombreuses et d'un tissu rappelant le pannus scrofuleux, sans être aussi riche en vaisseaux que celui-ci.

E. REDSLOB.

3) *Stephenson* rapporte un cas d'acné rosacée de la cornée, chez un homme marié, âgé de quarante ans, ayant souffert de constipation opiniâtre et de troubles digestifs du côté de l'estomac, et d'une éruption à la face, tendant à s'améliorer en été et à augmenter d'intensité au printemps. Depuis deux mois, il souffrait d'une inflammation à l'œil, lorsqu'il se présenta chez Stephenson. A l'examen, l'œil droit présentait, au niveau du limbe cornéen, à la partie supérieure et externe de celui-ci, une tache blanc grisâtre, d'un millimètre de diamètre, ressemblant à une phlyctène ordinaire. Des taches diffuses, rouges, existaient tout autour du limbe. Sur le nez, les joues du malade, on pouvait voir une éruption très nette d'acné rosacée avec pustules. Après plusieurs récidives, l'œil guérit complètement, avec deux légers néphélions, tout à fait superficiels. Le diagnostic posé par Stephenson fut basé sur : 1° Le sexe et l'âge du malade ; 2° la chronicité de l'affection ; 3° la présence de l'éruption de la face ; 4° la guérison simultanée des deux éruptions, par le traitement général et local.

MAWAS.

4) *Kuhnt* recommande beaucoup l'iridectomie pour les cas de blessures fraîches et pénétrantes de la cornée. Il s'agit spécialement des cas où le cristallin est entamé et semble disposé à gonfler, ou bien quand la cornée, l'iris et même le cristallin

sont perforés, si la plaie est centrale ou paracentrale, enfin là où on ne peut pas s'attendre à une guérison prompte de la plaie cornéenne, l'iris et le cristallin étant également lésés. L'opération n'est pas facile, la tension de l'œil étant le plus souvent nulle : on fait la section avec un couteau de Graefe, en ayant soin de tendre les parties respectives entre deux pinces. L'irritation provoquée par l'opération sur un œil déjà blessé ne joue pas un rôle qui doit être pris en considération. E. REDSLOB.

5) *Davidson* dit avoir obtenu des résultats « extraordinaires » par le radium, dans le traitement de l'ulcus rodens. On place le tube contenant le radium contre la partie malade, pendant vingt ou quarante minutes ; on ne recommence l'application que trois semaines ou un mois après. Il ne faut pas augmenter le temps d'application, au risque de voir apparaître des accidents, tels la température, des éruptions, etc... Le nombre d'applications a varié de une à douze applications, ce qui fait une moyenne de 5.5. STEPHENSON.

6) Après un aperçu historique sur les injections sous-conjonctivales, *Verderame* nous donne le résultat de ses expériences. Il a injecté, sous la conjonctive du lapin, des solutions d'eau salée, de cyanure et d'oxycyanure de mercure, de sublimé et d'acoïne. Quelques gouttes d'une solution à 10 pour 100 d'acoïne, ajoutées aux injections sous-conjonctivales provoquent une forte irritation, accompagnée de nécrose, de cicatrisation et de destruction du cul-de-sac. L'acoïne devra donc être supprimée. Les solutions de cyanure et d'oxycyanure de mercure (1 : 5.000) provoquent, de même que les solutions de sublimé, des inflammations adhésives et l'oblitération du cul-de-sac, tandis que les injections sous-conjonctivales d'eau salée sont tout à fait inoffensives. Les solutions usitées sont de 2, 4 et 10 pour 100. Elles facilitent la résorbtion de produits inflammatoires et favorisent, par cela, la guérison des affections oculaires accompagnées d'exsudation. L'auteur passe en revue les observations cliniques et vante la valeur thérapeutique des injections dans les cas d'affections destructives de la cornée, dans la rétinite pigmentaire, le dé-

collement de la rétine, les inflammations de l'uvée et les opacités du corps vitré. D'après le conseil de l'auteur, j'ai traité ainsi deux cas de rétinite pigmentaire. Le résultat fut peu encourageant : l'acuité visuelle et le champ visuel diminuèrent beaucoup plus vite que ceux des yeux non traités des mêmes malades *(Klin. Monatsblätter f. Augenheilk*, XLIV, p. 366, 1906). E. REDSLOB.

7) *Krauss* estime que l'eczéma oculaire est une affection très fréquente chez les jeunes enfants; on l'observe 81 fois pour 100 dans les maladies oculaires qu'on rencontre chez les enfants âgés de moins de seize ans; fréquente surtout à l'âge de deux ans. Elle est endémique, mais pourtant elle s'observe surtout en mai, juin et avril. Traitement : hygiène générale; traitement local : repos au lit. COBURN.

8) *Scholtz* distingue quatre foyers de trachome, en Hongrie : 1° la ville de Szabadka, qui est la plus infectée de la Hongrie; 2° la ville de Félegyhàza, dans laquelle 5,1 pour 100 des habitants souffrent de trachome; 3° la frontière Croate (Vas, Zala, Somogy); 4° la partie Sud-Est de la Transylvanie à la frontière roumaine (Hàromôzék). Les troupes et les émigrants revenus d'Amérique propagent la maladie en de fortes proportions. E. REDSLOB.

9) Voici l'observation du cas rapporté par *Enslin* : Un ouvrier tapissier, sans tare héréditaire ni signe apparent de défaut de constitution, reçoit un fragment de vieux plâtre dans l'œil. Quelques jours plus tard, il se développe une kératite parenchymateuse typique dans le même œil. Il faut donc admettre, d'après l'auteur, que le traumatisme a provoqué l'affection cornéenne, pour laquelle la prédisposition existait, et faire indemniser le malade. E. REDSLOB.

10) *De Schweinitz* et *Hosmer* rapportent un cas de tumeur du limbe scléro-cornéen, tumeur mesurant 6 millimètres sur 8. Cette tumeur était à la fois fibreuse et glandulaire, cette partie ressemblant, par sa structure, à la glande lacrymale et aux

glandes de Krause. Les auteurs décrivent d'autres tumeurs de ces régions et en donnent le diagnostic différentiel.

COBURN.

11) *Stephenson* rapporte un cas d'ophtalmie purulente chez un enfant, suivi d'abcès métastatique dans différentes parties du corps, surtout dans les jointures. Les abcès furent ouverts, un des yeux devint staphylomateux et fut énucléé. On trouva des diplocoques dans les sécrétions, mais on ne put trouver des gonocoques. COBURN.

12) *Krauss* rapporte un cas de conjonctivite de Parinaud, survenu chez un enfant de douze ans. La tuméfaction ganglionnaire disparut sans suppuration. Il put observer un autre cas semblable chez une fillette de dix ans, où une adénite volumineuse se termina par une suppuration, qu'il fallut inciser. Dans les deux cas, les enfants avaient pu être infectés par des chevaux. COBURN.

13) Les troubles en forme de nodules de la cornée (Knötchenförmige Hornhauttrübung) proviennent, d'après *Wehrli*, d'une inflammation chronique de cette membrane. Cette inflammation chronique est accompagnée en première ligne d'une prolifération de cellules. C'est une inflammation d'un type spécial qui doit être reconnu comme étant celui de la tuberculose. La réaction générale et locale à la tuberculine est positive et les altérations des tissus rappellent exactement celles produites par la tuberculose. Le centre des nodules se désagrège d'abord, il se forme un détritus caséeux. L'inflammation est, il est vrai, tout à fait avasculaire et l'injection de la conjonctive fait défaut, mais l'auteur rappelle qu'il existe d'autres formes semblables d'inflammation de la cornée. D'autres faits parlent encore pour une affection tuberculeuse : le malade a souffert d'autres symptômes de tuberculose et la tuberculose se rencontre chez différents membres de sa famille. L'auteur voudrait nommer cette affection lupus de la cornée. E. REDSLOB.

19) Le professeur *Rollet* présente une jeune fille âgée de

quinze ans atteinte de tuberculose tarso-conjonctivale végétante et bilatérale. Début il y a huit mois par une tuméfaction de la paupière supérieure gauche; pas de douleurs, pas de rougeurs, mais sécrétion muco-purulente; rapidement, tuméfaction ganglionnaire préauriculaire qui s'est fistulisée. Pas d'antécédents personnels ou héréditaires.

Actuellement, deux grosses paupières supérieures tombantes, peau rosée, sécrétion muco-purulente. Rien aux yeux ni aux conjonctives bulbaires. Tarse épaissi; au retournement des paupières, à la conjonctive, productions charnues, muriformes, rosées, en crête de coq, pas de zones ou points jaunâtres. Adénopathie sous-maxillaire, adénite ulcérée parotidienne. L'auteur a repoussé l'idée de conjonctivite de Parinaud, et cliniquement, a fait le diagnostic de tuberculose en raison de l'ulcère ganglionnaire, malgré la rareté de la tuberculose bilatérale palpébrale.

Le laboratoire a confirmé ce diagnostic : séro-réaction tuberculeuse positive, agglutination dépassant un quinzième. A la coupe des végétations, Aurand trouve la couche adénoïde bourrée de cellules embryonnaires; les régions profondes sont infiltrées de nombreuses cellules épithélioïdes avec cellules géantes rares; en outre, l'inoculation au cobaye a donné, un mois après, un chancre tuberculeux avec deux gros ganglions inguinaux. MOREAU.

MALADIES DE L'IRIS, DE LA CHOROÏDE ET DU CORPS CILIAIRE GLAUCOME, AFFECTIONS SYMPATHIQUES.

1) **De Schweinitz.** — Affections de la choroïde. Leurs rapports avec les maladies générales, spécialement les infections, les intoxications et les autointoxications (Choroïdal diseases. Their relation to general diseases and particularly to infections, intoxications and autointoxications) *(Annals of Ophth.*, octobre 1906).

2) **Kowalewski.** — Sur le cancer métastatique de la choroïde (Uber metastatischen Aderhautkrebs) *(Zeitschr. f. Augenheilk.*, XL, p. 21, 1906).

3) **Pusey** (B.). — A propos d'un sarcome uvéal (A point in the management of uveal sarcomas) *(Journ. of the Americ. med. Associa.*, 29 déc. 1906).

4) **Kroener.** — Des ruptures choroïdiennes (Beitrag zur Kenntnis der Chorioidealrupturen) *(Arch. f. Augenheilk.*, LV, p. 308, 1906).

5) **Landmann.** — Un cas de défectuosité symétrique et congénitale de la choroïde et de la rétine en dehors de la macula (Ein Fall von symmetrischen angeborenen Mangel der Chorioidea u. der Retina ausserhalb der Maculagegend) *(Arch. für Augenheilk.*, 54, p. 63, 1906).

6) **Wray** (C.). — Traitement de l'iritis simple et de l'iritis séreuse par l'acétozone (Treatment of iritis by acetozone) (*Medicine*, octobre 1906).

7) **Posey** (W.-C.). — De quelques manifestations blennorragiques oculaires rares (On some unusual ocular manifestations of gonorrhea) (*Sec. on Ophthal. College of Physicians of Philadelphia*, 20 nov. 1906).

8) **Riemer.** — Récidive d'un sarcome cinq ans après l'énucléation (Ein Sarkomrecidiv funf Jahre nach Enucleation) (*Thèse de Greifswald*, 1906).

9) **Brown** (E.-V.-L.). — Leucosarcome de l'iris (Leucosarcoma of the iris) (*Journ. of Amer. Med. Assoc.*, août 1906).

10) **De Schweinitz** et **Hosmer.** — Irido-kératite récidivante et staphylome postérieur (Recurring iridokeratitis and posterior staphyloma) (*Sec. on Ophthalm. College of Physicians of Philadelphia*, 20 nov. 1906).

11) **Buttler** (Harisson T.). — Un cas de cyclite guéri par la dionine (A case of cyclitis relieved by dionin) (*The Ophthalmoscope*, nov. 1906).

12) **Engländer.** — La rigidité pupillaire dans l'accès hystérique (Ueber Pupillenstarre im hysterichen Anfalle) (*Thèse de Fribourg en B.*, 1906).

1) *De Schweinitz* présente une revue admirable au sujet des affections choroïdiennes, avec de nombreuses citations de divers auteurs. Il conclut que si la syphilis est indubitablement la cause la plus fréquente des formes de choroïdites dépendant d'une infection, on les observe aussi souvent après la tuberculose, la fièvre typhoïde, la grippe et la pneumonie. Bien qu'il n'existe aucun type connu de choroïdite qui soit pathognomonique pour une maladie d'un organe isolé, il est assez probable que certaines affections du sang, par exemple l'anémie ou des maladies du rein, du foie ou des diathèses comme la goutte, le rhumatisme chronique, la lithémie puissent produire des altérations des vaisseaux de la choroïde soit seules, soit associées à des lésions rétiniennes. Il semble évident que non seulement les infections dues à un empoisonnement par les ptomaïnes ou des autointoxications d'origine intestinales jouent un rôle dans l'étiologie de la choroïdite, mais aussi des infections d'origine pharyngée ou tonsillaire, ainsi que la pyorrhée alvéolaire. Dans les cas de choroïdite non syphilitique, on devrait étudier spécialement les sécrétions diverses et les troubles du canal digestif. COBURN.

2) *Kowalewski* rapporte l'observation de métastase dans l'œil d'un cancer qui avait débuté quatre ans auparavant dans le sein. Il rappelle que, le plus souvent, le siège de la tumeur primaire est localisé dans cet organe. Une métastase dans l'œil est le signe que le cancer est disséminé par tout le corps.

Le pronostic est donc mauvais. Le diagnostic du cancer de la choroïde uniquement à l'ophtalmoscope n'est pas chose impossible. Il faut se rappeler que la tumeur cancéreuse siège de préférence à proximité du pôle postérieur. La tumeur est plate, sa forme ressemble à celle d'un gâteau ou d'une soucoupe. Quant au développement de la tumeur, on admet généralement une métastase par embolie des courtes artères ciliaires postérieures. La localisation près du pôle parle pour cette hypothèse; on a, du reste réussi à trouver des particules de cancer dans ces vaisseaux jusque dans les capillaires de la choroïde. E. REDSLOB.

3) *Pusey* enleva un œil à un malade atteint de sarcome de la choroïde. Dix-huit mois après, la présence d'une tumeur nodulaire fut constatée à l'orbite, qui fut alors exentérée. L'examen du globe oculaire montra une propagation de la tumeur au travers de la sclérotique par une des gaines d'un des nerfs ciliaires. Pusey croit que les yeux atteints de sarcome de la choroïde doivent être examinés de suite et, si l'examen microscopique établit que la tumeur est aussi extraoculaire, l'exentération doit être pratiquée immédiatement sans attendre la formation d'une tumeur distincte. COBURN.

4) *Kröner* relate l'observation de deux cas de rupture de la choroïde. Dans le premier, la rupture formait un cercle concentrique avec la périphérie de la papille; elle se combinait avec une rupture radiale. Dans le second, la rupture avait une grande superficie et ressemblait à un colobome congénital. L'auteur discute le diagnostic différentiel entre les ruptures de la choroïde et les colobomes congénitaux. Les symptômes qui parlent pour les ruptures sont : la bonne acuité visuelle, la localisation de la grande tache blanche qui se trouve du côté nasal au lieu d'en bas et la direction des vaisseaux qui se dirigent vers le centre de la tache au lieu de la contourner comme ils le font dans les colobomes de la choroïde. E. REDSLOB.

5) *Landmann* pense que l'anomalie qui s'explique par le titre de son ouvrage est dûe à un arrêt de développement de la

choroïde et de la rétine provoqué par l'oblitération embryonnaire de tout le groupe des artères ciliaires longues postérieures et d'une oblitération presque complète des artères ciliaires brèves postérieures, à l'exception de celles qui alimentent le plexus de la macula. E. REDSLOB.

6) *Wray* a obtenu de bons résultats dans le traitement des affections oculaires en administrant de l'acétozone en capsules de 20 centigrammes cinq fois par jour. Il ordonnait aussi au malade de boire une grande quantité d'eau et de faire de l'exercice. 45 cas d'iritis furent guéris par ce traitement, 2 cas d'iritis sympathique, 9 cas de kératite interstitielle et 1 cas de neuro-rétinite syphilitique sont rapportés; tous furent améliorés par le traitement. COBURN.

7) Le premier malade de *Posey* avait présenté de la blennorragie uréthrale suivie de rhumatisme articulaire. Puis les sinus sphénoïdaux furent atteints et, une semaine plus tard, de la conjonctivite blennorragique des deux yeux se montra. Les affections oculaires et nasales disparurent par suite du traitement, mais une kératite ponctuée superficielle des deux yeux se déclara. Elle fut guérie, mais trois mois après, une iritis double fut constatée avec rhumatisme articulaire. Un traitement d'un mois fut nécessaire pour guérir l'iritis; deux semaines de bonne santé suivirent, puis une grave irido-cyclite apparut dans un œil. La kératite et l'irido-cyclite furent attribuées aux toxines génococciennes. Le second malade présentait de l'uréthrite spécifique avec rhumatisme articulaire associés à une conjonctivite métastatique à forme catarrhale. On ne trouva pas de gonoccoques, mais une culture pure de *bacillus communis*. Posey fait l'historique de la conjonctivite métastatique et de son traitement. COBURN.

8) *Riemer* publie l'observation d'un homme âgé de vingt-six ans, lequel, huit ans auparavant avait été admis à la clinique à cause d'une double cécité (cataracte molle). Huit ans plus tard, énucléation de l'œil droit à la suite d'un traumatisme. L'examen macroscopique démontre la présence d'un mélanosarcome. Cinq ans après, petite récidive locale dans

l'orbite, tumeur arrondie d'environ 1 centimètre de diamètre. On enleva d'abord la tumeur, mais comme l'examen microscopique démontra qu'on n'avait pas opéré dans du tissu sain, on fit l'exentération de l'orbite. Comme un cordon noirâtre de l'épaisseur d'un crayon s'enfonce dans le trou optique, une récidive paraît certaine. W. STOCK.

9) *Brown* rapporte trois cas de leuco-sarcome de l'iris; il conclut après examen microscopique de ces tumeurs, que la théorie de Ribbert sur l'origine des sarcomes du tractus uvéal par les chromatophores, est confirmée par les constatations suivantes : L'analogie entre les cellules fusiformes et les cellules étoilées du sarcome, et les cellules fusiformes et étoilées de la choroïde embryonnaire est incomplète, puisqu'on n'a jamais observé le premier stade, cellules rondes dans cette dernière. Il serait plus exact de supposer, que la « réversion cellulaire » peut se faire dans n'importe quelle forme de sarcome, comme cela se produit dans le gliome, au point de vue de la relation qui existe entre les différentes conditions embryologiques et pathologiques et la supposition que les formes cellulaires les plus simples ont évolué en des formes plus complexes (Borst). Le leuco-sarcome de l'iris permet d'étudier facilement la théorie de Ribbert. Les chromatophores sont moins pigmentés que ceux de la choroïde normale et ceux de l'iris. Le terme leuco-sarcome de l'iris doit être conservé, mais au point de vue clinique seulement, à cause de l'aspect de ce sarcome. COBURN.

10) *De Schweinitz* et *Hosmer* donnent l'examen microscopique d'un œil myope atteint d'irido-kératite et staphylome. COBURN.

MALADIES DE LA RÉTINE, DU NERF OPTIQUE ET DES CENTRES NERVEUX

(AMBLYOPIE ET AMAUROSE, DYSCHROMATOPSIE)

1) **Burr** (C.-W.). — Hallucination visuelle, du côté aveugle, dans l'hémianopsie (Visual hallucination on the blind side in hemianopsia). (*Medicine*, juillet 1906.)

2) **Buhlmann**. — Du décollement de la rétine spontané et consécutif à une

contusion. (Ueber spontane und nach Kontusion entstandene Netzhautablösung.) (*Thèse de Leipzig, 1905.*)

3) **Grimm.** — Le scotome central dans l'amblyopie congénitale et dans l'amblyopie du strabisme. (Das zentrale Scotom bei angeborenen Amblyopia und Schielamblyopia.) (*Thèse de Halle* 1906.)

4) **Lenz.** — Contribution à l'hémianopsie. (Beiträge zur Hemianopsia.) (*Thèse de Breslau* 1905).

5) **Reis.** — L'étiologie et la genèse de la perforation de la macula lutea (Rétinite atrophiante centrale de Kuhnt.) Zur Aetiologie und Genese der Lochbildung in der Macula lutea) (Retinitis atrophicans centralis [Kuhnt]) (*Zeitschr. für Augenheilk.*, XV. p. 37. 1906).

6) **Weill** (Georges). — Contusion de l'œil suivie de décollement tardif de la rétine. (Kontusion des Auges mit nachträglicher Netzhautablösung). (*Zeitschr. f. Augenheilk.*, XV, p. 140, 1906).

7) **Ogawa.** — Un cas de gliome au début. (Ein Fall von beginnendem Gliom). (*Archiv f. Augenheilk.* Vol. LIV., p. 248, 1906.)

8) **Veasey** (C.-A.). — Névrite rétro-bulbaire foudroyante. (Case of fulminant retro-bulbar Neuritis). (*Sect. on Ophthalm., college of Physicians of Philadelphia*, 16 octobre 1906).

9) **Strzeminski.** — Cas de fibres à myéline de la rétine, jointes aux colobomes de l'iris et à la polycorie. (*Recueil d'ophtalmologie.* Déc. 1906, p. 705-13).

1) *Burr* rapporte un cas d'hallucination visuelle dans un cas d'hémianopsie, et résume les cas précédemment décrits. Son malade, un homme âgé de vingt ans, aveugle du côté droit, voyait des anges, des démons, des éclats de lumière, tantôt persistants, mobiles, tantôt passagers, immobiles. Après un vomissement, ce malade perdit connaissance peu de temps après qu'on l'eût examiné pour la première fois. On vit se développer dans la suite une neuro-rétinite, avec hémorragies; une hémianopsie homonyme. Agraphie visuelle légère. Diagnostic porté : Tumeur, probablement une gomme, dans le cuneus.

COBURN.

2) Sur 102.000 malades, 272 décollements rétiniens (245 malades) = 0,24 pour 100. Le maximum de fréquence du décollement s'observe entre la trentième et la quarantième, puis entre la soixantième et soixante-dixième année de la vie. Sur 169 cas traités à la clinique, il y eut 24 déchirures de la rétine (14,2 pour 100).

Réfraction, 238 yeux.	Emmétropie .	44	= 18,5 o/o
	Myopie . . .	153	= 64,3 o/o
	Hypermétropie .	12	= 5 o/o
Opérés pour myopie excessive . . .		26	= 10,9 o/o
Avec extraction de cataracte . . .		3	= 1,3 o/o

W. STOCK.

3) Sur 19 cas d'amblyopie congénitale *Grimm* constate 12 fois un scotome central, 7 fois il n'existait pas. De ces 7 cas, 2 avaient un fort astigmatisme; des 5 restant, 2 étaient myopes, 3 hypermétropes; 1 fois il existait une fixation centrale normale, 1 fois du nystagmus. W. STOCK.

4) Voir supplément du *Klin. Monatsblätter*, 1905.
W. STOCK.

5) *Reis* a observé quatre cas de perforation spontanée de la macula lutea. L'une d'elles s'est produite au cours d'une rétinite albuminurique dans les deux yeux. C'est un cas unique, les autres suivirent un traumatisme. L'aspect du trou peut rester le même pendant des années. Le foyer est rond au début, mais peut devenir ovale par la suite (Haab). Sans avoir une valeur pathognomonique absolue, la contusion préalable du bulbe est un facteur étiologique caractéristique de la perforation. Celle-ci se produit généralement chez des personnes âgées de plus de soixante ans. La perforation peut se produire sans traumatisme. Haab et l'auteur l'ont observé. Dans ce cas la rétine est trouble et les vaisseaux sont atteints de sclérose. Il s'agit alors d'œdème de la rétine, c'est cet œdème primaire qui provoque la perforation. Il rappelle l'œdème de la rétine à la suite de contusions décrit par Berlin comme trouble de la rétine.

Voici comment Reis explique la genèse de la perforation : Il se produit une dégénérescence cystoïde de la rétine, qui précède la perforation ou bien la représente à elle seule. Cette dégénérescence est provoquée par un œdème local du centre de la rétine. Cet œdème est : 1° Un œdème dû à une stase, à une paralysie de vaisseaux à la suite de contusion ou d'altérations des parois des vaisseaux par l'influence de rayons X;

2° Un œdème dyscrasique : les altérations des vaisseaux proviennent de défaut de constitution : artériosclérose, syphilis ou néphrite. E. REDSLOB.

6) *Weill* a observé un ouvrier emmétrope de dix-huit ans qui reçut un violent coup sur l'œil gauche : un crampon de fer pesant plusieurs livres tomba du quatrième étage sur l'œil.

Outre plusieurs blessures de la peau on remarquait quelques heures après l'accident : de l'hyphéma, un tremblement de l'iris, mais aucune blessure perforante. Le fond de l'œil était visible et absolument normal, acuité visuelle = 1/3, plus tard = 1 1/2. Quelques semaines plus tard diminution de la vision. On remarque alors un décollement de la rétine qui augmente, le malade refusant un traitement à la clinique. La question des décollements tardifs après contusion ont une grande actualité, grâce aux travaux de Pflalz, Ammann et Cramer, et joue un grand rôle dans l'indemnité à accorder.

E. REDSLOB.

7) Dans le cas étudié par *Ogawa* il s'agit d'un enfant qui était atteint d'un gliome typique et avancé de l'œil gauche, tandis que la rétine de l'œil droit ne montrait à l'ophtalmoscope d'autre altération, qu'une petite tache blanche. L'enfant mourut quelques jours après l'énucléation de l'œil gauche, de sorte que l'on put entreprendre l'autopsie des deux yeux. Voilà le résultat des recherches. Le gliome de l'œil gauche a traversé la lame criblée et a pénétré dans le nerf optique sans avoir provoqué toutefois la moindre métastase. Dans l'œil droit, par contre, on ne trouva que deux petits nodules de gliome. Le gliome de l'œil droit est complètement indépendant de celui de l'œil gauche, les deux nodules de la rétine droite le sont également l'un de l'autre. La tumeur prend naissance dans la couche granuleuse interne. Elle montre malgré sa petitesse tous les signes du gliome avancé; de nombreuses rosettes de Wintersteiner et des foyers de dégénération. Ogawa pense prouver par son travail que le gliome débute dans la couche granuleuse interne et cite les cas à l'appui de sa théorie.

E. REDSLOB.

8) Le malade de *Veasey* était âgé de trente-neuf ans, il était en excellente santé lorsqu'il perdit la vue des deux yeux en douze heures. Les pupilles étaient largement dilatées et ne réagissaient pas à la lumière. A la pression, le malade sentait une douleur située profondément. Dans les urines, il y avait des traces d'albumine et quelques masses hyalines. Six jours plus tard, la vision commença à revenir, révélant une hémia-

nopsie homonyme droite. Quelques jours après, celle-ci disparut, mais la vision resta faible, les papilles étaient atrophiées et il existait un scotome central. COBURN.

9) *Strzeminski* publie le cas suivant :

Une jeune fille présente aux deux yeux une pupille supplémentaire, séparée elle-même du bord ciliaire par une étroite bandelette de tissu irien. A l'examen ophtalmoscopique, on constate des fibres à myéline, sous forme de trois plaques. Ces trois plaques entourent la papille de la même façon à l'œil droit et à l'œil gauche. La malade présente en plus un léger astigmatisme, ainsi qu'un affaiblissement des muscles droits externes.

La bilatéralité, le nombre et la dimension des plaques, la polycorie, font de cette observation, un cas assez rare.

H. PERETZ.

MALADIES DU CRISTALLIN ET DU CORPS VITRÉ

1) **Pons y Marquez.** — Contribution au traitement de la cataracte par les injections sous-conjonctivales d'iodure de potassium (Contribucion al tratamiento de la catarata por las inyecciones subconjuntivales de ioduro potasico). (*Arch. de Oftalm. hisp.-americ.* décembre 1906.)

2) **Enslin.** — La vision bleue après l'extraction de la cataracte. (Ueber Blausehen nach Starausziehung). (*Zeitschr. f. Augenheilk.* XV. p. 136.

3) **Sperber.** — La cataracte produite par la tétanie. (Zur Tetanie cataract.) (*Archiv f. Augenheilk.* Vol. LIV, p. 386., 1906.)

4) **Freytag.** L'influence des altérations du cristallin sur la réfraction de l'œil. (Ueber den Einfluss von Linsenveränderungen auf die Refraction des Auges.) (*Archiv für Augenheilkunde.* Vol. LIV. p. 328, 1906).

5) **Shine** (F.W.). — Résultat des opérations de cataractes, faites à la New-York Eye and Ear Infirmary, pendant les deux dernières années, septembre 1905 inclusivement. (Summery of cataract operations performed at the New-York Eye and Ear Infirmary for past two years ending september 1905.) (*New-York Eye and Ear Inf. Reports* 1906.)

6) **Graefenberg.** — Un cas de cataracte provoquée par une esquille de fer. (Beitrag zur Casuistik der Eisencataract.) (*Archiv f. Augenheilk.*, LV, p. 282, 1906.)

7) **Brückner.** — Réduction spontanée d'une ectopie du cristallin suivie d'une nouvelle luxation. (Spontane Reposition der ectopischen Linse mit nachfolgender erneuter Luxation). (*Archiv f. Augenheilk.*, Bd. 54, p. 186, 1906.)

8) **Kœllner.** — Résultats de 1.284 extractions de cataracte avec iridectomie (Erfahrungen an 1.284 Kataraktextractionen mit Iridectomie). (*Zeitschr. f. Augenheilk.*, XV, p. 506, 1906.)

1) *Pons y Marquez* a fait des essais de traitement médical

de la cataracte. Je crois qu'on ne doit rien conclure des observations qu'il rapporte pour les raisons suivantes : Badal et Verdereau, les promoteurs de la méthode, ont insisté pour dire que l'iodure de potassium devait être employé dans les cataractes *au début*. Or, dans les premiers cas de l'auteur V = O. D. doigts à 5 mètres, O. G. 1/10; dans le second cas, O. D. doigts difficiles à 2 mètres, O. G. même pas de perception lumineuse; dans le troisième cas, O. D. G. doigts difficiles à 20 centimètres. Enfin, le traitement doit être longtemps et patiemment continué, il a été de un mois dans un cas, de un mois et demi dans un autre, et de six semaines dans le dernier cas. Si les expériences de Pons y Marquez ne peuvent pas prouver que le traitement médical de cataracte ne donne aucun résultat, il n'implique pas non plus que ce traitement ait quelque efficacité. *Adhuc sub judice lis est.*

G. DUBREUIL.

2) Les opérés de cataracte observent relativement souvent, quelques semaines après l'extraction. le phénomène de voir tout en rouge. Mais la vision bleue n'est pas rare non plus. Pourtant, elle se produit, d'après *Enslin*, immédiatement après l'extraction du cristallin, contrairement à l'érythropsie. Comment s'expliquer ce phénomène? Si l'on regarde un certain temps à travers un verre jaune et que l'on enlève ce verre subitement, les objets apparaissent teintés en bleu. C'est là la couleur de contraste. Or, la lentille sclérosée joue le rôle de verre jaune, et cela d'autant plus, que le noyau est plus sclérosé. A l'éclairage oblique, on remarque déjà la couleur jaune de la cataracte nucléaire. Les malades ayant regardé longtemps à travers le cristallin opaque, observeront d'autant plus longtemps la cyanopsie, c'est-à-dire de la couleur de contraste.

E. REDSLOB.

3) *Sperber* décrit six cas de cataracte, suite de tétanie. Ces cas sont assez fréquents. Ce sont des femmes en couches dont il est question : elles perdaient toutes leurs cheveux et leurs ongles pendant la grossesse et avaient souffert de tétanie typique. La cataracte frappe par la grandeur du noyau, elle est bien plus plate que la cataracte sénile. Elle est facile à

extraire et ne produit que rarement des cataractes secondaires, même pas dans les cas d'extraction précoce. E. REDSLOB.

3) *Freytag* rappelle, dans son travail, que Donders a cherché à expliquer l'hypermétropie sénile par l'augmentation de l'indice de réfraction des parties corticales du cristallin. Pourtant, d'après les dernières recherches de Hess, qui a trouvé que, dès l'âge de vingt-cinq ans, le noyau du cristallin reflète une image différente de celle des parties corticales, cette théorie est fausse, car il devrait plutôt en résulter une augmentation du pouvoir réfringent de l'œil. Il faut, au contraire, admettre une augmentation de la dispersion des rayons lumineux par les parties corticales. Ce phénomène se produit par un agrandissement des rayons du cristallin, dans les cas où la superficie du noyau est plus bombée que celle des parties corticales. Dans le cas contraire — bien plus rare — il faudrait admettre une diminution de l'indice de réfraction des parties corticales. La myopie, observée dans la cataracte au début, provient d'une diminution de l'indice des parties corticales. La « lentille à deux foyers » se rencontre quand il existe une différence trop exagérée entre l'indice de réfraction du noyau et celui des parties corticales. On n'a pas réussi, jusqu'ici, à mesurer les rayons de courbure du noyau; peut-être, Hess est-il sur la bonne voie en étudiant les images réflectées.

E. REDSLOB.

5) *Shine* a opéré 378 cataractes, ainsi réparties : 282 cataractes séniles mûres; 6, séniles, imparfaitement mûres; 4, très mûres, séniles; 2, cataractes secondaires; 3, scléreuses; 4, lamellaires; 3, glaucomateuses; 1, morgagnienne; 6, congénitales; 2, noires; 4, capsulaires; 2, subluxées; 2, nucléaires.

Extraction simple pratiquée 75 fois; avec iridectomie, 190 fois; l'extraction linéaire, 48 fois; après iridectomie préventive, 55 fois. Incision linéaire et extraction avec le crochet, 2; avec de Wecker, 6; avec la pince, 1, échec.

Résultats : Hémorragie intra-oculaire, 1; prolapsus de l'iris, 7. Infection, 8, dont 5 panophtalmies. Chez trois de ces derniers, diabète. Deux cas de psychose post-opératoire. Dans le

cas de l'extraction simple, on a revu 17 cas quelque temps après avec V = 1/5. Avec iridectomie, 64, V = 1/5.

COBURN.

MALADIES DE LA RÉFRACTION, DE L'ACCOMMODATION ET DES MUSCLES DE L'ŒIL

1) **Stieren** (E.). — Hypermétropie de 21 D. simulant la myopie. (A case of hypermetropia of 21 dioptries simulating myopia). *(Ophthalm. Record*, sept. 1906.)

2) **Hansell**, (H.-F.) — Extraction bilatérale des cristallins dans la myopie forte et de l'emploi consécutif de la dionine. (Bilateral removal of the lens in high myopia: the subsequent use of dionin). *(Americ. Med.*, sept. 1906.)

3) **Brückner.** — Parésies fugaces de muscles oculaires. (Flüchtige Paresen einzelner Augenmuskeln.) (*Arch. f. Augenheilk.*, LV, p. 371, 1906.)

4) **Peck** (S.-T.) — Cas de strabisme opérés par la méthode de Panas. (Cases illustrating Panas operation for strabismus and diplopia.) (*Post Graduate*, juillet 1906.)

5) **St. John Roosa** (D.-B.). — Cas de strabisme convergent. Opération de Panas. (Case of convergent strabismus. Panas opération.) (*Post Graduate*, juillet 1906.)

6) **Maass.** — Un cas d'ophtalmoplégie chronique unilatérale dans la paralysie générale. (Ein Fall von einseitig chronischer Ophthalmoplegie bei progressiver Paralyse.) (*Thèse de Kiel* 1906.)

7) **Smith** (F.-K.). — Le problème actuel obscur de l'ophtalmologie : la question des muscles de l'œil. (The present overshadowing problem in Ophthalmology — the muscle question.) *(The Ohio State medical Journal*. 15 nov. 1907.)

1) Le malade de *Stieren*, âgé de quinze ans, était un enfant idiot, porteur de divers stigmates de dégénérescence. Un œil était microphtalme, l'autre aveugle, la cornée ne mesurait que 6 millimètres. La cornée de l'autre œil mesurait 10 millimètres, avec hypermétropie de 21 dioptries. Avec ou sans correction, le malade pouvait lire l'optotype ordinaire de 7 à 12 centimètres de distance. COBURN.

2) Le malade de *Hansell* avait une myopie de 23 dioptries et fréquemment de petites hémorragies à la macula. On pratiqua une incision des deux cristallins, suivie d'une extraction linéaire. L'emploi de la dionine hâta la résorption des masses corticales. La guérison fut satisfaisante et les résultats visuels excellents. COBURN.

3) *Brückner* a observé une paralysie isolée du droit infé-

rieur droit. Cette paralysie ne dura que trois quarts d'heure à peu près et disparut sans laisser de suite. L'auteur pense qu'il faut admettre un trouble passager de circulation dans la région nucléaire du droit inférieur. Le vertige et le malaise qu'éprouvaient le malade ne font que confirmer cette supposition.

E. REDSLOB.

MALADIES DU GLOBE DE L'ŒIL

(BLESSURES, CORPS ÉTRANGERS, PARASITES)

1) **Marple** (W.-B.). — Traumatisme de l'œil par plombs de chasse. (Injuries to the eye with bird shot.) *(Journ. of the Amer. Assoc.*, août 1906.)

2) **Weeks** (J.-E.). — De l'usage des rayons X pour la détermination de la localisation des corps étrangers de l'œil. (On the developpement of the use of the Rœntgen rays in determining the location of foreign body in the eye.) (*New-York Eye and Ear Infirmary Reports*, 1906.)

3) **Weeks** (J.-E.) — Extraction des corps étrangers de l'intérieur de l'œil. (Extraction of foreign bodies from the interior of the eyeball.) *(New-York Eye and Ear Infirmary Reports*, 1906.)

4) **Kunze.** — Les blessures de l'œil observées en 1904 à la clinique d'Iena. (Ueber die, 1904, in der Augenklinik in Iena beobachteten Fälle von Augenverletzungen.) *(Thèse de Iena*, 1905.)

5) **Türk.** — L'opération par l'aimant. (Zur Ausführung der Magnetoperation.) (*Archiv f. Augenheilkunde*. Bd. 54, p. 180, 1906.)

6) **Beck.** — Des plaies perforantes de l'œil. (Ueber Perforationsverletzungen des Bulbus.) (*Archiv f. Augenheilk.*, LV, p. 375, 1906.)

7) **Marple** (M.-B.). — Trois cas de corps étrangers du globe localisés, avec extraction. (Three cases of foreign bodies in the globe, localized and removed), (*New-York, Eye and Ear Infirmary Reports*, 1906.)

8) **Snell** (Siméon). — Remarques sur les blessures oculaires, et leurs indemnités.) (Remarks on eye accidents and compensation.) (*Brit. Med. journ.* avril 1906.)

9) **Berry** (George A.). — L'effet de la diminution de l'acuité visuelle sur la capacité de travail. (Effect of accidentally diminished acuteness of vision on its efficiency). (*Ophthalmic Review*, Septembre 1904.)

10) **Murray** (W.-R.). — Deux fragments d'acier, extraits de l'intérieur de l'œil, au moyen de l'aimant (Two splinders of steel removed from the interior of the eye with a magnet.) *(Journ. of the Minnesota State Med. Assoc.*, juillet 1906.)

1) *Marple* rapporte deux cas de traumatisme par plomb de chasse. Dans le second cas, l'examen radiographique montra quatorze plombs autour des yeux. Deux perforations consécutives.

COBURN.

2) *Weeks* décrit l'installation de rayons X et l'appareil de Mackenzie-Davidson pour l'extraction des corps étrangers de l'œil. Examen de deux malades.

COBURN.

3) *Weeks* estime que les rayons X rendent les plus grands services dans la localisation des corps étrangers de l'œil. Il en rapporte plusieurs cas : l'extraction du corps étranger dépend de son volume, de la porte d'entrée et de sa localisation. COBURN.

4) Sur 770 malades admis à la clinique, il y eut 160 cas de blessures. Tout ce travail est purement statistique.

W. STOCK.

5) *Türk* est d'avis que, s'il s'agit d'extraire des esquilles assez grandes, il faut opérer, aussi longtemps qu'elles se trouvent à l'intérieur du globe, avec des aimants aussi puissants que possible, aussi loin que possible de l'œil. Pour donner la direction voulue à la force magnétique, il adapte de petits cônes en cuivre au pôle de l'aimant. R. REDSLOB.

6) Le travail de *Beck* est un travail de statistique. C'est un résumé d'histoire de la maladie sur cent cas de blessures perforantes. R. REDSLOB.

7) *Marple* rapporte trois cas de corps étrangers du globe, l'un en verre, les deux autres en acier, qui furent diagnostiqués et localisés par les rayons X. Les deux morceaux d'acier, dont l'un datait de treize ans, furent extraits par l'aimant.

COBURN.

MALADIES DES PAUPIÈRES, DE L'APPAREIL LACRYMAL ET DE L'ORBITE

1) **Scrini.** — Un cas de blépharochalasis (ptosis atonique, dermatolysis palpébrale) *(Soc. d'opht. de Paris*, 12 juin 1906).

2) **Guisez.** — Huit cas de trépanation du système sphéno-ethmoïdal par la voie orbitaire *(Revue hebd. de laryngol.*, 13 octobre 1906).

3) **Augiéras.** — Anomalie du développement de l'angle interne des deux yeux et canthoplastie de cet angle *(Recueil d'ophtalmologie*, juin 1906, p. 349-352).

4) **Sauri** (Ricardo). — Un cas d'extirpation du sac lacrymal (Un caso de extirpacion del saco lacrimal) *(Anales de oftal.*, avril 1907).

5) **De Schweinitz.** — Quelques cas d'extirpation du sac lacrymal, avec examen microscopique des sacs extirpés (Algunos casos de extirpacion del saco lacrimal con examen microscopico de los sacos extirpados *(Anales de Oftal.*, janvier 1907).

6) **Rocher** et **Devé.** — Deux observations d'actinomycose des conduits lacrymaux *(Normandie médicale*, mai 1907).

7) **Dubreuil-Chambardel.** — Épicanthus héréditaire compliqué d'affections oculaires *(Gazette médicale du Centre*, 1er mars 1907).

8) **Lancereaux** et **Paulesco.** — Anévrysme de l'artère ophthalmique guéri par des injections de gélatine (*Acad. des Sciences*, 25 février 1907).

9) **Raymond** et **Rose.** — Tic de la paupière inférieure *(Soc. de Neurologie*, 2 mai 1907).

10) **Favre.** — De l'exentération complète sous-périostée de l'orbite *(Thèse de Lyon*, n° 114, 1907).

11) **Bettremieux.** — Un cas de ptosis pseudo-paralytique suite d'accident de travail *(Bull. de la Soc. belge d'oph.*, 28 avril 1907).

12) **Rollet** et **Moreau.** Épithélioma prélacrymal, autoplastie par le procédé du tiroir *(Soc. d'opht. de Lyon* et *Lyon méd.*, p. 1092, 1907).

13) **Gould** (J.-M.). — Résection des nerfs sus- et sous-orbitaire dans la fatigue oculaire (Resection of the infraorbital and supra-orbital nerves for eyestrain) *(American med.*, mai 1906).

14) **Jervey** (J.-W.). — Les rétrécissements lacrymaux (Lacrymal stricture) *(Journ. of the South Carolina med. Assoc.*, avril 1906).

15) **Gifford** (H.) — Corps étrangers de l'orbite (Foreign bodies in the orbit *(Bulletin of the Univ. of Nebraska med. College*, avril 1906).

16) **Hastings.** — Les symptômes oculaires de la suppuration des sinus du nez (Ocular symptoms of suppuration of the nasal sinuses) *(South California Practitionner*, avril 1906).

1) *Scrini* communique à la Société une observation de blépharochalasis qui fait l'objet d'un rapport de de Lapersonne. Dans ce cas, le ptosis serait attribuable, d'après l'auteur, à un trouble toxi-névropathique ayant pour points de départ des accidents digestifs et nerveux. Les troubles nerveux du grand sympathique entraîneraient une dilatation anormale du système veineux des paupières. PÉCHIN.

2) *Guisez* relate les observations de sinusite ethmo-sphénoïdale accompagnée ou non de sinusite voisine maxillaire, frontale ou fronto-maxillaire ; ces observations ont pour but de mettre en relief la valeur d'un procédé thérapeutique préconisé par l'auteur : l'ethmoïdectomie par voie orbitaire.

Dans une seule des huit observations relatées, il s'agissait d'ethmo-sphénoïdite sans participation du sinus frontal ou maxillaire ; la sinusite sphénoïdale s'accompagnait toujours d'ethmoïdite ; l'ethmoïde, au contraire, pouvait être pris pour son propre compte.

L'intérêt de la voie orbitaire pour atteindre l'ethmoïde et le sinus sphénoïdal du même côté ou même du côté opposé, en passant à travers la cloison nasale, est mis en relief par

ces observations. Le traitement complémentaire par voie nasale doit être longtemps prolongé ; le déblayage des polypes attachés aux débris de l'ethmoïde ou encombrant les orifices des sinus sphénoïdaux exige notamment une surveillance parfois prolongée. Les résultats définitifs de ces traitements bien conduits sont le meilleur plaidoyer en faveur de la méthode. R.

3) Cet article a été analysé dans le numéro du 31 octobre 1906, de la *Revue générale d'ophtalmologie.*

4) *Ricardo Sauri* a l'honneur de porter à la connaissance du public médical qu'il a enlevé un sac lacrymal à une malade atteinte de dacryocystite. A la suite de l'opération, sur une des lèvres de la plaie, il vit une petite membrane grise et blanche. Supposant qu'il pouvait y avoir là une localisation diphtérique, il fit avec un brillant succès quatre injections de sérum de Roux. La petite membrane n'y put résister, elle disparut en laissant à sa place une superbe surface rosée et humide. Au seizième jour, la malade allait très bien.

G. DUBREUIL.

5) *De Schweinitz* fait une revue générale assez courte de l'extirpation du sac lacrymal, à la suite de laquelle il joint cinq examens microscopiques de sacs enlevés. Examens très courts, 10 lignes pour chacun. L'auteur a d'ailleurs banni les sondes de son arsenal, et s'il conserve encore les instillations et le massage, il a supprimé complètement le sondage et a recours à l'extirpation du sac dans les cas rebelles. G. D.

6) Les trois symptômes donnés comme caractéristiques sont : les démangeaisons, la béance du point lacrymal, la tumeur du canalicule.

A ces symptômes, les auteurs ajoutent : L'aspect visqueux du pus que la pression du canalicule fait jaillir par le point lacrymal ; l'existence de cristaux jaune verdâtre dans le sac lacrymal ; la localisation plus fréquente de l'actinomycose au canalicule inférieur. Enfin tout à fait exceptionnellement comme dans le cas de *Rocher* et *Devé,* la constatation du para-

site dans un véritable calcul actynomycosique des voies lacrymales. G. D.

7) L'épicanthus est une malformation anatomique, congénitale, généralement bilatérale et se transmettant par hérédité.

L'épicanthus favorise l'inflammation des organes voisins et prédispose aux conjonctivites, aux kératites, à l'ectropion des paupières, etc.

Il est donc nécessaire de débarrasser de très bonne heure les jeunes sujets de cette malformation. Il y aura pour eux un double avantage esthétique et prophylactique. R.

8) *Lancereaux* et *Paulesco* ont obtenu à l'aide des injections de gélatine un nouveau succès qui est remarquable en ce que les diverses phases de la guérison ont, pour ainsi dire, été entendues par la malade.

Il s'agit d'une femme de cinquante-deux ans ayant autrefois subi, au niveau de l'arcade sourcilière droite, un violent traumatisme qui fut bientôt suivi d'épanchement sanguin sous la conjonctive, mais sans hémorragie nasale ni auriculaire.

Onze ans après l'accident, cette malade commença à percevoir dans la tête un bruit de souffle qui devint bientôt très pénible; puis survinrent d'autres symptômes : diplopie, exophtalmie, affaiblissement de la vue qui décidèrent la patiente à entrer à l'hôpital où elle fut soumise au traitement gélatiné. Elle reçut en six mois quarante et une injections de 250 centimètres cubes de sérum gélatiné à 2 pour 100, et, à partir de la seconde, elle constata chaque fois la disparition temporaire du bruit de souffle. A la douzième injection, ce bruit, déjà notablement diminué d'intensité, changea de caractère, devint moins râpeux et plus soufflant; après la vingtième injection, il ne fut plus perceptible que pendant la nuit. Après la trente-neuvième, il cessa complètement, et la malade quitta l'hôpital tout à fait guérie.

De l'analyse des phénomènes observés, il semble résulter qu'il se forme après chaque injection une coagulation en masse du contenu de la poche anévrismale, mais que le coa-

gulum se rétracte en grande partie au bout de sept ou huit heures, et que ce n'est que peu à peu que le sac s'obstrue entièrement et d'une manière définitive. R.

9) *Raymond* et *Rose*. — A la suite d'autres tics, une fillette présenta le tic du relèvement isolé des paupières inférieures. Il y a là une dissociation intéressante des deux moitiés de l'orbiculaire. R.

10) *Favre* montre que l'exentération complète sous-périostée de l'orbite est indiquée dans les tumeurs malignes de l'orbite, sauf dans les néoplasmes malins du nerf optique où la conservation de l'œil est possible. Les paupières privées de leur surface conjonctivale peuvent permettre de faire une orbitoplastie en comblant la cavité orbitaire. Celles-ci, après l'exentération, ont une tendance naturelle à être attirées lentement dans le fond comme, lors d'une ablation des paupières, la peau sourcilière ou jugale s'enfonce peu à peu dans l'orbite.

Au lieu de faire dans le fond de la cavité des greffes de Thiersch, le professeur Rollet retourne résolument la paupière inférieure sur le plancher ; avant ce retournement, il fait à l'aide des ciseaux, l'abrasion du bord ciliaire. On fait ainsi un véritable capitonnage de l'orbite. C'est au-dessus de ces deux paupières repoussées, tapissant la cavité orbitaire, qu'on fait le tamponnement et le pansement compressif ordinaires. On prévient ainsi ce qu'opérerait la nature seule, et en l'aidant, on diminue d'autant la durée du travail d'occlusion de la cavité. Ce procédé n'a d'ailleurs aucune prétention esthétique. G. D.

11) *Bettremieux* relate l'observation d'un adulte frappé au front par une lourde pièce de bois et qui un mois après présente avec du ptosis droit un abaissement du sourcil correspondant accompagné d'amblyopie du même côté. L'auteur, à la suite d'épreuves diverses conclut à de la simulation. Il s'agirait donc chez le même sujet de blépharospasme hystérotraumatique et d'amblyopie simulée ; fait en désaccord avec la loi de Parinaud, à savoir que l'amblyopie ou l'amaurose accompagnent le plus souvent le blépharospasme.

Le blessé présentait de l'hémianesthésie droite. Bettremieux propose à son malade une intervention (sutures de Dransart), que ce dernier refusa d'une manière absolue. D'ailleurs l'œil a commencé à s'ouvrir après la solution du litige et l'ouvrier a repris le travail peu de temps après.

Les auteurs sont peu enthousiastes du traitement chirurgical dans l'hystéro-traumatisme. Borel rapporte au sujet d'une opération de blépharospasme que plus on enlevait de fibres de l'orbiculaire, plus la contracture devenait tenace.

Bettremieux se demande si, en face d'un tel cas, il n'y a pas d'autre traitement que l'attribution d'une rente ou d'un capital. Il pose également la question de la part de responsabilité du patron qui, pour le cas échéant, n'a même pas paru discutable. MOREAU.

12) *Rollet* et *Moreau* présentent une malade, âgée de cinquante-trois ans, qui était atteinte, dans la région prélacrymale, d'une tumeur du volume d'une noisette. Ablation au bistouri, le sac lacrymal apparaît intact, autoplastie par le procédé du tiroir mené obliquement (*Rev. gén. d'opht.*, p. 49, 1906) : Quatre incisions obliques, deux supérieures remontant vers la racine du nez, deux inférieures descendant vers la région jugale, ces deux lambeaux sont élevés et rapprochés sans glissement. Il s'agissait d'un épithélioma lobulé à volumineux globe corné (Aurand). G. D.

RAPPORTS DE L'OPHTALMOLOGIE AVEC LA PATHOLOGIE GÉNÉRALE

1) **Lévy**. — Syndrome gassérien et signe d'Argyll Robertson (*Soc. de Neurologie*, 6 décembre 1906).

2) **Ferrand**. — Syndrome de Brown-Séquard par lésion de la moelle cervicale (*Soc. méd. des Hôp. de Paris*, 7 décembre 1906).

3) **Lion** et **Français**. — Ophtalmoplégie et glycosurie (*Soc. méd. des Hôp. de Paris*, 15 mars 1907).

4) **Grenet**. — Tabes avec signes oculaires sans lymphocytose céphalo-rachidienne (*Soc. de Neurologie*, 7 février 1907).

5) **Claude** et **Rose**. — Néoplasme cérébral débutant par une hémianopsie suivie six mois plus tard par un syndrome thalamique avec hémiplégie (*Soc. de Neurologie*, février 1907).

6) **Roch**. — Coïncidence du pouls paradoxal et d'une dilatation pupillaire à

l'inspiration dans un cas de pleurésie purulente chronique *(Soc. méd. de Genève*, 31 janvier 1907).

7) **Rossi et Roussy.** — Etude anatomique d'un cas de syndrome de Weber avec hémianopsie *(Soc. de Neurologie*, 2 mai 1907).

8) **Ballet.** — Syndrome caractérisé par des troubles myotoniques des yeux, de la langue et des membres supérieurs *(Soc. de Neurologie de Paris*, 7 mars 1907).

9) **Amat.** — Troubles oculaires d'origine dyspeptique guéris par le régime *(Soc. de Thérapeutique de Paris*, mai 1907).

10) **Bauer** (Carlos). — Le tabes dorsal et ses symptômes oculaires (Le tabes dorsal y sus sintomas oculares) *(Anales de Oftal.*, mai 1907).

11) **Paparcone** (E.). — Symptômes oculaires de l'hémiatrophie faciale progressive (Sintomi oculari nella emiatrofia facciale progressiva) *(Annali di Ottalmologia*, vol. XXXVI, fasc. 3-4, p. 257 à 266, 1907).

12) **Bertozzi** (A.). — Un cas d'ophtalmie métastatique par bacille fusiforme de Vincent, pendant le cours d'une infection rubéolique (Un caso di ottalmia metastatica da bacillo fusiforme di Vincent, durante il decorso di un' infezione morbillosa) *(Annali di Ottalmologia*, vol. XXXVI, fasc. 1 et 2, p. 138 à 145, 1907).

13) **Petrosino** (R.). — Les injections d'eau de mer dans les affections oculaires de nature lymphatique (Le iniezioni di acqua di mare nelle affezioni oculari di natura linfatica) *(Giornale internazionale delle Scienze mediche*, vol. XXVIII, Napoli, 1906).

14) **Spicer** (W.-E.). — Manifestations oculaires dans les affections intracraniennes d'origine otitique (Ocular manifestations in intracranial diseases of otitic origin) *(The Laryngoscope*, août 1906).

15) **Stucky** (J.-A.). — Rapports des maladies des yeux avec celles du nez et des sinus (Relation of pathologic conditions of nose and accessory sinuses to visual apparatus) *(The Laryngoscope*, janvier 1907).

16) **Wilson** (H.-P.). — Goitre exophtalmique (Exophthalmic Goiter) *(Med. Fortnightly*, 25 janv. 1907).

17) **Schaaf.** — Observations de thrombose des sinus (Kasuistische Mittheilungen ueber Sinusthrombose) *(Thèse de Giessen*, 1906).

18) **Sucker** (G.-F.). — Du diagnostic de l'artério-sclérose *(Lancet-Clinic*, 22 déc. 1906).

1) *Lévy* présente une malade atteinte de névralgie faciale gauche, accompagnée, quelques jours plus tard, d'anesthésie dans le domaine du trijumeau gauche. Etant donné la présence du signe d'Argyll Robertson du même côté, et malgré l'inefficacité du traitement spécifique et l'absence d'étiologie, l'auteur croit pouvoir rapporter la névralgie à une sclérogomme probable. R.

2) *Ferrand* présente un malade atteint de syndrome de Brown-Séquard cliniquement incomplet. L'hémiplégie motrice n'est pas absolue, mais l'anesthésie croisée est complète pour tous les modes de la sensibilité. De plus, il y a des troubles oculaires, iriens, une paralysie du muscle de Muller et de toute l'innervation sympathique de l'œil, en sorte que la fente palpébrale est rétrécie, ce qui simule le ptosis. La

lésion qui explique tous ces phénomènes est une hémisection incomplète de la moelle cervicale, au niveau du centre cilio-spinal, produite par un coup de couteau. R.

3) *Lion* et *Français* rapportent l'histoire d'un malade atteint d'ophtalmoplégie double, intérieure et extérieure, portant seulement sur les troisième et quatrième paires crâniennes.

Cette ophtalmoplégie, en raison des phénomènes qui l'accompagnent, dysarthrie et asynergie cérébelleuse du côté gauche, paraît devoir être rapportée à une lésion bilatérale de la calotte pédonculaire. Elle coexiste avec une glycosurie assez prononcée, et le point intéressant est de savoir si le malade est un diabétique, ou si la glycosurie n'est qu'une glycosurie nerveuse au même titre que l'ophtalmoplégie. Le fait que la sixième paire est indemne et qu'il n'existe pas de phénomène bulbaire permet de supposer que la glycosurie est peut-être indépendante de la lésion mésocéphalique génératrice de l'ophtalmoplégie, et qu'elle est l'indice d'un diabète antérieur. R.

4) *Grenet* rapporte l'histoire d'un malade, atteint, depuis huit années, d'ophtalmoplégie externe et interne, avec atrophie papillaire et amaurose complètes à droite, incomplètes à gauche. Il présente, en outre, des douleurs fulgurantes, l'abolition des réflexes olécraniens et rotuliens, sans lymphocytose céphalo-rachidienne. R.

5) *Claude* et *Rose*. Chez un homme de trente-deux ans, probablement tuberculeux, est apparue, il y a un an, une hémianopsie homonyme latérale gauche, avec, six mois plus tard, une hémiplégie gauche avec hémianesthésie du type cérébral, avec crises douloureuses, crises convulsives, stase papillaire. R.

6) *Roch* montre un malade atteint de pleurésie purulente chronique gauche, de nature probablement tuberculeuse. Ce cas est intéressant par la coïncidence du pouls paradoxal et de dilatation pupillaire à l'inspiration (hippus respiratoire).

Le pouls dit paradoxal (diminution de la force du pouls pen-

dant l'inspiration) se manifeste sur le tracé radial par des oscillations très accentuées ici. C'est un signe déjà constaté dans la pleurésie, mais plus souvent révélateur d'adhérences intrathoraciques. On l'attribue à l'appel du sang dans le thorax dû à la dépression inspiratoire, appel favorisé, bien entendu, et augmenté par les adhérences. Quant à la mydriase inspiratoire, on la constate déjà chez l'homme normal, lors des inspirations profondes; ici elle est aussi beaucoup plus marquée, lorsque les mouvements respiratoires sont volontairement forcés, mais leur existence dans la respiration tranquille est tout à fait anormale. C'est la dépression intra-thoracique inspiratoire qu'on peut aussi invoquer comme cause de cette mydriase passagère ; elle agit mécaniquement par l'intermédiaire de la circulation sur la turgescence de l'iris. Cet organe est très vascularisé, et ses variations d'hyperémie ou d'anémie suffisent fort bien à expliquer des variations de la pupille indépendantes des muscles iriens. On peut donc rapporter ici à la même cause le pouls paradoxal et la mydriase inspiratoire. Il est fort probable qu'il existe chez ce malade des adhérences pleurétiques et médiastinales expliquant à la fois les deux symptômes. G. D.

7) *Rossi* et *Roussy* présentent des coupes microscopiques sériées d'un cas de syndrome de Weber avec hémianopsie.

Il s'agit d'un ancien syphilitique, atteint, il y a vingt-six ans, d'une hémiplégie droite avec paralysie de la 3e paire gauche et d'hémianopsie homonyme latérale droite. A l'autopsie, on trouve un foyer de ramollissement ancien occupant la partie externe du tronc encéphalique gauche et s'étendant de la région sous-thalamique supérieure jusqu'à la limite inférieure du pédoncule. Ce foyer a détruit : 1° dans la région sous-optique, la moitié postérieure du segment postérieur de la capsule interne ; 2° au niveau de la région pédonculaire supérieure, les corps genouillés externe et interne presque complètement et la bandelette optique (à sa pénétration dans le corps genouillé externe ainsi que dans la partie la plus externe de sa portion circumpédonculaire) ; 3° dans le pédoncule proprement dit : les bras des tubercules quadrijumeaux antérieur et postérieur, le ruban de Reil latéral, les trois quarts externes

du ruban de Reil médian et une partie de la substance grise de la calotte. En dedans, la lésion pénètre dans le locus niger et vient sectionner les fibres externes de la capsule du noyau rouge et une grande partie des fibres radiculaires de la 3e paire gauche; en avant enfin, elle détruit presque complètement le pied du pédoncule. Le lobe occipital est indemne de tout foyer primitif.

Comme dégénérations secondaires, on note, à part celles de la bandelette optique et du moteur oculaire commun, une dégénération de la voie pyramidale qui se poursuit dans la moelle jusqu'au niveau du troisième segment sacré et une dégénération rétrograde très marquée du ruban de Reil médian dans la protubérance et le bulbe. Le champ de Wernicke ainsi que les radiations optiques sont fortement atrophiés.

L'hémianopsie est donc due à la lésion du corps genouillé externe et de la bandelette optique, alors que le lobe occipital est indemne. R.

8) *Ballet* présente deux malades âgés de cinquante-quatre et quarante ans, atteints de troubles myotoniques des muscles des yeux, de la langue et des membres supérieurs; il n'y a ni paralysie, ni diminution de la force musculaire; il s'agit plutôt de spasme provoqué par la contraction volontaire, analogue au syndrome de Thomsen, mais ici la myotomie est acquise et non congénitale. Babinski pense que l'un de ces malades est atteint de diadococinesie; le second présente du nystagmus. Ne s'agit-il pas d'une perturbation cérébelleuse? Meige fait remarquer que l'un de ces malades a la parole monotone d'un pseudo-bulbaire. Il prononce difficilement les S plusieurs fois de suite, il a donc de la diadococinésie linguale.

G. D.

9) *Amat* avait déjà signalé des cas de troubles auditifs produits par des dyspepsies (fermentations anormales). L'auteur rapporte un cas de troubles visuels graves dus également à la dyspepsie et caractérisés par un astigmatisme très prononcé. Un régime approprié et un traitement ont fait disparaître en peu de temps les troubles qui existaient déjà depuis très longtemps.

On voit donc que les troubles digestifs peuvent entraîner des phénomènes sensoriels. Le contraire peut avoir lieu et la guérison de certains troubles oculaires et auditifs a fait disparaître des désordres digestifs. R.

10) *Bauer* qui fait une courte revue générale, signale comme troubles essentiels : 1° l'affection du nerf optique sous forme d'atrophie grise ; 2° les altérations de la réaction pupillaire (Argyll-Robertson) ; 3° les paralysies musculaires avec la diplopie correspondante. Rien de nouveau. G. D.

11) D'après un cas bien étudié en détail, *Paparcone* conclut que les symptômes oculaires qui accompagnent l'hémiatrophie faciale progressive sont à l'appui de la théorie qui attribue l'affection à une lésion du trijumeau consécutive à l'altération du sympathique. A. A.

12) Le titre du travail de *Bertozzi* suffit pour le résumer et pour en indiquer l'intérêt. A. A.

13) D'après *Petrosino*, les injections d'eau de mer, réduites à l'isotonie organique, pratiquées quotidiennement à la dose de 5 à 30 centimètres cubes, et en moyenne de 10 centimètres cubes chaque fois, dans le tissu conjonctif sous-cutané de la région dorsale et lombaire, agissent rapidement et sûrement contre les affections oculaires strumeuses. Les affections cutanées concomitantes sont aussi rapidement modifiées et l'état général s'améliore beaucoup. La solution isotonique est préférable à l'eau de mer pure, et de petites doses quotidiennes sont préférables aux injections massives espacées de quelques jours. Le régime alimentaire approprié et l'hygiène favorisent, bien entendu, le traitement. A. A.

VARIA

1) **Behrens.** — Recherches comparées sur le sulfate d'isophysostigmine (Merck) et le sulfate de physostigmine (Vergleichende Untersuchungen uber das Isophysostigmin sulfur. (Merck) und das Physostigmin sulf.) (*Thèse de Giessen*, 1906).

2) **Ulbrich** (H.). — Améliorations apportées à la loupe binoculaire de Berger (Verbesserungen an E. Berger's binoculärer Lupe) *(Prager med. Wochens.*, 1906, n° 21).

3) **Junius.** — Assurance contre les accidents (Unfallversicherung) *(Zeitsch. f. Augenh.*, XV).

4) **Klimpel.** — Les phénomènes d'inhibition des milieux réfringents de l'œil d'enfants macérés peuvent-ils servir à déterminer l'époque de la mort intra-utérine ? (Lassen sich die Inhibitionserscheinungen an den brechenden Medien macerirter Kinder für Bestimmung der Zeit des intrauterinen Todes verwenden ?) *(Thèse de Marburg*, 1906).

5) **Hinschelwood** (J.). — La dionine dans la pratique ophtalmologique (Dionin in ophthalmic practice) *(Merck's Archives*, juin 1906).

6) **Montano, Emilio** (F.). — Modèle d'endophtalmomètre pour mesurer les détails du fond de l'œil (Modelo de endoftalmometro para medir los detalles del fondo del ojo) *(Anales de Oftalm.*, fév. 1907).

7) **Best.** — Flacon compte-gouttes (Tropffläschen) *(Münch. med. Woch.*, 23 avril 1907, p. 857).

1) *Behrens* a fait des expériences sur des animaux à sang chaud et à sang froid. Chez tous, à l'exception du chat, l'action de l'isophysostigmine est plus étendue et plus intense que celle de la physostigmine. W. STOCK.

2) *Ulbrich* a apporté une amélioration très simple, mais très pratique, à la loupe binoculaire de Berger; il a évidé les deux côtés de la paroi inférieure, de manière à ce que l'observateur ne soit plus enfermé dans une chambre obscure et puisse se servir de ses yeux pour prendre ses instruments, etc. C'est peu de chose, mais cela suffit pour rendre l'usage de la loupe extraordinairement agréable. Il a, en outre, construit un ensemble de deux nouvelles lentilles prismatiques à foyers moins courts et il obtient ainsi un grossissement différent.

H. DOR.

3) Le travail de *Junius* nous donne une collection des lois sur l'assurance contre les accidents ayant de l'importance pour l'expertise médicale, de plus une série d'arrêts intéressants de l'office des assurances de l'empire allemand. Les questions ophtalmologiques y sont traitées plus spécialement.

E. REDSLOB.

4) *Klimpel* conclut que les phénomènes d'imbibition des milieux réfringents sont si variables qu'il est impossible d'en tirer aucune conclusion. W. STOCK.

5) *Hinschelwood*, comparant l'action analgésique de la cocaïne, de l'holocaïne et de la dionine, constate que la dionine agit plus efficacement et plus longuement que les autres anesthésiques. La dionine est à conseiller pour certains malades, nerveux, souffrant des yeux; à ceux qui sont atteints de fatigue oculaire et à qui on ne peut employer les cycloplégiques. Dans la plupart des cas, une solution à 1 pour 100 est suffisante. Associé à de l'atropine, dans les kératites, en pommade contre les opacités cornéennes. L. COBURN.

6) L'appareil de *Montano* se compose : 1° D'une lentille convexe de 15 dioptries, montée perpendiculairement sur une tige; 2° d'un réseau de fils à mailles de $4^{mm}4$ monté perpendiculairement à l'autre extrémité de cette même tige. L'intervalle entre la lentille et le réseau est de $62^{mm}5$. On se sert de l'appareil comme d'une loupe pour voir à l'image renversée. On apprécie le diamètre des détails du fond d'œil en remarquant combien leur image agrandie vient couvrir de carrés du réseau. Chaque carré du réseau, qui a $4^{mm}4$ de côté représente le grossissement d'un objet de 1 millimètre de côté vu dans le fond d'œil. Donc autant de carrés couverts, autant de millimètres pour les dimensions vraies de l'objet. Dans les cas d'amétropie forte, l'appareil n'est pas applicable, bien entendu. G. DUBREUIL.

7) *Best* recommande les flacons compte-gouttes de Bublitz qui ont un double fond. Dans la partie inférieure se trouve un liquide désinfectant (sublimé à 1/1000e) et au-dessus l'alcaloïde. L'avantage est que l'extrémité de la pipette, même si elle a touché les paupières, se trouve désinfectée chaque fois et qu'en outre, la solution se conserve plus longtemps claire, à l'abri des moisissures. H. DOR.

Le Gérant : P. MASSON.

Lyon. — Imp. A. Rey et Cie, 4, rue Gentil. — 47160

MÉMOIRES ORIGINAUX

Nouveau pupillomètre

Par MM.

H. BORDIER et TH. NOGIER

Agrégés à la Faculté de Médecine de Lyon.

Beaucoup de procédés ont été imaginés pour faire la mesure du diamètre de la pupille : une revue de ces méthodes serait certainement intéressante, mais il n'entre pas pour le moment dans notre intention de faire cette description.

Les méthodes objectives sont assurément les plus précieuses mais jusqu'à présent elles sont ou peu cliniques ou peu exactes.

Parmi les procédés subjectifs, il y en a dont l'application modifie la quantité de lumière qui tombe dans l'œil et fournissent par suite une mesure erronée du diamètre pupillaire. C'est ce qui arrive avec le pupillomètre de Robert-Houdin perfectionné par le professeur Badal et dont notre appareil dérive[1]. On sait en effet que le pupillomètre de Robert-Houdin consiste en une plaque *opaque* percée d'un trou très fin sur laquelle se déplace un secteur opaque portant lui aussi un orifice aussi fin que le premier. Le sujet place ce disque devant l'œil et imprime à la partie mobile un mouvement tel que les deux cercles de diffusion formés par les orifices arrivent au contact. Cette mesure serait très exacte si le disque n'arrêtait pas une grande partie de la lumière : derrière ce pupillomètre l'œil est éclairé par une quantité de lumière très affaiblie et la pupille est trouvée avoir un diamètre *plus grand* que celui qui correspondrait à un bon éclairement. C'est pour remédier à cet incon-

[1] *Société des Sciences médicales de Lyon*, 15 mai 1907.

vénient que nous avons imaginé le pupillomètre dont le dessin est représenté ci-contre.

Il a l'avantage de permettre la mesure de la pupille par tous les éclairements et dans un temps très court. Il repose sur le principe suivant :

Si on place à une faible distance de l'œil deux lignes brillantes et parallèles, une fixe, l'autre mobile, chacune des lignes donne des bandes de diffusion qui arriveront à être au

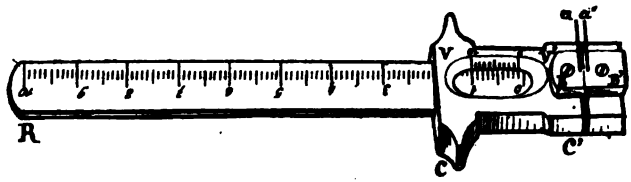

contact en déplaçant la ligne mobile ; à ce moment-là, la distance qui sépare les deux lignes brillantes est égale au diamètre de la pupille ainsi qu'il est facile de le démontrer.

Dans ce pupillomètre les deux lignes brillantes sont obtenues par la réflexion des rayons lumineux provenant d'une source de lumière quelconque, naturelle ou artificielle, placée en arrière de la tête du sujet et un peu de côté, réflexion se produisant sur deux aiguilles polies et parallèles *a* et *a'* dont l'une *a* est mobile et l'autre fixe.

L'aiguille mobile est portée par un vernier au 1/10 qui se déplace sur une règle R graduée en millimètres. L'observateur fait glisser le vernier jusqu'à ce que les deux bandes de diffusion formées sur la rétine soient amenées à l'affrontement ; il suffit alors de lire la règle pour avoir le diamètre *apparent* de la pupille. L'opération est facilitée si les bandes sont vues sur un fond peu éclairé placé au loin.

Que l'œil soit à une vive lumière ou dans l'obscurité complète, la mesure est aussi facile dans un cas que dans l'autre ; dans ce dernier, la source lumineuse destinée à envoyer des rayons sur les aiguilles devra être aussi faible que possible (une allumette par exemple) : cette faible lumière étant derrière la tête, ses rayons ne viennent pas troubler les dimensions de la pupille.

On peut espérer avec ce pupillomètre arriver à connaître la loi suivant laquelle varie le diamètre pupillaire avec la quantité de lumière qui tombe sur l'œil : cette loi, une fois connue, permettra peut-être de se servir des dimensions de la pupille pour faire des mesures rapides de lucimétrie.

Nous reviendrons sur cet intéressant sujet de la pupillométrie et nous ferons connaître les résultats que nos recherches dans ce sens nous ont permis d'obtenir. Nous avons déjà quelques chiffres, mais nous les voulons plus complets avant de les faire connaître.

REVUE GÉNÉRALE[1]

ANATOMIE ET EMBRYOLOGIE

1) **Hirsch.** — La cornée du fœtus est-elle vascularisée? (Ist die fœtale Hornhaut vascularisirt?) (*Kl. Monatsbl.*, XLIV, juillet-août, 1906, p. 13).

2) **Ogawa.** — La pigmentation normale du nerf optique chez les Japonais (Die normale Pigmentierung im Sehnerven der Japaner. (Ein Nachtrag zum Artikel « Ueber Pigmentierung des Sehnerven ») (*Archiv f. Augenheilk.*, LV, p. 106, 1906).

3) **Cosmettatos.** — Quelques anomalies congénitales des voies lacrymales (Ueber einige angeborene Anomalien der Traenenwege) (*Archiv f. Augenheilk.*, LV, p. 362, 1906).

4) **Lagleyze.** — L'œil des albinos (El ojo de los albinos) (*Archiv. de Oftalm. hisp-americ.*, octobre 1906).

4) **Dubreuil** (G.). — Les glandes lacrymales des mammifères et de l'homme (*Thèse de Lyon*, 1907).

1) Pendant presque un siècle on a discuté sur l'existence d'un réseau vasculaire dans la cornée normale de l'œil adulte ; aujourd'hui, on peut considérer cette question comme résolue dans un sens négatif. L'idée des vaisseaux séreux appartient au passé et notre génération actuelle en connaît à peine le nom ; il n'en fut pas de même pour la vascularisation de la cornée du fœtus. La plupart des anatomistes et des oculistes

[1] Les articles dont nous indiquons seulement les titres, sans analyse, ne contiennent rien de nouveau.

admettent encore aujourd'hui, comme un fait démontré que, pendant la période fœtale il existe un système vasculaire sanguin bien développé mais qui s'oblitère plus tard. Cette théorie que l'on retrouve dans tous les traités d'anatomie et d'ophtalmologie ne reposerait d'après *Hirsch* sur aucun fait constaté. D'après ses recherches bibliographiques il conclut que jusqu'à ce jour aucun œil d'un fœtus humain n'a été examiné à ce point de vue et que, d'un autre côté, tous les cas qu'on a décrits sous le nom de réseau vasculaire, présumé chez de jeunes sujets ne sont que des vaisseaux nouveaux en voie de régression développés à la suite de kératites. Vu l'absence des preuves de cette théorie généralement admise, nous devons être reconnaissant à Hirsch d'avoir soumis cette question à de nouvelles recherches. Voici ses résultats : Dans aucune période du développement des embryons humains ou animaux il n'existe des vaisseaux dans la cornée. En faisant sur des animaux des injections par les vaisseaux du cordon ombilical on observe une démarcation absolue entre le bord vascularisé du pourtour de la cornée et la partie centrale tout à fait dépourvue de vaisseaux ; il n'est donc pas admissible de considérer l'anneau vasculaire péricornéen comme le reste d'un réseau intracornéen. Hirsch conclut donc que la cornée du fœtus est comme celle de l'adulte absolument dépourvue de vaisseaux.

KRUKENBERG.

2) *Ogawa* a trouvé des cellules pigmentées dans la charpente de la lame criblée. Ces cellules se rencontraient dans tous les 13 nerfs optiques de Japonais que l'auteur a examinés.

E. REDSLOB.

3) Voici les anomalies décrites par *Cosmettatos :* 1° Le canalicule inférieur est remplacé par une fente longitudinale ; 2° dédoublement du canalicule, de la paupière supérieure ; 3° atrésie du canalicule inférieur ; 4° absence complète des points lacrymaux inférieurs ; 5° fistule congénitale du sac lacrymal. L'auteur s'étend sur le développement des voies lacrymales.

E. REDSLOB.

4) *Lagleyze*. Article publié dans les *Archives d'ophtalmologie*.

G. D.

5) *Dubreuil* fait une revue générale des glandes lacrymales des Mammifères et de l'homme, basée sur toutes les recherches antérieures et sur ses observations personnelles. Ce travail résume les faits acquis à ce jour, et traite la question au point de vue général, discute les opinions contradictoires de quelques auteurs, et sera complété sur certains points par un article purement anatomique que nous analyserons à son heure.

Une première partie est consacrée au développement phylogénique des glandes orbitaires, chez les Acraniens, Cyclostomes, Poissons, Amphibiens, Reptiles, Oiseaux et Mammifères, et au développement ontogénique chez les Mammifères et l'homme. Un second chapitre traite de glandes orbitaires en général, chez les Mammifères. Une étude anatomique rapide et histologique plus détaillée est réservée aux glandes de Harder, de la nyctitante, de Krause, de Wolfring, de Henle et de Manz.

Le second chapitre est un exposé de la lacrymale de l'homme au point de vue anatomie descriptive, fait en remontant pour les points en litige, aux auteurs originaux, la question des conduits excréteurs et des ligaments y est exposée avec quelques détails. L'auteur a ajouté un résumé des expériences faites sur l'innervation de la lacrymale, résume la thèse de Laffay, et conclut en attribuant d'après ce dernier au facial le rôle prépondérant. Le trijumeau représente la voie centripète réflexe et a une action vaso-dilatatrice, le sympathique a sous sa dépendance la sécrétion normale par ses fibres excito- et fréno-sécrétoires. Le facial intervient dans le cas de larmes abondantes par une voie indirecte et compliquée : ganglion géniculé, grand pétreux superficiel, nerf vidien, ganglion sphéno-palatin, maxillaire supérieur (rameau lacrymo-palpébral et anastomose avec le lacrymal).

Enfin, un chapitre important (80 pages) est réservé à l'étude de la glande lacrymale des Mammifères : Acinus, membrane vitrée, cellules en panier de Boll, cellules sécrétantes avec leur noyau et leur protoplasma et ses inclusions (exoplasme, ergastoplasme, vacuoles et grains de ségrégation, granules fuchsinophiles, diplosome, centrodesmose, centrosphère), mécanisme de sécrétion, canaux excréteurs, tissu conjonctif,

vaisseaux sanguins et lymphatiques, nerfs et terminaisons nerveuses, sont l'objet de descriptions détaillées suivant les auteurs qui s'en sont spécialement occupés, et auxquelles Dubreuil a ajouté quelques observations personnelles. Ce chapitre a été publié sous forme très résumée dans la *Revue générale d'ophtalmologie*, n° 8, août 1907.

Une bibliographie aussi complète que possible donne la nomenclature des travaux analysés. E. R.

PHYSIOLOGIE

1) **Marquez Manuel.** — Valeur clinique de l'ophtalmométrie (*Archiv. de Oftalm. hisp.-americ.*, novembre, p. 637-693, décembre, p. 730-738, 1906).

2) **Freytag.** — Les images réfléchies du noyau cristallinien (Ueber die Kernreflexbilder der menschlichen Linse) (*Archiv f. Augenheilk.*, vol. LIV, p. 336, 1906).

3) **Tschirkowsky.** — Les réactions pupillaires après la section du nerf optique (Die Bewegungen der Pupille nach Optikusdurchschneidung) (*Archiv f. Augenheilk.*, LV, p. 119, 1906).

4) **Scholtz.** — Détermination de la valeur du jéquiritol et du sérum de jéquiritol par des expériences sur des animaux (Wertbestimmung des Jequiritols und des Jequiritol-Heilserums durch Tierexperimente) (*Archiv f. Augenheilk.*, LV, p. 209, 1906).

5) **Landolt** (E.). — Le sens des formes et l'acuité visuelle (Formsinn und Sehschärfe) (*Archiv f. Augenheilk.*, LV, p. 219, 1906).

6) **Landolt** (Marc). — La visibilité personnelle de la tache aveugle (Beobachtungen über die Wahrnembarkeit des blinden Flecks) (*Archiv f. Augenheilk.*, LV, p. 108, 1906).

1) Long article de *Manuel Marquez*, dont nous résumons les conclusions :

L'ophtalmomètre de Javal est un instrument véritablement pratique, bien qu'il ne donne que la mesure de l'astigmatisme cornéen qui n'est qu'une portion de l'astigmatisme total, il permet de gagner du temps et de donner plus d'exactitude au diagnostic. L'axe du verre cylindrique correspond à l'axe indiqué par l'ophtalmomètre dans 90 pour 100 des cas. Le 10 pour 100 restant est constitué par des astigmatismes faibles, au-dessous de 1.75 D. Le degré dioptrique subjectif correspond dans 25 pour 100 des cas au degré d'astigmatisme cor-

néen. Dans les 75 pour 100 restant, il y a peu de différences.

Il y a deux facteurs qui influent principalement sur les relations entre l'astigmatisme subjectif et l'astigmatisme cornéen : le degré dioptrique de l'astigmie cornéenne et l'inclinaison de ses méridiens. L'influence du degré dioptrique se manifeste dans l'astigmatisme direct et inverse, dans lesquels l'astigmatisme subjectif tend à augmenter par rapport à l'astigmatisme cornéen dans les degrés élevés de celui-ci. Au contraire, l'influence du degré dioptrique est nulle dans l'astigmatisme oblique, dans lequel les deux astigmatismes tendent à être égaux. L'influence de l'inclinaison des méridiens obéit à la loi suivante: l'astigmatisme subjectif en rapport avec l'astigmatisme cornéen tend à augmenter avec l'inclinaison du méridien de ce dernier sur l'horizontale. Autrement dit, l'astigmatisme subjectif est plus faible dans l'astigmatisme direct, égal dans l'oblique, plus fort dans l'inverse, que l'astigmatisme cornéen. De la combinaison de ces deux influences, il résulte: Dans les degrés dioptriques inférieurs à 2 D., s'il s'agit d'astigmatisme direct, l'astigmatisme subjectif est en général inférieur de 0.50 ou 0.75 à l'astigmatisme mesuré à l'ophtalmomètre. Dans les degrés supérieurs à 2 D. d'astigmatisme direct ou oblique, il y a égalité entre l'astigmatisme subjectif et celui qui a été mesuré. Dans l'astigmatisme inverse, habituellement l'astigmatisme subjectif est supérieur de de 0.50, même 0.75 dans les degrés élevés, à celui mesuré à l'astigmomètre.

Les amétropies fortes et surtout la myopie semblent augmenter l'astigmatisme subjectif par rapport au cornéen, sans que l'auteur puisse en donner des preuves absolues.

Dans l'astigmatisme bioblique, l'axe du correcteur peut coïncider avec les méridiens trouvés à l'appareil, l'astigmatisme est égal ou légèrement inférieur à l'astigmatisme ophtalmométrique.

L'astigmatisme cornéen post-opératoire est presque toujours inverse et oblique, l'axe du correcteur correspond toujours au méridien trouvé à l'ophtalmomètre.

Suivent des considérations pratiques sur la skiascopie et l'ophtalmométrie, la prescription des verres correcteurs, qui pour n'être pas entièrement nouvelles n'en sont pas moins utiles;

on les trouvera dans les traités ou les manuels, nous nous contentons de résumer cette partie très originale de l'auteur.

G. DUBREUIL.

2) *Freytag*, complétant les travaux de Hess sur les images réfléchies par le noyau du cristallin, a examiné 81 sujets entre cinq et soixante-dix-sept ans, pour étudier la fréquence et l'intensité de lumière de ces images. Le mode de procéder était le même que celui de Hess (emploi de la lampe à osmium). L'auteur a donc étudié 147 yeux tout à fait normaux. Les résultats peuvent se résumer ainsi : l'image réfléchie ne peut être découverte chez aucun sujet âgé de moins de treize ans. Chez cinq personnes âgées de quatorze ans on pouvait distinguer comme un léger brouillard entre l'image de la cornée et celle de la partie corticale antérieure. Les reflets du noyau ne deviennent nets que chez une enfant de quinze ans. Pourtant, ce n'est qu'à partir de la vingt-cinquième année que les images sont nettes et constantes. L'intensité de lumière des images augmente avec l'âge, si bien qu'à soixante et soixante-dix ans cette intensité égale tout à fait celle des images corticales. Ceci prouve que la différence de réfringence du noyau et des parties corticales augmente avec l'âge.

E. REDSLOB.

3) *Tschirkowsky* rappelle ses travaux de 1904, qui combattent les conclusions de Marengi sur ce sujet. L'auteur a trouvé qu'après la section intracranienne du nerf optique, les mouvements pupillaires ne dépendent plus de l'influence de la lumière. Ils se produisent par l'action de l'appareil dilatateur qui influe la pupille, par irritation de la sensibilité générale. Les réactions ne peuvent se produire que si le nerf sympathique est indemne. Le rétrécissement de la pupille s'opère également lentement à la lumière comme dans l'obscurité, le lapin étant au repos. La pupille se dilate rapidement si l'on frappe l'abdomen à petits coups, si l'on presse la patte ou si l'on touche la racine des oreilles. Ce phénomène n'a pas lieu si le trijumeau est sectionné, ou le ganglion sympathique extirpé.

E. REDSLOB.

4) Le travail de *Scholtz* cherche à démontrer que le jéquiritol est à même de produire un effet toxique exactement dosable dans le corps de l'animal, et que le sérum de jériquitol y produit un effet antitoxique dosable. Dans ce but, il faut étudier l'effet général du remède et l'injecter sous la peau. Le minimum de dose mortelle est de 3 milligrammes de jériquitol IV pour des souris blanches, tandis que 6 milligrammes de sérum neutralisent l'effet toxique de cette dose. Cette neutralisation subsiste, même si le sérum n'est injecté que quelques heures après l'injection des toxines. Le sérum peut influencer favorablement l'ophtalmie du jéquiritol si on l'injecte sous la peau. E. REDSLOB.

5) *Landolt* démontre dans ce travail la valeur de ses anneaux brisés. E. REDSLOB.

ANATOMIE PATHOLOGIQUE

1) **Patry** (A.). — Sur l'histologie et l'étiologie du lenticône postérieur (*Thèse de Genève*, 1906).

2) **Hess** et **Roemer**. — Recherches expérimentales sur les anticorps et les éléments de la rétine (Experimentelle Untersuchungen über Antikörper gegen Netzhautelemente) (*Archiv f. Augenheilk.*, 54, p. 13, 1906).

3) **Michelson-Rabinowitsch**. — L'hydrophtalmie congénitale (Beitrag zur Kenntnis des Hydrophthalmus congenitus) (*Archiv f. Augenheilk.*, LV, p. 245, 1906).

4) **Mathieu** (J.). — Des tumeurs du limbe (Beitrag zu den Tumoren des Limbus) (*Archiv f. Augenheilk.*, LV, p. 223, 1906).

5) **Bach**. — L'anatomie pathologique de la rigidité pupillaire réflexe (Die pathologische Anatomie der reflektorischen Pupillenstarre) (*Zeitschr. f. Augenheilk.*, XV, p. 487, 1906).

6) **Pusey** (B.). — Le diplobacille de Morax-Axenfeld (Diplobacillus of Morax-Axenfeld) (*Journ. Amer. Med. Assoc.*, 28 juillet 1906).

7) **Vogt**. — Expériences sur la nocivité des couleurs d'aniline basique sur la muqueuse de l'œil au point de vue de leurs propriétés chimiques (Experimentelle Untersuchungen über die Bedeutung der chemischen Eigenschaften der basischen Anilinfarbstoffe für deren schädliche Wirkung auf die Augenschleimhaut) (*Zeitschr. f. Augenheilk.*, XV, p. 58, 1906).

8) **Dufour** (Henri) — Deux cents cas d'oculo-réaction à la tuberculine chez les enfants (*Soc. méd. des Hôpitaux de Paris*, 22 novembre 1907).

9) **Simonin**. — Ophtalmo-réaction pratiquée chez les adultes (*Soc. méd. des Hôp. de Paris*, 22 nov. 1907).

10) **Lenoble**, **Le Moal**, **Guichard** et **Toché**. — Cent soixante-trois cas d'ophtalmo-réaction (*Soc. méd. des Hôp. de Paris*, 22 nov. 1907).

1) *Patry* dit que seize cas de lenticône postérieur dont cinq bilatéraux, ont été examinés anatomiquement. Le nom de lenticône postérieur ne doit pas être seulement donné aux cristallins nettement coniques, mais à tous ceux dont la face postérieure fait une saillie anormale dans le corps vitré. Le lenticône postérieur est en outre caractérisé le plus souvent par des opacités cristalliniennes et une rupture de la capsule. La formation du lenticône postérieur est due soit à une augmentation de la substance cristallinienne avec rupture secondaire de la capsule (Pergens, Denig, Mulder), soit à l'allongement du cristallin par l'artère hyaloïdienne qui déchire la capsule postérieure. Les lésions cristalliniennes surviennent ensuite (Hess, Bach, Bäck, von Hippel). L'augmentation du volume du cristallin, le développement incomplet et anormal de la capsule sont des causes accessoires qui dans certains cas peuvent prendre la première place. Aucune de ces deux explications n'est satisfaisante ; la seconde nous paraît la plus admissible. La cause vraie nous échappe ; cependant les maladies des parents, spécialement celles de la mère pendant la gestation, ne doivent pas être étrangères à la production du lenticône postérieur. L'AUTEUR.

2) Le travail de *Hess* et *Rœmer* fait suite à ceux déjà entrepris sur des questions analogues par ces deux auteurs. Il est impossible de l'analyser en quelques phrases.

REDSLOB.

3) Les théories émises dans les travaux récents sur la cause principale de l'hydrophtalmie congénitale abondent dans ce sens, que cette affection est provoquée par des troubles de l'excrétion des humeurs intraoculaires. Quant aux causes de ces troubles, les opinions des auteurs diffèrent. Ce ne sont que les examens anatomiques qui peuvent apporter quelque lumière dans cette question. En voici un nouveau rapporté par *Mme Michelson*. Il s'agit d'un enfant de quinze mois, traité par Siegrist, chez lequel on avait déjà observé, à l'âge de cinq semaines, une enflure molle de la paupière supérieure ; cette enflure augmenta au cours de la première année, se propagea sur la paupière inférieure et sur la tempe gauche. De plus le globe de

l'œil gauche était plus grand que celui de droite et sortait davantage de l'orbite. C'était une hydrophtalmie congénitale. L'enflure de la tempe augmentait toujours davantage, empiétait sur la joue gauche jusque vers l'oreille. L'œil fut énucléé. Voici le résultat de l'examen microscopique. On trouve une synéchie périphérique antérieure de l'iris du côté nasal, nulle part dans tout le bulbe on ne découvre la trace d'une ancienne inflammation. Le canal de Schlemm manque complètement du côté nasal, du côté temporal il n'est oblitéré qu'en partie. Dans toutes les membranes de l'œil, on remarque une hypérémie générale. Mais ce qui frappe le plus ce sont les altérations que l'on découvre dans la plupart des nerfs ciliaires antérieurs et postérieurs.

C'est une prolifération surprenante du périnèvre et de l'endonèvre. Michelson pense qu'il faut admettre une relation entre la tumeur des parties molles et l'hydrophtalmie. Voici sa thèse : l'enflure est provoquée par un éléphantiasis ou névrome plexiforme des nerfs de la peau. La même altération a également atteint les nerfs ciliaires. Cette affection des nerfs ciliaires a entraîné à sa suite une paralysie des vasomoteurs; de là provient l'hypérémie générale du globe notée plus haut. L'hyperémie produit une sécrétion, mais aussi une excrétion exagérée des humeurs intraoculaires. Or on sait que des tissus qui sont traversés par une quantité exagérée de lymphe s'indurent facilement, surtout si cette lymphe est altérée. C'est ainsi que le ligament pectiné et le canal de Schlemm se sont indurés et ont amené une oblitération de l'angle de filtration de la chambre antérieure. REDSLOB.

4) *Mathieu* décrit des tumeurs du limbe qui se rapprochent le plus d'un épithélioma kystique et du nævus non pigmenté. REDSLOB.

5) Dans son travail, *Bach* passe en revue les résultats de recherches entreprises par certains auteurs pour étudier l'anatomie pathologique de la rigidité pupillaire réflexe. Voici ses conclusions : Les affections des bras antérieurs du tubercule quadrijumeau peuvent probablement provoquer la rigidité, tandis que la racine du nerf oculomoteur, ce nerf lui-même,

le ganglion ciliaire et les nerfs ciliaires ne jouent aucun rôle. Ils restent absolument intacts. Le nerf optique ne s'altère pas non plus. Dans les recherches futures, il faudra avant tout porter son attention sur le bulbe, de même que sur les voies qui montent et descendent des tubercules quadrijumeaux vers la moelle. De plus, il faudra examiner les voies qui montent de la moelle vers le cerveau et descendent de là vers le bulbe.

E. REDSLOB.

6) *Pusey* dit que le diplobacille se rencontre partout et qu'il est l'agent très souvent ignoré des lésions de la conjonctive ou de la cornée. Il a observé, dans l'espace de six mois, dix cas de conjonctivite à diplobacille, notamment le cas d'un nègre, où on pensa avoir à faire à une conjonctivite blennorrhagique. Les collyres à base de zinc ont guéri tous les malades. Ce microbe mesure 1 millimètre sur 2 de long, lorsqu'on l'examine pris directement dans le cul-de-sac conjonctival. Il a à peu près les mêmes dimensions lorsqu'il a poussé sur le sérum de Lœffler où il présente une grande variabilité. Très souvent on n'obtient de la sécrétion que vers la caroncule. Il vit à la température du sang et liquéfie le sérum milieu de Lœffler. On peut le confondre avec le bacille de Petit qui se développe sur tous les milieux et qui liquéfie la gélatine.

COBURN.

7) Voici les conclusions du travail de *Vogt*, qui fait suite à ceux déjà publiés à la clinique de Bâle sur l'effet des couleurs d'aniline sur l'œil : une comparaison expérimentale des couleurs basiques d'aniline et des dérivés d'aniline dont ils forment la base, démontre que leur influence nocive sur la muqueuse de l'œil repose sur le reste de phényl combiné avec le groupe amidique. La nocivité augmente avec l'alcalinité de la combinaison, mais surtout par l'introduction d'alkyles dans le groupe amidique ; elle augmente alors parallèlement avec le nombre d'alkyles introduits. L'acide minéral de la couleur basique n'influe pas sur sa nocivité et n'a que le but de rendre soluble la couleur et de la rendre ainsi propre à produire un effet. L'augmentation des noyaux de benzol contenus dans la molécule ne joue également aucun rôle.

E. REDSLOB.

8) *Dufour.* De l'étude de deux cents oculo-réactions, l'auteur, qui a déjà fourni une première statistique au mois de juillet, tire les conclusions suivantes :

Tous les tuberculeux, même non cachectiques, ne réagissent pas à la tuberculine. Des malades qui paraissent indemnes de toute tuberculose réagissent, mais on peut toujours objecter que ces sujets présentaient une tuberculose latente.

Ces épreuves de l'oculo-réaction, répétées deux fois chez le même enfant, ne donnent pas toujours un résultat concordant. Cette différence de réaction doit certainement laisser le médecin fort perplexe. Si l'on répète deux fois l'épreuve chez le même sujet, on voit augmenter considérablement le nombre des résultats positifs à la troisième oculo-réaction.

Le sujet est donc devenu plus sensible à la tuberculine sans qu'on puisse inférer qu'il se trouvait en état de toxi-infection tuberculeuse avant toute expérimentation.

On voit donc que l'interprétation de l'oculo-réaction est des plus délicates dans un grand nombre de cas et ne peut toujours lever les incertitudes du médecin traitant. R.

9) *Simonin.* Pratiquée chez des soldats de vingt à vingt-quatre ans, cette réaction a révélé la tuberculose dans 40 pour 100 des cas où l'investigation clinique ne pouvait la faire soupçonner. Chez l'adulte jeune, l'intensité et la durée de la réaction congestive oculaire sont plus accusées quand il s'agit de tuberculeux latents ou de malades suspects ne paraissant avoir que des lésions douteuses. Dans ces cas, l'ophtalmo-réaction a persisté de sept à onze jours et s'est accompagnée d'une véritable conjonctivite folliculaire.

Dans ces cas, l'oculo-réaction a persisté de sept à onze jours et s'est accompagnée parfois d'une véritable conjonctivite folliculaire avec état granuleux, limitée à la muqueuse palpébrale inférieure. Dans l'armée, l'usage de l'ophtalmo-réaction peut servir à reconnaître la nature de certaines dyspepsies, de tachycardies, de neurasthénies; l'élimination temporaire de pareils sujets est une mesure absolument justifiée. Par contre, l'exclusion méthodique de tous les hommes d'apparence robuste qui réagiraient à l'ophtalmo-réaction serait l'effondrement des contingents.

Netter demande instamment que les oculistes soient consultés sur les conséquences de l'ophtalmo-réaction. On a rapporté qu'à l'Hôtel-Dieu quatre pertes de l'œil ont été rapportées à la suite de cette exploration. A un autre point de vue, celui de l'ophtalmo-réaction à la fièvre typhoïde, signalée par Chantemesse, le fait fut récemment vérifié par Krause (de Vienne) et reconnu exact. Mais Krause reconnut également que les typhiques étaient particulièrement sensibles à toutes sortes de choses et, qu'en particulier, sur 12 fièvres typhoïdes, 11 avaient réagi d'une façon positive à la tuberculine.

Chauffard signale un cas récemment observé qui ne plaide pas en faveur de l'ophtalmo-réaction. Il s'agissait de savoir si une appendicite était de nature tuberculeuse. L'oculo-réaction pratiquée fut négative. Or, lors de l'opération, Quénu trouva une tuberculose iléo-cæcale et pratiqua la résection du cæcum.

Marcel Labbé cite un cas dans lequel l'ophtalmo-réaction fut positive et où, à l'autopsie, on ne trouva, malgré la minutie des recherches, aucune lésion tuberculeuse. R.

10) *Lenoble*, *Le Moal*, *Guichard* et *Toché* pensent que la réaction de Firquet est intéressante, mais 1° qu'on ne peut compter absolument sur elle, surtout dans les cas douteux, pour affirmer le diagnostic de la tuberculose; 2° qu'un sujet, qui ne présente pas cette réaction, n'est pas forcément indemne de tuberculose; 3° qu'il n'est pas démontré que la lésion soit en évolution active; 4° enfin, qu'il se peut qu'un individu ayant présenté, à un moment donné de son existence, une lésion tuberculeuse, conserve la propriété de réagir à l'ophtalmo-réaction, alors que cette lésion est complètement cicatrisée. R.

PATHOLOGIE ET THÉRAPEUTIQUE

OUVRAGES GÉNÉRAUX. — STATISTIQUE

1) **Zimmerman** (M.-W.). — Rapport sur l'état des yeux des classes d'étudiants de première année à l'Université de Pensylvanie (Report upon the

eyes of four classes of college freshmen at the university of Pensylvania) (*Annals of Ophthalm.*, octobre 1906).

2) **Antonelli** (A.). — Emilio Javal (1839-1907) (*Rivista ital. di Ottalm.*, mars-avril-mai 1907).

3) **Stevenson** (M.-D.). — Photoscopie (Skiascopie ou Rétinoscopie) (Photoscopy, Skiascopy or Retinoscopy) publié par Saunders Co. Philadelphia, 1906).

1) Le rapport de *Zimmerman* sur l'examen oculaire des étudiants de première année donne beaucoup de détails intéressants sur la réfraction. Mais sa valeur est diminuée par ce fait que l'état des yeux de ces étudiants n'a pas été observé de nouveau à la fin de leurs études. COBURN.

2) Biographie de Javal par *Antonelli* avec rappel de ses principaux travaux. G. D.

3) Cet ouvrage de 126 pages, bien écrit et renfermant de nombreux dessins, contient un index bibliographique. Le mot de photoscopie est préférable à celui de skiascopie, parce que le miroir projette la lumière sur les yeux et c'est le mouvement et la forme de l'éclairement que nous observons. COBURN.

MALADIES DE LA CONJONCTIVE, DE LA CORNÉE ET DE LA SCLÉROTIQUE

1) **Hess** et **Roemer**. — Essais d'inoculation du trachome sur des singes (Ubertragungsversuche vom Trachom auf Affen) (*Archiv f. Augenheilk.*, vol. LV, p. 1, 1906).

2) **Holloway** (T.-B.). — Cent vingt-neuf cas de conjonctivite blennorragique traités chez des adultes et des enfants dans le Philadelphia general Hospital pendant les six dernières années et des résultats obtenus par le traitement (Review of the treatment and its results of 129 cases of gonococci conjunctivitis in adults and infants in the Philadelphia general Hospital during the past six years) (*Sec. on Ophthal. College of Physicians of Philadelphia*, 20 nov. 1906).

3) **Ischreyt**. — La dégénérescence hyaline de la conjonctive (Uber hyaline Degeneration der Conjunctiva) (*Archiv f. Augenheilk.*, vol. LIV, p. 400 1906).

4) **Schleisinger** (Fern.). — Injections sous-conjonctivales (Inyecciones subconjuntivales) (*Thèse de Buenos-Aires*, 1906-07).

5) **Falta** (Marczel). — La pathologie du ptérygion (Zur Pathologie des Pterygiums) (*Archiv f. Augenheilk.*, Bd. 54. p. 174, 1906).

6) **Shumway** (E.-A.). — Rupture double de la sclérotique (Double rupture of the sclera) (*Section on Ophthalm. College of Physicians of Philadelphia*, 16 oct. 1906).

7) **Schiele**. — L'aspect clinique et la thérapeutique du trachome (Zum kli-

nischen Bild und zur Therapie des Trachoms) *(Archiv für Augenheilk.*, LIV, p. 266, 1906).

8) **Lundsgaard.** — Traitement du lupus de la conjonctive (Behandlung des lupus conjunctivae) *(Kl. Monatsbl.*, XLIV, février-mars 1906, p. 131.' *De l'Institut photothérapique Finsen Copenhague)*.

9) **Zweig.** — La membrane pupillaire persistante (Zur Lehre von der persistierendden Pupillarmenbran) *(Thèse de Giessen*, 1905).

10) **Aner** (C.-M.). — Paralysie des terminaisons nerveuses de l'hémisphère antérieur de l'œil, dans un cas de conjonctivite aiguë. L'adrénaline comme moyen de diagnostic dans les paralysies du nerf sympathique (Paralysis of the nerves supplying the anterior portion of the eye, accompanying an acute catarrhal conjunctivitis. Adrenalin as a diagnostic test in the paralysis of the sympathetic nerve) *(New-York Ear and Eye Infyrmary Reports*, 1906).

11) **Carter** (J.-C.) — Instillation d'acide phénique pur dans les yeux (Instillation of pure carbolic acid into the eye) *(Journ. of Amer. med. Associat.*, 7 juillet 1906).

12) **Veasey** (C.-A.). — Kératite disciforme (Case of keratitis disciformis) *(Sect. on ophthalm., college of physicians of Philadelphia*, 16 oct. 1906).

13) **Trantas.** — Kératite superficielle exanthématique *(Soc. franç. d'ophtalm.*, mai 1907).

14) **Inouye** (M). — Kératite par antipyrine (Antipyrine keratitis) *(Ophthalmology*, juillet 1906).

15) **Pfeiffer** (R.) et **Kuhnt** (H.).— Une courte notice sur la bactériologie du trachome (Eine Kurze Notiz zur Bakteriologie des Trachoms) *(Zeitschr. für Augenheilk.*, XIII, p. 321, 1906)

16) **Beck.** — Les injections sous-conjonctivales de chlorure de sodium (Ueber subconjunctivale Kochsalzinjectionen) *(Archiv f. Augenheilk.*, vol. LIV, p. 368, 1906).

17) **Wright** (J.-W.). — Inflammation des yeux au cours d'un rhume des foins par fumée de tabac. Observations (Inflammation of the eyes due to infection from hay fever conveyed by tobacco smoke, with report of cases) *(Ophthalmology*, oct. 1906).

18) **Elwood** (C.-R.). Traitement des ulcérations de la cornée (Principles of treatment of corneal ulcerations) *(Journ. of the Michigan State med. Society*, juillet 1906).

19) **Longenecker.** — Conjonctivites (Conjunctivitis) *(Journ. of the Kansas med. Society*, juillet 1906).

20) **Bruns** (H.-D.). — La diphtérie conjonctivale dans le Far South (Diphtheria of the conjunctiva in the far South) *(New Orleans med. journ.*, juillet 1906).

21) **Mann** (R.-H.-T.). — Ophtalmie des nouveau-nés (Ophthalmia neonatorum) *(Journ. of the Kansas Med. Society*, juillet 1966).

1) *Hess* et *Rœmer* ont inoculé des babouins avec les produits de trachome humain. Les conjonctives de ces singes ou bien étaient tout à fait normales, ou bien ne possédaient de follicules qu'en très petite quantité et de même grosseur. Après l'inoculation, ils virent apparaître des follicules de grandeur respectable accompagnés d'une forte infiltration du tissu adénoïde environnant. Ces follicules étaient de plus nombreux et apparurent à des endroits où on n'en avait pas vu trace auparavant. En inoculant ces produits folliculaires

du premier singe à un second singe, les mêmes phénomènes se reproduisent. C'est sur ce second singe que les altérations étaient le plus éclatantes. Les follicules y étaient spécialement gros et nombreux. Ils apparurent dès la seconde semaine. En essayant d'inoculer deux ou trois mois plus tard le trachome sur l'autre œil de la même bête, ils n'observèrent plus de follicules; les altérations microscopiques étaient pourtant tout à fait typiques. Ceci démontre le fait, constaté déjà plusieurs fois, que le virus du trachome perd facilement sa force. Le transport d'homme à homme n'est possible que par un contact immédiat. E. REDSLOB.

2) *Holloway* présente une statistique de 129 cas de conjonctivite blennorragique. Sur 72 malades, il y avait 106 yeux atteints de conjonctivite blennorragique, tandis que 27 fois il s'agissait de conjonctivite des nouveau-nés. L'auteur décrit soigneusement sa méthode d'examen, l'état de la cornée et les résultats du traitement. Quand les malades présentaient, lors de conjonctivite blennorragique, une cornée transparente et que l'on commençait le traitement avec du nitrate d'argent, il se produisait 8 fois sur 31 (ou 25,8 pour 100) de l'altération de la cornée; avec l'argyrol, 4 altérations cornéennes sur 20 cas ou 20 pour 100; par le protargol, 4 cas sans complications; par le nitrate d'argent et l'argyrol sur 6 cas, il y eut 2 fois des altérations cornéennes ou 33,3 pour 100. Sur 95 yeux atteints de conjonctivite des nouveau-nés, 11 seulement présentèrent des troubles cornéens pendant la période où ils avaient été observés. 50 yeux furent traités par le nitrate d'argent, 6 fois, c'est-à-dire 12 pour 100, il y eut des lésions cornéennes; 14 furent soignés par l'argyrol et 1 fois, ou 7,14 pour 100, une complication cornéenne apparut; 16 cas soignés au nitrate d'argent et argyrol présentèrent des lésions cornéennes chez deux malades, ou 12,5 pour 100. Dans 13 yeux, l'auteur n'employa pas de préparations à base d'argent et aucune complication cornéenne ne fut constatée. COBURN.

3) Il existe, d'après *Ischreyt*, quatre types de dégénérescence hyaline de la conjonctive. Cette division se base sur

l'anatomie pathologique : 1° le *sclérome de la conjonctive* qui se compose de colloïde conjonctival. Les grumeaux d'hyaline se trouvent primitivement dans le tissu adénoïde, ils s'agrandissent par confluence et détruisent les cellules environnantes. 2° Dans les parois des vaisseaux, spécialement des artères, on trouve une dégénérescence hyaline. Cette altération débute dans la couche fibreuse de la muqueuse pour s'avancer toujours plus vers la surface. Le tissu adénoïde ne dégénère qu'en second lieu. Les principaux cas décrits appartiennent à cette catégorie. 3° Au lieu de la muqueuse, on retrouve un tissu de granulations, la dégénérescence hyaline est beaucoup moins développée que dans le type n° 2. 4° Un type décrit par Rählmann ; nous rencontrons ici du colloïde conjonctival à l'intérieur d'un tissu adénoïde qui a proliféré en premier lieu. Comme moyen de teinture, l'auteur recommande l'orange de méthylène. E. REDSLOB.

4) *Schleisinger* résume la circulation sanguine et lymphatique de l'œil, puis il passe en revue les différentes affections oculaires justiciables des injections sous-conjonctivales. Il envisage les traitements anciens et habituels et fait l'historique des injections, étudie le mode d'action anatomo-physiologique de celles-ci, rapporte des expériences et quelques faits cliniques observés avec le biiodure et le bichlorure de mercure et le chlorure de sodium. G. D.

5) On admet généralement que le ptérygion stationnaire est une affection absolument innocente de l'œil. *Falta* a pourtant observé deux cas où le ptérygion accompagnant un autre processus pathologique de l'œil, aggravait sensiblement le mal. Dans le premier cas, la malade était atteinte de trachome. L'inflammation trachomateuse disparut complètement après l'extirpation du ptérygion ; dans le second cas, il s'agissait d'une iridocyclite où chaque mouvement de l'œil provoquait des douleurs excessives. Elles disparurent après l'excision d'un petit ptérygion. L'auteur pense que le ptérygion exerce une irritation continue sur le globe ; si celui-ci est sain, il supporte l'irritation sans inconvénient. Si cependant le globe est malade, l'irritation provoquée par le ptérygion ne fait

qu'empirer le mal. Le ptérygion n'est donc pas si anodin que l'on veut bien le croire et, si dans des états pathologiques de l'œil on ne peut exclure avec certitude une influence nocive du ptérygion, il faut se hâter de l'extirper. K. REDSLOB.

6) *Shumway* fut consulté par un homme qui avait été frappé à l'œil d'un coup de poing. Il s'était produit une rupture de la sclérotique dans le méridien horizontal, de 3 millimètres environ, en arrière et sur chaque côté de la cornée. Il existait aussi de l'iridodyalise, une subluxation du cristallin et une hémorragie intraoculaire. COBURN.

7) Le principal intérêt qu'offre la première partie du travail de *Schiele* se trouve dans les tables statistiques sur la répartition du trachome dans la contrée de Kursk (Russie). Comme thérapeutique, Schiele recommande son crayon d'acide iodique.

E. REDSLOB.

8) De toutes les méthodes de traitement du lupus de la conjonctive, *Lundsgaard* considère l'opération chirurgicale comme l'idéal. Dans tous les cas où l'extirpation de l'excroissance ou de l'ulcère lupique peut avoir lieu sans trop nuire à l'œil ou ses annexes, on aura recours à cette opération radicale et on obtiendra de bons résultats. Il est important de noter que par un travail exact au bistouri, pas avec des ciseaux, on protège de l'infection le tissu ambiant. Ce n'est que dans des cas exceptionnels que l'on se servira de la curette tranchante ou du fer rouge. Le nitrate d'argent, la congélation au chlorure d'éthyle, les injections sous-conjonctivales de formol, sont des méthodes passées de mode qui ne présentent aucun avantage. Il reste toutefois une série de cas où la maladie est trop avancée pour obtenir un résultat par l'opération chirurgicale, c'est pour ces cas que l'on appliquera la photothérapie de Finsen qui donne de puissants résultats même dans les cas qui semblent désespérés. La technique est très simple ; la paupière infiltrée est renversée et maintenue par une simple lame de verre, et l'œil est protégé par une compresse de ouate mouillée. La réaction de la muqueuse est moins forte que celle de la peau, et cependant l'action sur le

tissu malade est plus active, de telle sorte qu'il suffit de quelques expositions pour obtenir la guérison. Les recherches de Lundsgaard portent sur onze cas, dont il publie les observations. KRUKENBERG.

9) *Zweig* décrit les diverses conditions dans lesquelles on observe la persistance de la membrane pupillaire ; il publie brièvement 41 cas observés à la clinique : sur 52.324 malades 173 présentaient des restes de la membrane pupillaire.

W. STOCK.

10) Le malade d'*Aner* était atteint de conjonctivite catarrhale, avec enophtalmie, léger ptosis, la fente palpébrale un peu rétrécie. Cornée insensible, pupille rétrécie. Le malade eut une légère amélioration, mais l'enophtalmie dura cinq mois. L'examen bactériologique montra un micro-organisme semblable au gonocoque, mais qu'on n'a pas pu classer. La pupille était insensible à l'action de la cocaïne, mais se laissait dilater considérablement par l'action de l'adrénaline. Ceci démontre qu'il s'agissait, dans ce cas, d'une paralysie du nerf sympathique. COBURN.

11) Le malade de *Carter* s'est instillé dans les yeux, par mégarde, plusieurs gouttes d'acide phénique pur. Vu cinq minutes après, la cornée était blanche, la conjonctive considérablement œdématiée. Traitement par l'alcool, suivi d'atropine et de cocaïne. Pansement antiseptique. Le malade guérit sans aucune adhérence, il eut une vision normale.

COBURN.

12) *Veasey* rapporte un cas de kératite disciforme survenue chez un laboureur et due probablement à une blessure faite par une pierre. L'opacité avait 3 millimètres de diamètre, la surface en était unie. Après cinq mois de traitement une légère amélioration se produisit. COBURN.

13) *Trantas* a montré jadis que chez les rubéoliques, il y a kératite ponctuée, généralement bilatérale, survenant après les trois premiers jours de l'exanthème. C'est un véritable

symptôme de la rougeole, tant sa fréquence est grande. Depuis, Morax recherchant cette kératite, ne l'a rencontrée qu'une fois sur vingt-sept cas de rougeole ; aussi Trantas, s'appuyant sur de nouveaux cas au nombre de 125, l'a notée 86 fois pour 100. En outre, des kératites se voient dans l'érythème polymorphe, la syphilide cutanée papulo-maculeuse, la varicelle. Là, il s'agit de taches diffuses et lignes noires, et ces lésions sont si minimes que le sujet n'en est pas incommodé.

E. R.

14) *Inouye* remarque qu'il n'existe qu'un cas de kératite par antipyrine dans la littérature (Mizno). Sa malade est une femme âgée de quarante-huit ans, qui a pris 1 gr. 80 d'antipyrine en deux fois dans l'espace de dix heures. Cinq heures après la dernière prise, l'œil devient douloureux et œdématié de même que la face et les joues, Il constate alors sur la cornée, seize à vingt-cinq petites infiltrations marginales. Vision diminuée. Traitée par la dionine, l'inflammation disparut au bout de deux jours. COBURN.

15) Il résulte des expériences de *Pfeiffer* et *Kuhnt* (trituration et filtration de granulations trachomateuses et injections du liquide dans le cul-de-sac de sujets sains) que selon toute probabilité, le microbe du trachome n'est pas un germe ultramicroscopique traversant les filtres les plus fins. E. REDSLOB.

16) Le travail de *Beck* est un travail de statistique sur l'influence thérapeutique des injections. Il en résulte qu'elles rendent de bons services dans les cas de choroïdite centrale et d'opacité du corps vitré. E. REDSLOB.

MALADIES DE L'IRIS, DE LA CHOROÏDE ET DU CORPS CILIAIRE GLAUCOME, AFFECTIONS SYMPATHIQUES.

1) **Bartels** (MARTIN). — Sur les vaisseaux sanguins de l'œil dans le glaucome et sur le glaucome expérimental par obstruction des voies sanguines (Ueber Blutgefässe des Auges bei Glaucom und über experimentelles Glaucom durch Versperrung von vordern Blutbahnen) *(Zeitschr. f. Augenheilk.* XIV, p. 103, 268, 460).

2) **Roemer**. — Travaux sur la question de l'ophtalmie sympathique (Arbeiten aus dem Gebiet der sympatischen Ophthalmie) *(Archiv f. Augenheilk.* vol. LXI, 1906, p. 207).

3) **Zentmayer** (W.). — Embolie d'une artère cilio-rétinienne (Embolism of a cilio-retinal artery) *(Sect. on Opht. College of Physicians of Philadelphia*, 16 octobre 1906).

4) **De Schweinitz** et **Hosmer**. — Sarcome mélanique plan de la choroïde avec symptômes cliniques rares (Melanotic flat sarcoma of the choroïd with unusual clinical symptoms) *(Sect. on Ophthal., College of Physicians of Philadelphia*, 20 nov. 1906).

5) **Topolanski**. — L'opération du glaucome absolu, remarques sur le cristallin glaucomateux (Die Operation des Glaucoma absolutum, nebst Bemerkungen über Glaukomlinsen) *(Archiv f. Augenheilk.*, vol. LIV, p. 420, 1906).

6) **Fick**. — La section des nerfs ciliaires avec conservation du nerf optique (Ueber Durchschneidung der Ciliarnerven mit Schonung des Sehnerven) *(Zeitschr. f. Augenheilk.*, XV, p. 51, 1906).

7) **Früchte**. — Des kystes de l'iris, surtout au point de vue du traitement (Ueber Iriscysten, besonders Therapie) *(Klin. Monatsbl.*, XLIV, juillet-août 1906, p. 42).

8) **Fuchs** (Ernst). — Les complications de l'hétérochromie (Ueber Komplikationen der Heterochromie) *(Zeitschr. f. Augenheilk.*, XV, p. 190, 1906).

9) **Brav** (A.). — Glaucome aigu après instillation de plusieurs gouttes d'adrénaline dans un cas de cataracte (Acute glaucoma after instillation of several drops of adrenaline in a cataractous eye) *(American medicine*, juillet 1906).

10) **Van der Hoeve** (J.). — Choriorétinite provoquée par la naphtaline chez l'homme (Chorioretinitis veroorzakt door naphtaline bij den mensch) *(Nederl. Tijdschrift v. Geneesk.*, 11 août 1906 et 48ste Verslag).

11) **Würdemann** (H. V.). — Diagnostic et pronostic des tumeurs du tractus uvéal (Diagnosis and prognosis of tumors of the uveal tract.) *(Journ. of Amer. med. Assoc.*, août 1906).

12) **Pieper** (Mayence). — Du carcinome métastatique de la choroïde (Ueber das metastatische Carcinom der Chorioïdea) *(Thèse de Leipzig*, 1905).

13) **Vinsonneau**. — Les interventions opératoires dans les enclavements de l'iris *(Soc. des Sc. méd. d'Angers*, 27 avril 1907).

1) Il n'existe, d'après *Bartels*, jusqu'ici aucune théorie satisfaisante sur la pathogénèse du glaucome. Les nouveaux travaux ont la tendance d'attribuer cette affection à des troubles de circulation provoqués de différentes manières. Bartels s'occupe spécialement du glaucome primaire. Après avoir étudié toutes les opinions émises sur ce sujet, il nous fait part de ses propres recherches anatomiques, dont il tire les conclusions suivantes.

Les affections des vaisseaux sanguins sont très fréquentes dans les yeux glaucomateux, mais elles ne dépassent jamais les limites tracées par l'artériosclérose. Elles n'ont rien de spécifique, rien de caractéristique pour le glaucome. Il y a dans le glaucome certainement des altérations vasculaires primaires, à savoir : dans le segment antérieur du bulbe et dans

les vaisseaux centraux du nerf optique, mais on ne peut établir avec certitude si les altérations observées ne forment pas une exception. Dans les cas examinés par Bartels, il faut noter plus spécialement le rétrécissement des parties intersclérales des artères ciliaires antérieures et la dilatation des artères ciliaires postérieures.

Les altérations vasculaires, trouvées jusqu'ici dans les yeux glaucomateux, n'offrent aucune preuve suffisante pour pouvoir les accuser de produire une augmentation de la tension intraoculaire.

Les symptômes d'altérations étant prépondérants dans le segment antérieur, Bartels a tenté d'influencer la circulation de ces parties et de provoquer ainsi un glaucome. Il fit la ligature sous-conjonctivale des tendons, procédé préférable à la section de la conjonctive et des muscles. Les expériences furent faites sur des lapins et sur des chiens. Chez ces deux animaux, les résultats furent à peu près égaux. Après la ligature, il se produit un complexe de symptômes analogue à celui du glaucome. Ce ne sont que les symptômes, sans être le glaucome lui-même : on remarque une tuméfaction, une forte injection des conjonctives, un aspect mat de la cornée, accompagné d'une anesthésie complète, une dilatation de la pupille, et surtout une augmentation notable (80 mm. Hg.) et durable de la tension. La pupille se dilate fort probablement par l'augmentation de l'humeur aqueuse de la chambre antérieure. Ce qui est important, c'est que dans un cas où l'augmentation de la tension put être observée pendant cinq mois, on ne vit se former ni excavation, ni obstruction de l'angle de filtration de la chambre antérieure. La première observation donne raison à Schnabel, la seconde prouve que par une obstruction des canaux déférents externes, il peut se produire une augmentation de tension de longue durée, tout en épargnant les canaux de Fontana. E. REDSLOB.

2) *Rœmer* nous relate, dans son travail, ses expériences faites sur l'irritabilité de l'œil et sur la théorie modifiée du nerf ciliaire. Wessely avait trouvé qu'il n'est pas possible d'augmenter, par irritation, la quantité d'albumine de l'humeur aqueuse de l'autre œil. Il faut aussi ajouter qu'elle reste aussi

sans influence sur la perméabilité de l'appareil sécréteur pour certaines matières biologiques. L'humeur aqueuse d'un œil normal n'est pas à même de dissoudre des hématies, tandis que l'irritation y fait naître des hémolysines.

La disposition de l'organisme pour les infections dépend de la composition de ses sucs, des rapports quantitatifs et qualitatifs de ses anticorps naturels et de ses anticorps acquis. Les cellules des différents organes produisent ces anticorps. Ce sont ces questions d'anticorps qu'il faut approfondir, pour s'en servir comme base dans l'étude de l'ophtalmie sympathique. La méthode chimique de Wessely et la méthode biologique de Roemer doivent être utilisées l'une et l'autre. Si l'on immunise des animaux avec du sang de différente provenance, il se produit par le transport de l'albumine du sang, à l'intérieur de la chambre intérieure, la même disproportion entre les compléments et les ambocepteurs, à la suite de l'irritation, qui existait déjà dans le sérum immunisateur. Parmi les matières du sang qui sont introduites dans l'humeur aqueuse, ce ne sont que l'albumine totale et les anticorps que l'on peut prendre en considération. L'étude des rapports des deux éléments entre eux est fort difficile, pourtant Roemer croit avoir trouvé, par ses recherches, que la concentration des anticorps s'augmente avec la quantité d'albumine, sans que l'on puisse dire qu'il existe sur ce point un parallélisme constant. L'auteur combat pour terminer la théorie de Jesner, qui prétend que la section du trijumeau d'un côté, provoque régulièrement une augmentation de la teneur en albumine et en fibrine dans la chambre antérieure de l'œil, du côté opposé. Roemer a fait sectionner ce nerf du côté gauche, l'humeur aqueuse devint albumineuse et hémolytique, tandis que celle du côté droit resta normale. B. REDSLOB.

3) Le malade de *Zentmayer*, âgé de vingt et un ans, avait perdu un œil après un glaucome secondaire survenu après une infection blennorragique, le second œil présentait une embolie de l'artère cilio-rétinienne. Il existait aussi de l'endocardite.

COBURN.

4) La malade de *De Schweinitz* et *Hosmer*, une femme de qua-

rante-deux ans, dont la vision baissait, présentait des douleurs névralgiques, de l'œdème de la paupière, et de l'injection bulbaire. Pendant les crises douloureuses, l'augmentation de tension ne semblait pas appréciable, mais, plus tard, les auteurs ont pensé qu'il s'était agi d'un état glaucomateux. Un décollement de la rétine et la transillumination confirmèrent la présence d'une tumeur de la choroïde. L'œil fut énucléé et une tumeur plate, de 2 mm. 5 d'épaisseur, fut observée, s'étendant de l'angle de la chambre antérieure jusqu'à 5 ou 6 millimètres de l'entrée du nerf optique. Il existait une occlusion partielle des veines vorticineuses et, d'un côté, l'angle de la chambre antérieure était fermé. Dans une portion, la rétine était soulevée par la tumeur; dans une autre, il existait un exsudat albumineux entre la rétine et la tumeur.

COBURN.

5) Dans les cas de glaucome absolu, fort douloureux, où le malade et sa famille refusent l'énucléation, *Topolanski* entreprend avec succès l'extraction du cristallin. Une insensibilité parfaite étant nécessaire, il faut endormir le malade ou bien injecter de la cocaïne sous la conjonctive et de la morphine sous la peau. L'opération se fait avec le couteau de Graefe ou bien avec une lance démesurément large. Il est urgent d'évacuer tous les restes du cristallin, on y réussit le mieux au moyen de l'aspirateur. La cornée se trouble souvent, souvent aussi le corps vitré s'écoule de la plaie, mais ces accidents sont sans importance, le dernier est même d'une certaine utilité. Ce qui est plus sérieux, c'est une hémorragie expulsive, accident qui est cependant assez rare. L'auteur l'a pourtant observée après une simple iridectomie dans un œil glaucomateux.

E. REDSLOB.

6) *Fick* a sectionné dans deux cas de cyclite postopératoire les nerfs ciliaires pour arrêter l'inflammation et empêcher une ophtalmie sympathique. Dans les deux cas, l'inflammation disparut, dans l'un, l'acuité visuelle s'améliora sensiblement, dans l'autre, une hémorragie la détruisit par compression du nerf optique. La section des nerfs ciliaires, avec conservation du nerf optique, est une opération possible. Dans chaque cas,

il est vrai, une partie de la cornée resta sensible, mais les secteurs sensibles étaient différents les deux fois. On se facilitera la tâche en employant la méthode de rotation du globe ou la méthode de Kroenlein.

L'opération démontre : 1° que l'insensibilité de la cornée ne produit aucun trouble trophique, car celle-ci resta intacte; 2° que les nerfs ciliaires jouent un rôle actif dans la cyclite, à forme torpide. E. REDSLOB.

7) Les idées sur le traitement des kystes de l'iris ont souvent varié et ne sont pas encore définitivement arrêtées. *Früchte*, se basant sur l'observation de deux cas de kystes séreux et d'un de kyste perlé, ne recommande pas pour les premiers, qui sont les plus fréquents et les moins dangereux, d'avoir recours à une opération trop radicale. Il obtint un bon résultat en faisant une transfixion et en fendant la paroi antérieure du kyste. Ce traitement est plus long que par l'extirpation, car souvent il faut répéter plusieurs fois la ponction, mais, comme le malade n'a pas besoin d'être hospitalisé, comme ce procédé n'est pas dangereux pour l'œil, il est souvent préférable. Il n'en est pas de même pour les kystes perlés, qui sont des tumeurs remplies d'épithélium kératinisé; ici, la ponction ne suffit pas, une résorption spontanée n'a pas encore été observée, il ne reste que l'extirpation. A la clinique d'Axenfeld, on obtint un excellent résultat du procédé suivant. On introduisit un couteau étroit entre le limbe et le kyste et on agrandit des deux côtés la section avec des ciseaux, de manière à pouvoir soulever la cornée avec un crochet double et exciser la tumeur perlée sur l'iris mis à découvert, et cela, sans toucher au sphincter. Il est important que l'incision cornéenne soit assez grande, la moitié de la périphérie, car, sans cela, on n'arrive pas à extirper la tumeur en totalité. KRUKENBERG.

8) On appelle hétérochromie la coloration différente des deux yeux. *Fuchs* l'a observée plus souvent chez les hommes que chez les femmes. La différence de coloration provient du stroma de l'iris et non de l'épithélium rétinien de la face postérieure. Le phénomène date en général de l'enfance.

Presque toujours les cheveux sont très foncés et contrastent singulièrement avec la couleur claire des iris. L'œil le plus clair est généralement celui qui est malade. L'altération la plus connue accompagnant l'hétérochromie est celle de la cataracte : elle débute dans la corticale postérieure. En outre, on rencontre très souvent des fins précipités sur la face postérieure de la cornée. L'iris même est atrophié et quelquefois la pupille dilatée; les opacités du corps vitré ne semblent pas être rares, mais la cataracte empêche de les voir. Il s'agit donc d'une cyclite chronique. L'examen anatomique démontre une innombrable quantité de noyaux qui cachent complètement le fin réseau des cellules du stroma et la néoformation de tissu fibrillaire dans le stroma. L'infiltration de lymphocytes fait complètement défaut, ce qui prouve l'absence de phénomènes inflammatoires. L'hétérochromie peut-être est un jeu de la nature, mais elle peut aussi être pathologique : il faut alors admettre une affection, ayant une préférence pour l'uvée, débutant dès la première enfance, durant de longues années et provoquant l'hétérochromie, la cyclite et la cataracte. L'hétérochromie peut être observée longtemps avant les deux autres altérations. E. REDSLOB.

9) Chez une malade nerveuse, mal nourrie et âgée de cinquante ans, *Brav* observa une attaque de glaucome aigu, quelques heures après instillation d'une solution d'adrénaline : œil rouge, cornée floue, pupille dilatée, ne réagissant plus, chambre antérieure disparue, t = + 3. Extraction de la cataracte suivie de guérison et sans accident. Brav, malgré l'accident qu'il relate, conseille l'adrénaline dans les affections inflammatoires du segment antérieur, dans le glaucome, la cataracte, les conjonctivites, etc... COBURN.

10) *Van der Hoeve* rapporte un cas extraordinaire de chorio-rétitinite naphtalinique provoquée par de la naphtaline ayant pénétré dans le sac conjonctival. Cet homme était depuis longtemps occupé à manipuler de la naphtaline ; en en faisant un paquet, une quantité considérable fut projetée entre ses paupières le 9 août. Le 26 mai il fut examiné par Van der Howe qui constata des lésions de choriorétinite dans la région

maculaire. On vit également de petits cristaux dans la rétine comme on les observe dans les expériences sur les animaux. Il faut donc considérer la naphtaline comme un poison local pour l'œil. H. DOR.

11) *Würdemann*, dans un article très documenté et richement illustré, fait l'étude des tumeurs du tractus uvéal : kyste, angiome, myome, tumeurs métastatiques (sarcome et carcinome), au point de vue de leur diagnostic différentiel.

COBURN.

12) *Picper* donne d'abord un aperçu bibliographique des cas de carcinome métastatique de la choroïde observés et ajoute deux observations nouvelles.

1° Femme de cinquante-trois ans, opérée l'an auparavant d'un carcinome du sein. Deux mois avant sa mort on constate un carcinome métastatique de la choroïde de l'œil gauche, confirmé par l'examen anatomique.

2° Femme de quarante-deux ans, opérée depuis un an de carcinome mammaire. Ici aussi l'examen clinique fit découvrir un carcinome métastatique de la choroïde, mais l'examen anatomique ne put pas être fait. W. STOCK.

13) *Vinsonneau* rapporte l'obervation d'un jeune malade présenté par lui, qui à la suite d'un traumatisme présenta un prolapsus irien s'accompagnant d'épanchement sanguin dans la chambre antérieure. L'intervention consistant à faire une paracentèse en arrière du prolapsus, à rompre les adhérences, à exciser le prolapsus et à réduire l'iris a donné les meilleurs résultats. R.

MALADIES DE LA RÉTINE, DU NERF OPTIQUE ET DES CENTRES NERVEUX

(AMBLYOPIE ET AMAUROSE, DYSCHROMATOPSIE)

1) **Baer.** — Recherches sur l'amblyopie due à l'intoxication par le tabac et l'alcool (Untersuchungen bei Tabak-Alkohol-Amblyopie) (*Archiv f. Augenheilk.*, vol. LIV, p. 391, 1906).

2) **Graefenberg.** — Une occlusion de l'artère centrale de la rétine avec conservation d'un district parapapillaire (Ein Verschluss der Arteria cen-

tralis retinae mit gesundem parapapillärem Bezirk) *(Archiv f. Augenheilk.*, vol. LIV, p. 349, 1906).

3) **Harbridge** (D. F.). — Spasme visible de l'artère centrale de la rétine d'un œil (Monocular visible spasm of the central artery of the retina) *(Ophthalmology*, juillet 1906).

4) **Evans** (E.-H.). — Troubles oculaires dans la narcosomanie (Reflexes from the eye in narcosomania) (*Quarterly journ. of Inebriety*, juin 1906).

5) **Asmus.** — Le décollement tardif de la rétine après traumatisme (Zur traumatischen Spätablösung der Netzhaut) *(Zeitschr. f. Augenheilk.*, XV, p. 445 1906).

6) **De Schweinitz** (G.-E.). — Des signes d'hypertension artérielle dans la rétine et de leur importance au point de vue du pronostic et du diagnostic (Concerning the signs in the retina of persistant high arterial tension and their diagnostic and prognostic Import) *(Ophth. Record*, août 1906).

7) **Zentmayer** (W.). — Embolie de l'artère cilio-rétinienne, perte d'un œil par conjonctivite blennorragique, endocardite, suite d'urétrite blennorragique (Embolism of a cilio-retinal artery, loss of one eye through gonorrocal conjunctivitis, endocarditis; sequelæ of gonorrhœal urethritis) *(Annals of Ophth.*, octobre 1906).

8) **Parker** (F.-J.). — Un cas d'amaurose par la quinine (Quinine amaurosis with report of a case) *(Archiv. of Opht.* sept. 1906).

9) **Cushing** (H.). — Infantilisme sexuel et atrophie optique dans les cas de tumeur de l'hypophyse cérébrale (Sexual infantilism with optic atrophy in cases of tumor affecting the hypophysis cerebri) *(Journ. of mental and nervous diseases*, nov. 1906.

10) **Bull** (C.-S.). — Atrophie progressive du nerf optique due à une syphilis acquise et traitée par des injections conjonctivales et intravaginales de sublimé (Treatment of progressive atrophy of the optic nerve due to acquired syphilis by conjunctival and intravaginal injections of sublimate of mercury) *(Journ. of the Americ. med. Assoc.*, 15 sept. 1906).

11) **Claiborne** (J.-H.). — Amblyopie congénitale (Types of congenital symbol, Amblyopia) *(Journ. of the Americ. med. Assoc.*, 1er déc. 1906).

12) **Faith** (F.). — Pseudo-névrite optique (Pseudo-optic neuritis) *Opht. Record*, sept. 1906).

13) **Ball** (M.-V.). — Rétinite albuminurique de la grossesse (A case of retinitis albuminurica gravidarum) *(Opht. Record*, oct. 1906).

14) **Gamble** (W.-E.). — Rétinite diabétique (Diabetic retinitis) *(Opht. Record*, juillet 1906).

15 **Lunn** (John R.). — Tumeur de la base du cerveau, atrophie optique double, mort au bout de dix-sept ans (Cerebral basal tumour, double white atrophy; death after 17 years) *(Brit. med. journ.*, juin 1906).

16) **Gradle** (H.). — Rétinite ponctuée (The punctate forms of retinitis) *(Opht. Record*, octobre 1906).

17) **Thomson** (Ernest). — Chorio-rétinite sans étiologie apparente (Choroïdo-retinitis of obscure etiology) *(Glascow med. Journ.*, août 1906).

18) **Stacks.** — Pulsation spontanée d'une veine vorticineuse atypique située près de la macula (Spontane Pulsation einer atypischen, nahe der Macula gelegenen Wirbelvene) *(Zeitschr. f. Augenheilk.*, XV, p. 532).

1) L'amblyopie toxique est fréquente dans le Tyrol, grâce à l'eau-de-vie et au tabac absorbés en grande quantité dans la contrée. *Baer* a eu l'occasion d'étudier cette affection sur de nombreux cas. Elle se rencontre le plus souvent entre quarante et cinquante ans. L'eau-de-vie est la boisson la plus néfaste, le vin et la bière le sont beaucoup moins. Presque

toujours l'auteur a trouvé des symptômes de nyctalopie. La vue de près diminue généralement considérablement, les sujets plus intelligents se plaignent de méconnaître les couleurs. Un employé de chemin de fer ne distinguait plus la couleur des lumières du sémaphore, un joueur perdait aux cartes confondant le cœur et le pique. E. REDSLOB.

2) Le malade de *Graefenberg* devient subitement aveugle de l'œil droit, le lendemain d'un mariage où il avait fait de copieuses libations. Quelques jours plus tard il se fait examiner par Graefenberg qui constate une coloration jaunâtre de la papille. Les artères sont très minces et claires, la rétine est décolorée, la tache brune de la macula se détache nettement des parties grises environnantes. Du côté temporal un petit district pentagonal de la grandeur de la papille s'adosse à celle-ci; ce district a l'aspect que donne une rétine absolument saine, il est bordé d'un liséré blanc. Plus tard les partie troubles de la rétine se montrent parsemées de petites hémorragies et l'îlot de rétine normale, perd sa couleur rouge vif; il garde toutefois sa fonction. Ce phénomène diffère de ceux décrits dans les cas analogues. Il faut admettre la présence d'une artère cilio-rétinienne qui continue à alimenter le district parapapillaire. E. REDSLOB.

3) *Harbridge* fut consulté par un homme âge de quarante-neuf ans et qui se plaignait de fréquentes attaques de cécité monoculaire : vision abolie durant une à cinq minutes, survenant chaque quarante minutes ou chaque deux heures, en même temps douleur sus-orbitaire et clignotement. La vision disparaissait d'abord du côté nasal, accompagnée de phosphène. L'auteur examinant le malade durant une attaque constata : dilatation pupillaire d'environ les deux tiers. L'artère temporale inférieure diminuait de volume, bientôt de même pour les nasales inférieure et supérieure. Affaissement des veines dans la suite, rétine légèrement floue. Au bout d'environ quatre minutes tout rentra dans l'ordre. La vision revint quelque temps après, avant que la pupille eut repris son diamètre normal. Après l'attaque, on note de l'hippus. Un neuropathologiste consulté croit à un commencement de tabes.

L'auteur pense plutôt à un trouble vaso-moteur, d'origine toxique. La malade, en effet, guérit à la suite de purgatifs salins. COBURN.

4) *Evans* examine une cinquantaine de cas de narcosomanie, et remarque que la plupart sont atteints de troubles oculaires : hyperesthésie rétinienne, troubles de la réfraction. Lorsque c'est l'alcool qui est employé on observe un scotome central ou un astigmatisme; la cocaïne donne lieu plutôt à un astigmatisme symétrique, mais dont les axes sont inégaux. COBURN.

5) Le cas cité par *Asmus* n'a pas grande importance, parce que le malade ne fut pas ophtalmoscopé après l'accident. R. REDSLOB.

6) *De Schweinitz* énumère les signes d'hypertension artérielle tels que l'examen ophtalmoscopique du fond d'œil nous les révèle. Il rapporte quelques cas ayant présenté des complications. Un des malades présentait une hémorragie sous-hyaloïdienne abondante, un autre de la sclérose avec hémorragies rétiniennes, obstruction d'une des artères et rétinite proliférante. Un autre cas se termine par une hémorragie rétinienne suivie de glaucome. De Schweinitz rapporte aussi plusieurs exemples d'hypertension avec hémorragie. COBURN.

7) Le malade de *Zentmayer* avait eu une urétrite blennorragique, il s'infecta l'œil ce qui amena une ulcération cornéenne, un staphylome et un glaucome hémorragique secondaire nécessitant une opération de Mules. Deux ans plus tard ce même malade fut atteint d'embolie de l'artère cilio-rétinienne. Il avait de l'endocardite probablement d'origine blennorragique, ce qui explique l'embolie. COBURN.

8) Le malade de *Parker* avait pris en douze heures, 48 cachets contenant 32 centigrammes chacun. Il eut de la titubation, du délire ainsi que de la perte de la vision. Les pupilles étaient largement dilatées et ne réagissaient pas à la lumière,

la cornée était floue et hyperesthésiée, la tension était de — 2. Le fond d'œil était très pâle, la papille d'un blanc nacré, il y avait de la thrombose de la veine rétinienne et la colonne sanguine était interrompue. Il existait de l'oblitération des petites artères et les veines étaient dilatées. Le malade fut traité par la nitroglycérine, le nitrite d'amyle, le sulfate de strychnine et guérit. Sa vision était de 2/3 avec rétrécissement du champ visuel. COBURN.

9) La malade de *Cushing* était insuffisamment développée et n'avait jamais été réglée. Elle se plaignait de douleurs à la tête et au dos et paraissait souffrante. Elle avait des nausées et s'assoupissait facilement. Au premier examen on constata que les yeux et la vision étaient normaux, mais peu après une névrite optique se développa et la malade devint aveugle. Une trépanation exploratrice fut pratiquée d'abord d'un côté, puis de l'autre et amena une diminution de la souffrance et des nausées, l'œdème papillaire rétinien disparut.

La malade tomba progressivement dans un état de stupeur et mourut six semaines plus tard. A l'autopsie on trouva une masse nodulaire dure située entre la faux du cerveau et la commissure optique. La tumeur était intra-durale et occupait la place du *tuber cinereum* au-dessus du corps pituitaire. Au microscope on semble être en présence d'un tératome. Cushing rapporte un autre cas à peu près semblable, celui d'une femme de vingt-six ans qui n'avait eu qu'une seule menstruation. Elle présentait les mêmes symptômes que la malade précédente, les papilles étaient atrophiées, mais il subsistait une faible vision centrale. Une craniotomie exploratrice amena la diminution des céphalalgies, la vision s'améliora et la menstruation sembla revenir un an après l'opération. Un examen aux rayons X révéla une ombre avec déformation des apophyses clinoïdes et de la selle turcique. COBURN.

10) *Bull* s'occupe du traitement de l'atrophie progressive du nerf optique et de la technique des injections sous-conjonctivales. Il préfère injecter la cocaïne ou l'acoïne avant le sublimé et faire ainsi deux injections au lieu d'une seule. Pour augmenter l'action de la solution, il sépare la conjonctive de

la sclérotique et injecte la solution lentement dans la capsule de Tenon. La douleur est moins grande si le tissu épiscléral n'est pas intéressé. 25 malades ont été traités ainsi, ils étaient atteints d'atrophie progressive du nerf optique et tous avaient été soumis à une médication antisyphilitique depuis un an ou deux. Le traitement n'a pas été tenté sur les diabétiques. Un malade avait été traité au moyen de l'électricité par des courants statiques et interrompus et deux par des massages vibratoires. Avant de soumettre les malades aux injections sous-conjonctivales, on leur donna à tous de la strychnine par voie hypodermique jusqu'à la limite de tolérance. La période la plus courte écoulée entre l'ulcère primitif et la première baisse de la vision était de deux années, la période la plus longue vingt-trois ans. Dans aucun des cas l'amélioration de la vision ne fut permanente et trois fois seulement il se produisit une amélioration temporaire. Trois fois malgré les injections sous-conjonctivales il fallut faire directement des injections intravaginales dans la gaine du nerf optique. Ces injections furent faites après avoir incisé la conjonctive en séparant le muscle droit externe et en attirant le tendon avec un crochet à strabisme. Le muscle fut ensuite suturé sur le globe oculaire. Les injections furent faites pendant deux à sept jours, la force de la solution variant de 1/2000 à 1/5000. La dose était de 6 millimètres cubes augmentant de 2 gouttes chaque jour jusqu'à 20 gouttes. Après l'injection l'œil n'est pas bandé, mais on fait des applications froides. Si l'on ne constate pas d'amélioration, le traitement est interrompu. Dans un des trois cas où l'amélioration fut notée, la vision qui était réduite à la perception des doigts parvint en quelques heures à 1/10 et le champ visuel fut agrandi. Cette amélioration persista quatre mois, puis diminua et le malade ne pouvait plus que percevoir la lumière. Bull est d'avis que cette méthode ne donne pas d'assez bons résultats pour la continuer.

COBURN.

11) *Claiborne* examina un jeune garçon de dix ans porteur d'une blessure à l'œil, mais il ne pense pas que l'état de l'enfant était imputable à cette blessure. Celui-ci ne pouvait pas nommer certaines lettres, et quand on lui disait de les écrire,

il en écrivait d'autres, toutefois il écrivait correctement son nom qui contenait quelques-unes de ces lettres qu'il ne pouvait écrire. Claiborne rapporte encore l'observation d'un jeune garçon qui reconnaissait bien chaque lettre mais qui ne pouvait plus les prononcer lorsqu'il les retrouvait dans certains mots. Il ne se trompait pas pour les figures et faisait aisément et rapidement les exercices d'arithmétique. Claiborne croit qu'il s'agit là d'une amblyopie des mots et des figures de cause congénitale qu'il nomme amblyopie symbole. COBURN.

12) Le malade de *Faith* présentait le tableau d'une double névrite optique avec papille voilée et vaisseaux tortueux. La papille était surélevée et vue avec + 4 dioptries. La vision était normale et le resta, aucune modification ne se produisit pendant plus de trois ans. COBURN.

13) La malade de *Ball*, une fille de seize ans, avait des nausées, des vomissements, 6 pour 100 d'albumine dans les urines et était enceinte de deux mois. Les yeux présentaient une rétinite hémorragique grave. Il y eut avortement à quatre mois et deux mois plus tard la vision était redevenue normale, le fond d'œil conservait encore quelques traces de la rétinite ancienne, mais l'albumine avait disparu. COBURN.

14) *Gamble* rapporte un cas de rétinite diabétique avec hémorragie et cristaux de cholestérine survenue chez un homme de trente-cinq ans. On trouva 3 pour 100 de sucre dans les urines. COBURN.

15) En 1887, *Lunn* examina un malade âgé alors de vingt-sept ans, se plaignant de troubles de la vision, et de violents maux de tête, il avait une atrophie optique post-névritique des deux papilles. Il meurt en 1904, et à l'autopsie on trouve une tumeur de la grosseur d'un œuf de pigeon, à la base du cerveau, ayant envahi le chiasma optique.

S. STEPHENSON.

16) *Gradle* rapporte huit cas de rétinite ponctuée.

COBURN.

17) *Thomson* a observé deux cas de chorio-rétinite chez deux personnes apparemment bien portantes, âgées respectivement de dix-neuf et vingt-sept ans. Il mentionne aussi un troisième cas, chez une jeune mariée. Il est impossible, à la lecture du travail de Thomson, de ne pas penser qu'il s'agit probablement, dans ces cas, d'infection de nature tuberculeuse.

S. STEPHENSON.

MALADIES DU CRISTALLIN ET DU CORPS VITRÉ

1) **Smith** (H.-E.). — Extraction de cataracte avec capsulotomie préliminaire (Cataract extraction with preliminary capsulotomy) *(Opht. Record*, octobre 1906).

2) **Hansell**. — Extraction d'un fragment d'acier du vitré, hyalite purulente, guérison (Extraction of a fragment of steel from the vitreous, purulent hyalitis, recovery) *(Sect. on Ophthalmology. College of Physicians of Philadelphia*, 20 nov. 1906).

3) **Hubbell** (A.-A.). — Luxation spontanée des cristallins chez deux personnes de la même famille (Spontaneus dislocation of both crystalline lenses in two members of the same family) *(Opht. Record*, octobre 1906).

4) **Mittendorf** (W.-F.). — Opacités ponctuées ou hyalines de la cristalloïde postérieure (Punctuate or hyaline opacities of the posterior lens capsule) *(Opht. Record*, octobre 1906).

5) **Smith** (S.-W.). — Cataracte noire (Black cataract) *(Opht. Record*, octobre 1906).

6) **Standish** (M.). — Extraction du cristallin dans sa capsule (opération des Indes orientales) méthode à employer dans la cataracte non mûre (The extraction of the lens in the capsule (East Indian operation) as a method of procedure in case of immature cataract) *(Ophthalmology*, oct. 1906).

7) **Cheney** (F.-E.). — Extraction du cristallin cataracté dans sa capsule (Extraction of cataract in the capsule) *(Ophthalmology*, octobre 1906).

8) **Hansell** (F.-H.). — Corps étranger du cristallin, extraction par l'aimant (Foreign body in the crystalline lens, extracted by the electric magnet) *(American medicine*, juin 1906).

9) **Dubar**. — Aphakie traumatique *(Soc. de méd. du Nord*, 26 juillet 1906).

1) Une semaine avant l'opération de la cataracte, *Smith* fait faire à ses malades des irrigations intra-nasales avec une solution alcaline et trois fois par jour on instille dans l'œil une solution à 5 pour 100 d'argyrol. La veille de l'opération on donne une purgation et un bain au malade, ses cheveux sont coupés court et la tête lavée au shampoing, les cils sont coupés également, les sourcils lavés et les paupières, les sourcils et la face savonnés puis lavés à l'éther, puis avec une solution de sublimé à 1/200, la pupille dilatée avec de

l'homatropine à 1/100, la conjonctive lotionnée avec de l'alphozone à 1/1000 et imprégnée de vaseline au sublimé à 1/1000 et un pansement antiseptique est appliqué. Le lendemain on répète à nouveau ces soins antiseptiques et le malade est alors prêt pour une capsulotomie préliminaire qui est pratiquée avec un couteau-aiguille en faisant une incision en forme de X sur la capsule. S'il n'y a pas issue de masses corticales dans la chambre antérieure, une large incision cornéenne est nécessaire, tandis qu'une issue du liquide laiteux de la chambre antérieure indique une cataracte morgagnienne et souvent une incision cornéenne avec une pique est insuffsante. En quatre heures environ, l'humeur aqueuse a agi sur la substance corticale, on pratique alors une injection de morphine et le cristallin est extrait par incision cornéenne. La conjonctive est nettoyée avec une solution antiseptique, de la vaseline au sublimé est appliquée et les paupières sont fermées avec un pansement tenu en place par un masque. Ces différentes opérations peuvent être pratiquées dans le cabinet du médecin. COBURN.

2) Le malade de *Hansell* avait été frappé à l'œil par un morceau de fer et, quoique aucune blessure ne fût visible, une irido-cyclite grave se déclara. La radiographie révéla la présence d'un corps étranger dans le vitré. Une incision dans la sclérotique fut suivie d'une issue de pus et l'aimant attira facilement au dehors un éclat métallique d'un millimètre carré. Une solution de sublimé de 1 sur 10.000 fut injectée dans le vitré et la conjonctive fut suturée sur l'ouverture. Le malade quitta l'hôpital guéri au bout d'une semaine.

COBURN.

3) *Hubbell* rapporte deux cas de luxation spontanée dans le vitré des deux cristallins, accident survenu chez deux sœurs d'abord dans un œil puis dans l'autre. L'auteur se demande s'il ne s'agirait pas là d'un vice héréditaire, car en trois générations il y ayait eu treize aveugles et plusieurs autres membres de la famille avaient une vision altérée. Une des malades attribuait cet état à un mariage consanguin.

COBURN.

4) *Mittendorf* rapporte une statistique portant sur 10.000 malades. Sur ce nombre, 145 présentaient des opacités ponctuées ou hyalines de la cristalloïde postérieure, 148 avaient l'œil droit atteint, 24 le gauche et 13 les deux. COBURN.

5) Le malade de *Smith* fut frappé par la foudre, se rétablit, mais observa une perte graduelle de la vision. Il se développa très lentement une cataracte noire qui fut opérée. Le nerf optique était partiellement atrophié et le malade employait pour lire après extraction des verres de + 10 D. Smith eut l'occasion d'observer trois cataractes noires en neuf mois. COBURN.

6) *Standish* rapporte trois cas d'extraction du cristallin dans sa capsule. Il y eut guérison dans les trois cas, même chez un malade diabétique. La meilleure vision constatée après correction était de 2/5. COBURN.

7 *Cheney* rapporte dix cas de cataractes extraites dans la capsule. Il laisse le blépharostat en place jusqu'à ce que la cataracte soit extraite et dans aucun des trois cas où une issue du vitré se produisit, l'accident n'était dû au blépharostat ou au spasme de l'orbiculaire. Deux fois on constata un trouble de l'épithélium de la cornée dû à la pression de l'instrument. Un des malades chez qui s'était produit une issue du vitré eut une panophtalmie avec perte de l'œil. Il y eut trois pincements de l'iris. COBURN.

8) *Hansell* a extrait un morceau d'acier du cristallin, au moyen de l'aimant. On retira le corps étranger, tombé dans la chambre antérieure, par une incision de la cornée, en même temps que des débris du cristallin cataracté par le traumatisme. COBURN.

9) *Dubar* présente un malade atteint d'aphakie traumatique. Cet homme, âgé de quarante-cinq ans, reçut sur l'œil droit un morceau de fer qui détermina un épanchement intra-oculaire avec hypohema. Le quatrième jour, on pouvait remarquer du tremblement de l'iris. Le septième jour, le sang avait

disparu. Actuellement, la pupille est dilatée, les milieux oculaires ne présentent plus trace d'épanchement. La tonicité est normale. L'image du fond d'œil est facile à obtenir à l'image droite. L'œil blessé a une Hm. de douze dioptries ; l'autre œil est emmétrope. L'examen du fond d'œil, fait dans toutes les positions, malgré tous les mouvements de l'œil, ne permet pas de retrouver aucune trace du cristallin, qui a dû se résorber.

G. D.

MALADIES DE LA RÉFRACTION, DE L'ACCOMMODATION ET DES MUSCLES DE L'ŒIL

1) **Fejèr** (Jules). — Etats névropathiques des yeux (Uber neuropathische Zustaende der Augen) *(Arch. f. Augenheilk.*, Bd. 54, p. 188, 1906).

2) **Hansell** (H.-F.). — Un cas de paralysie bilatérale de l'abducteur d'origine traumatique (Case of bilateral abducens paralysis traumatic in origin) *(Section on Ophthalmology, College of Physicians*, Philadelphia, 16 oct. 1906).

3) **Jackson** (E.). — Relations entre les muscles droit supérieur et inférieur, dans le strabisme convergent (Relations of the superior and inferior recti muscles to convergent squint) *(Journ. of the Amer. med. Assoc.*, 14 juillet 1906).

4) **Layton** (E.-N.). — Paralysie du droit externe droit (Case of isolated palsy of the right external rectus) *(Journ. of the Americ. med. Assoc.*, 21 juillet 1906).

5) **Pause.** — Les résultats durables du traitement opératoire de la forte myopie (Ueber Dauererfolge der operativen Behandlung der hochgradigen Kurzsichtigkeit) *(Zeitsch. f. Augenheilk.*, XV, p. 115, 1906).

6) **Pause.** — Contribution à l'étude de la myopie (Beitrag zur Lehre von der Kurzsichtikeit) *(Zeitschr. f. Augenheilk.*, XV, 435, 1906).

7) **Stilling.** — Les fondements de ma théorie sur la myopie (Die Grundlage meiner Kurzsichtigheits-Lehre) *(Zeitschr. f. Augenheilk.*, XV, p 1, 1906).

8) **Struben.** — L'éclairage et le travail domestique des écoliers (Over de verlichting bij het huiswerk van schoolkinderen) *(Thèse d'Amsterdam*, 1906, 48ste laarverslag).

9) **Sattler.** — Du traitement de la myopie (Zur Behandlung der Myopie) *(Kl. Monatsbl.* XLIV, juin 1906, p. 465).

10) **Cailan** (P.-A.). — Lorsqu'on est en présence d'un muscle oculaire paralysé, doit-on l'opérer? Résection d'un muscle paralysé, motifs de l'intervention (When should a paralyzed ocular muscle be operated on. Resection of a paralyzed muscle : with a plea for early operating in similar cases) *(New-York Eye and Ear Infirmary Reports*, 1906).

11) **Chanoz.** — Optomètre astigmomètre *(Soc. méd. des Hôp. de Lyon*, 16 avril 1907).

1) *Fejèr* passe en revue trois groupes d'affections névropathiques des yeux :

La première est le *blépharospasme et le spasme de l'accommodation :* elle se trouve de préférence chez des enfants de dix à quinze ans qui ont beaucoup à étudier et à lire le soir. On

remarque un clignotement fréquent et une mauvaise vision à distance, les enfants sont nerveux, irrités, font beaucoup de grimaces et toutes sortes de contorsions des mains. Comme thérapeutique, on corrige la réfraction, on fait faire une cure d'atropine de quatre-six semaines et on cherche à influencer l'état général par du fer et de l'arsenic et une hydrothérapie appropriée.

En second lieu, Fejèr traite le blépharospasme accompagné de photophobie : on distingue deux sortes de blépharospasmes, le blépharospasme symptomatique et le blépharospasme essentiel. Le premier se trouve dans les maladies de la cornée, de la conjonctive et de l'iris et se produit par voie réflexe, par cela que l'irritation de la rétine due à la lumière se propage sur le nerf facial ; le second, par contre, est une affection nerveuse. Il s'agit alors d'une affection cérébrale localisée aux alentours du centre du facial ou bien d'un trouble fonctionnel, d'une chorée, de migraine, d'épilepsie ou d'hystérie.

Pour terminer, l'auteur décrit une affection qu'il nomme « névrose de la conjonctive », les malades se plaignent de tous les ennuis que provoque un catarrhe sec de la conjonctive, pourtant les yeux ne sont pas collés et la conjonctive est indemne. Il faut se garder d'appliquer des remèdes locaux trop forts. Ils ne font qu'augmenter le mal. K. REDSLOB.

2) *Hansell* rapporte un cas de paralysie de l'abducteur chez un homme qui, en glissant, se heurta la partie postérieure de la tête. Il resta dans le coma pendant douze heures et eut ensuite de violents maux de tête. De la diplopie et des éblouissements survinrent plus tard, causés par la paralysie de la sixième paire. Cette paralysie fut attribuée à de la méningite plutôt qu'à une fracture de la base du crâne, à cause de la lente apparition des symptômes. COBURN.

3) *Jackson* prétend que, dans les cas de strabisme, on doit examiner les muscles droits supérieur et inférieur, et les traiter lorsqu'ils sont en cause. Il rapporte un cas de strabisme convergent, qui ne fut corrigé que lorsqu'on eut sectionné le droit inférieur. COBURN.

4) *Layton* a observé une paralysie isolée du droit externe droit, consécutive à une attaque d'influenza. Comme il n'y avait aucune autre lésion, l'auteur pense qu'il s'agit là d'une névrite périphérique. Guérison complète au bout de neuf semaines. COBURN.

5) Le travail de *Pause* est la continuation des travaux de Pflüger sur ce sujet (Suppression du cristallin transparent, Paris, 1899). Il a recherché vingt-quatre cas opérés depuis dix ans et les a examinés à nouveau. Dans les fortes myopies progressives, il faut, comme l'a fait Pflüger, s'il s'agit de les opérer, prendre en considération l'âge, le degré de myopie, la réfraction cornéenne, l'acuité visuelle et le développement de la myopie et se fixer pour les cas opérables un minimum de myopie. Pour déterminer préalablement la réfraction après l'extraction du cristallin, il faut avant tout mesurer la réfraction de la cornée. L'acuité visuelle des yeux opérés s'est sensiblement améliorée après l'opération. Il faut donc admettre une augmentation de la fonction de la rétine. Les résultats sont d'autant meilleurs que l'opération a été plus tôt faite. Les altérations choroïdiennes centrales, fussent-elles anciennes ou fraîches, ne sont pas une contre-indication : au contraire, on réussit souvent dans ces cas à conserver la vision centrale. L'opération n'arrête pas l'allongement de l'axe longitudinal de l'œil myope, mais ne fait que le retarder. E. REDSLOB.

6) Les hypothèses émises jusqu'ici sur le développement de la myopie, en particulier la théorie de Stilling, déplaisent à *Pause*. L'auteur croit voir dans la myopie une maladie. Ce n'est que chez un individu normal et solidement constitué que nous pouvons nous attendre à rencontrer un organe visuel sain. Chez les individus faibles, l'œil se montrera également moins résistant. A l'école, on demande la même quantité de travail à tous les enfants. Ce travail n'est pourtant supporté que par les yeux des enfants bien constitués. Les yeux des enfants faibles tombent malades et deviennent myopes. La myopie étant une maladie, elle peut se guérir si l'organisme général se modifie. E. REDSLOB.

7) La myopie se développe, d'après *Stilling*, à la suite d'une croissance excessive du globe dans le sens de la longueur. Cette croissance a lieu sous l'influence de la pression extérieure des muscles, avant tout, du grand oblique. Cette pression n'a qu'une influence sur la croissance et non sur la tension intraoculaire. Le facteur qui joue le rôle décisif est le mode d'insertion et la direction du muscle du grand oblique.

E. REDSLOB.

8) *Struben* a mesuré, au moyen des photomètres de Weber et de Wingen, la force de l'éclairage que nos écoliers avaient pour leurs devoirs à la maison. Un éclairage de moins de 25 bougies métriques de Hefner est insuffisant. Il trouve l'éclairage suffisant dans 62,4 pour 100 des cas, insuffisant dans 37,6 pour 100. Pour prévenir le développement de la myopie, l'auteur exige un bon éclairage et la diminution des devoirs à la maison.

H. DOR.

9) *Sattler* s'appuyant sur des considérations théoriques et sur une expérience pratique de 20 ans, se déclare partisan de la correction totale. Par elle, si en outre on observe les préceptes hygiéniques, et surtout le maintien d'une distance suffisante pour le travail, on arrête le plus sûrement les progrès de la myopie. Il recommande la correction totale non seulement pour les degrés moyens, mais aussi pour les plus faibles et les plus forts, pourvu qu'il existe une accommodation suffisante. Chez les myopes de plus de 10 D., on commencera par rester un peu au-desous de la correction, mais l'œil arrive ordinairement au bout de peu de temps à s'adapter à un verre plus fort. On observe, évidemment, malgré la correction totale, une augmentation de la myopie, mais il s'agit dans ces cas de myopie héréditaire et l'augmentation dépasse rarement 1-2 dioptries. Un autre avantage de la correction totale est l'influence favorable qu'elle exerce sur l'insuffisance des droits internes. Les symptômes asthénopiques disparaissent ordinairement assez vite sous l'influence des verres correcteurs que quelquefois l'on devra décentrer. S'il existe une insuffisance appréciable même pour la vision à distance, on fera, avec précaution, une ténotomie et dans quelques cas sur les deux yeux.

La correction totale n'a jamais eu de conséquence fâcheuse, elle semble au contraire prévenir jusqu'à un certain degré tous les dangers qui menacent l'œil myope. Dans les degrés très élevés, Sattler est encore aujourd'hui partisan de l'extraction du cristallin, pas d'après la méthode de Fukala après discision, mais par l'extraction primitive au moyen d'une lame creuse; cette opération, lorsqu'elle est bien exécutée, est non seulement la plus rapide, mais encore la moins dangereuse et la plus sûre. KRUKENBERG.

10) Le malade de *Callan*, un homme âgé de trente ans, présentait une paralysie du droit externe, il niait la syphilis, n'avait point de rhumatismes; d'ailleurs, le traitement spécifique et le traitement anti-rhumatismal n'ont produit aucune amélioration. Comme la diplopie empêchait tout travail, on fit une ténotomie du droit interne, et un avancement du droit externe. Six semaines après, guérison, mouvements complets. L'auteur pense que, si au bout d'un traitement d'un mois, il n'y a aucune amélioration, on devrait tenter une opération. COBURN.

11) *Chanoz*. Cet appareil aurait les propriétés suivantes : 1° Pour un *œil de révolution*, il permettra, comme l'optomètre de Badal, de déterminer subjectivement les punctum : proximum, remotum, par la recherche de la netteté de l'image des cercles et diamètres;

2° Il permettra le diagnostic subjectif de l'astigmatisme et une étude minutieuse de cette amétropie. *α*. On pourra par la recherche du « phénomène des escaliers » autour de chacun des diamètres (pour des positions différentes de la plaque d'épreuves par rapport à la lentille de 16 dioptries) caractériser les deux méridiens principaux. De simples lectures de rotation et de déplacement axial de la plaque détermineront rapidement : *a*) la situation des méridiens de courbures extrêmes; *b*) le degré d'astigmatisme. *β*. Une pareille étude, faite pour chaque méridien aux remotum et proximum respectifs, donnera l'amplitude d'accommodation, suivant ces deux méridiens principaux ;

3° Comme dans cette étude subjective on considère l'as-

tigmatisme total, il est possible que la recherche des méridiens principaux aux remotum et proximum conduise, par les particularités observées, à des renseignements nouveaux sur les déformations et déplacements du cristallin, liés à l'accommodation;

4° De plus, en utilisant les lumières colorées, on pourra se servir de cet optomètre astigmomètre pour la mesure du chromatisme de l'œil. L'AUTEUR.

MALADIES DU GLOBE DE L'ŒIL

(BLESSURES, CORPS ÉTRANGERS, PARASITES)

1) **Hartmann**. — Des blessures de l'œil par coups de corne de vaches (Clinique de Tubingue) (Ueber Kukhornstossverletzungen des Auges, nach dem Material der Klinik) (*Thèse de Tubingue*, 1906).

2) **Kohl**. — Un cas d'exophtalmos intermittent (Ein Fall von intermittierendem Exophthalmus) (*Thèse de Halle*, 1906).

3) **Knecht** (H.-G.). — Les corps étrangers à l'intérieur de l'œil (Ueber Fremdkörper im Inneren des Auges). (*Thèse de Giessen*, 1906).

4) **Wolfrum**. — Cinq cas de tuberculose de l'œil traités à la tuberculine T. R. (Fünf Fälle von Tuberculose des Auges unter der Behandlung mit Tuberculin T. R.) (*Archiv f. Augenheilk.*, LIV, p. 1)

5) **Dixon** (G.-S.). — De la localisation des corps étrangers de l'œil et de l'orbite (On the localisation of foreign bodies in the eye and orbit) (*New-York Eye and Ear Infirmary Reports*, 1906).

6) **Feilchenfeld**. — La capacité de travail après les blessures de l'œil (Erwerbsfähigkeit bei Augenschäden) (*Zeitschr. f. Augenh.*, XV, p. 126, 1906).

7) **Lans** (L.-J.). — De la diminution de la capacité du travail par la perte d'un œil (Over het verlies in arbeidswaarde door het gemis van één oog.) (*Nederl. Tijdsckrift v. Geneesk* et 48ste *Iaarverslag*, Utrecht, 1907).

8) **Young** (H.-B.). — Extraction à l'aimant suivie d'aliénation mentale (Another successful magnet operation but with an unusual termination) (*Ophthalmic Record.*, sept. 1906).

9) **Scholtz Kornél**. — Un cas d'échinocoque intraoculaire (Ein Fall von echinococcus intraocularis) (*Arch. für Augenheilk.*, Bd. 54, p. 170, 1906).

10) **Stieren** (E.). — Traumatismes oculaires (Eye injuries) (*Pensylvania med. Journ.*, juin 1906).

18) **Strout** (E.-S.). — De la syphilis oculaire (Notes on ocular syphilis) (*Journ. of the Minnesota State med. Association*, 1er oct. 1906).

1) *Hartmann* décrit 78 cas de blessures par coups de corne de vaches; il indique le résultat sans tirer de conclusion.

W. STOCK.

2) *Kohl* donne d'abord la bibliographie de l'exophtalmie intermittente, puis il publie une observation nouvelle : Un

homme âgé de trente et un ans fut atteint de varices à la jambe, puis il s'aperçut que son œil gauche devenait proéminent lorsqu'il baissait la tête. Kohl admet que cette exophtalmie est due à des varices de l'orbite. W. STOCK.

3) *H. J. Knecht* rapporte 58 cas de corps étrangers intra-oculaires, observés de 1898 à 1904 à la clinique universitaire de Giessen.

Nature du corps étranger		Siège du corps étranger	
Fer	27	Chambre antérieure	7
Pierre	13	Iris	9
Cuivre	5	Iris et cristallin	5
Bois	1	Cristallin	5
Cils	3	Corps vitré	24
Grains de dynamite	3	Paroi de l'œil	1
Grains de poudre	2	Inconnus	6
Grenaille	1		
Inconnus	7		

W. STOCK.

4) Les injections de tuberculine, répétées dans le traitement de la tuberculose interne ont été reprises avec succès en ophtalmologie. *Wolfrum* s'est servi dans cinq cas de la tuberculine T. R. de Merck d'après les indications de V. Hippel et de Merck. Il s'agit : 1° d'un cas de tuberculose de la cornée, où, au cours des injections on remarqua une amélioration continue, sans la moindre hausse de température, 2° d'un cas d'iritis tuberculeuse où les nodules et toutes les autres altérations tuberculeuses de l'œil disparurent sans influencer l'état général. Dans le troisième cas, le traitement ne put être mené à bout, les injections n'étant pas supportées, néanmoins le foyer tuberculeux dans l'iris disparut ; les quatrième et cinquième cas étaient des cas d'épisclérite tuberculeuse. Ils furent guéris sans récidives par les injections. Jamais les foyers latents de tuberculose interne ne subirent une recrudescence par les injections. Somme toute, l'effet salutaire des injections de tuberculine est assez prouvé. L'amélioration survient généralement 2-4 semaines après le début du traitement et se produit peu à peu, quelquefois après une aggravation subite mais passagère du processus oculaire. E. REDSLOB.

5) *Dixon* examine ses malades dans le décubitus dorsal, la tête immobilisée, de même que la plaque qui est fixée à la table. Les fils en forme de croix sont placés sur la plaque. Ils servent à préciser l'endroit où se trouve le corps étranger. Les bandes qui servent à fixer la tête sont faites de telle façon qu'il est impossible au malade de bouger ; on place devant lui un objet quelconque qu'il regardera pour éviter le déplace-même léger de la tête qui pourrait se produire. On place alors le tube dans le même axe que les croix, et généralement à une distance approximative de 50 centimètres. L'indice est ramené au devant de la cornée, on mesure la distance qui le sépare exactement de la cornée. A ce moment, le tube est déplacé de 3 centimètres en avant du plan horizontal et on commence l'exposition. Avec une autre plaque, et en ayant soin de déplacer le tube de 3 centimètres en arrière du plan horizontal, on fait une autre exposition. Après le développement des plaques, il est facile de déterminer la position du corps étranger par les lignes de Hulens. Avec une modification du système de Swett on représente l'œil, et on peut avoir ainsi la position du corps étranger, dans tous les sens. Dans l'espace de quatorze mois, 125 examens furent pratiqués, dont 67 résultats positifs; 68 pour 100 des cas sont du côté droit. Le maximum de temps écoulé depuis la pénétration du corps étranger est de trente-trois ans, le minimum quarante-cinq minutes. Les corps étrangers étaient : dans la cornée 1 fois, chambre antérieure 2 ; cristallin 7 ; région ciliaire 15 ; derrière l'équateur, vitré, rétine ou choroïde 27; sclérotique 7 ; orbite 6 ; paupières 2. Nature du corps étranger : fer 58 fois; pierre 4 ; cuivre 2 ; plomb 2 ; verre 1. On fit sept énucléations à cause de panophtalmie, cyclite, ou accident sympathique. Pour l'extraction, on a employé l'aimant de Haab ou celui de Hirschberg. COBURN.

6) Le calcul de capacité du travail à la suite d'un traumatisme ne doit pas se faire d'après une formule ou un barême général. *Feilchenfeld* est d'avis qu'il faut individualiser chaque cas, chaque métier. Il a vu des amblyopes et des borgnes travailler et faire des ouvrages fins comme par le passé. Pourtant il faut prendre en considération, outre l'incapacité de travail, la diminution des moyens de concurrence ainsi que l'aug-

mentation du danger, car un traumatisme de l'œil sain aurait une importance toute spéciale. L'auteur a observé et examiné la capacité de travail d'un grand nombre d'ouvriers de différentes usines atteints de traumatisme de l'œil et nous donne le résultat dans des tableaux soigneusement rédigés.

E. REDSLOB.

7) *Lans* a constaté que sur 50 personnes qui avaient perdu un œil par accident, 2 avaient pendant un certain temps gagné un salaire moindre, 2 d'une manière définitive, 8 gagnaient plus qu'auparavant et 38 avaient le même salaire.

Il estime que chez les ouvriers dont le travail n'exige pas une vue parfaite, la perte de l'œil ne vaut pas plus de 25 pour 100, dans les autres cas, il admet 30 pour 100. Mais, à cause des accidents qui peuvent arriver par la suite, il pense qu'on ne peut fixer la rente définitive qu'au bout de deux à trois ans. Quelques circonstances peuvent modifier ces chiffres, par exemple, l'âge, l'apparence de la mutilation, la photophobie, l'inflammation du second œil, l'amblyopie de l'œil conservé.

H. DOR.

8) Le malade de *Young* qui était atteint d'un léger trouble mental devint aliéné peu après l'opération et mourut. L'autopsie ne révéla ni méningite ni aucune cause de mort

COBURN.

MALADIES DES PAUPIÈRES, DE L'APPAREIL LACRYMAL ET DE L'ORBITE

1) **Woodruff** (H.-W.) — De l'opération de Fergus dans le ptosis (The Fergus operation for ptosis). (*Ophthalmic Record*, sept 1906).

2) **Bradburne** (A.-A.). — Du ptosis, son diagnostic et de sa valeur comme symptôme localisateur (Ptosis; its diagnosis and value as a localizing symptom) (*Ophthalmology*, oct. 1906).

3) **Laspeyres**. — Angiolipome de la paupière et de l'orbite (Angiolipom des Augenlides und der Orbita) (*Zeitsch. f. Augenheilk.*, XV, p. 527, 1906).

4) **Pritchard** (Eric-L.). — Luxation spontanée de la glande lacrymale droite (Non traumatic dislocation of the right lacrymal gland) (*Trans. opht. Society*, vol. LXVI, p. 139, 1906).

5) **Stephenson** (Sydney). — Colobome congénital de la paupière (A case of coloboma of the eye-lid) (*Rep. of the Society for the study of Diseases in Children*, vol. VI, p. 203, 1906).

6) **Brailey** (A.-R.). — Distichiasis congenital (Congenital distichiasis) (*Trans. ophth. Society*, vol. XXXI, p. 16, 1906).

7) **Kuhnt** (Hermann). — Elargissement de la fente palpébrale en utilisant les tissus cutanés (Ueber Lidspaltenerweiterung mit Benutzung von kutanem Gewebe) (*Zeitsch.f. Augenh.*, XV, p. 238, 1906).

8) **Moritz** (Siegmund). Causes, symptômes et complications des maladies des sinus (Causes, symptoms and complications of the diseases of the nasal accessory sinuses) (*Brit. Med. journ.*, janv. 1905).

9) **Cary** (E.-H.). — La névralgie faciale et les opérations sur le nerf sous-orbitaire (Facial nevralgia and subcutaneous operations on the infraorbital nerve) (*Texas State journ. of Medicine*, juin 1906).

1) *Woodruff* recommande l'opération de Fergus dans le ptosis, opération qui consiste à prendre un lambeau en forme de langue à l'occipito-frontal et à le fixer au tarse. L'incision cutanée est faite au travers du sourcil. COBURN.

2) *Bradburne* publie un tableau intéressant pour déterminer l'origine du ptosis. COBURN.

3) Le cas de *Laspeyres* est celui d'un enfant de trois ans, qui présentait une tumeur bleuâtre, insensible et de consistance élastique au milieu de la paupière inférieure droite. L'examen anatomique confirma le diagnostic de lipome téléangiectoïde. E. REDSLOB.

4) La malade de *Pritchard*, est une femme âgée de quarante-trois ans, qui présente depuis quatre ans une grosseur au niveau de la paupière supérieure droite, qui est apparue brusquement. La tumeur qui représente la glande lacrymale luxée, grossit lorsque la malade pleure. S. STEPHENSON.

5) *Stephenson* a observé un cas de colobome congénital de la paupière supérieure chez un petit enfant âgé de trois mois. A l'œil droit, la paupière supérieure avait une encoche, qui lorsque l'œil était fermé, permettait de voir la cornée et la pupille. Vu la coïncidence entre cette lésion et l'ulcération de la cornée par manque de protection, Stephenson conseille dans ces cas, d'opérer le colobome le plus tôt possible. Il rapporte un autre cas de colobome, de la paupière supérieure, où précisément l'enfant lui fut présenté avec une ulcération et une perforation de la cornée correspondante. La communication est accompagnée de deux reproductions photographiques.

Montrant très bien la forme des colobomes décrits. L'auteur fait remarquer combien cette affection est rare, puisque dans la littérature il n'y a que 125 cas connus. J. MAWAS.

6) *Brailey* décrit un cas de distichiasis congénital chez un enfant âgé de quatorze ans. Les cils accessoires des deux paupières, formaient une fine rangée de poils ayant à peu près la moitié de la longueur des cils normaux, dont ils sont séparés par toute la largeur de l'espace inter-marginal. Les orifices des glandes de Meibomius sont absents. A l'exception de deux dents bicuspides et accessoires, du côté droit de la mâchoire, on ne note aucune anomalie de développement. L'examen microscopique d'un morceau de ce tissu, a montré une hypertrophie papillaire très marquée, une muqueuse du type squameux, recouvrant du tissu lymphoïde et sanguin. Le tarse fut trouvé normal. Il n'y a aucune trace de glandes de Meibomius, pas plus qu'une trace quelconque d'un phénomène morbide pouvant expliquer l'atrophie et la disparition de ces glandes. L'auteur cite Fuchs, qui a observé 4 cas semblables à la clinique de Vienne pendant ces vingt dernières années sur des jeunes adultes âgés de dix-sept, dix-neuf, douze ans et chez un homme de quarante ans. Il est à remarquer que chez un de ces malades (celui âgé de douze ans) le grand-père et la grand'tante maternels ont eu la même anomalie. S. STEPHENSON.

7) *Kuhnt* recommande la canthoplastie suivante pour les cas où la conjonctive est infiltrée et durcie par des inflammations chroniques. Il fait la canthotomie jusque sur le rebord osseux, libère la peau et la conjonctive en n'oubliant pas de couper les faisceaux fibreux, puis il couvre la plaie de petites greffes de Thiersch, prises sur l'avant-bras. Cette méthode ne peut pourtant s'appliquer dans les cas d'entropion ou d'ectropion, il faut alors avoir recours à une autre opération que décrit l'auteur, mais dont une brève analyse n'aurait pas d'utilité. E. REDSLOB.

Le Gérant : P. MASSON.

Lyon. — Imp. A. REY et Cie, 4, rue Gentil. — 47420

TABLE DES NOMS D'AUTEURS

TOME XXVI°. — 1907

A

Abadie, 36, 230, 402.
Acworth, 264.
Adam, 416.
Agricola, 396.
Albitos, 402.
Albrand, 188.
Alester, 425.
Alfieri, 407.
Alger, 229.
Allport, 298, 425.
Alt, 127, 162.
Amat, 522.
Ammann, 108.
Anderson, 468.
Aner, 544.
Anglade, 75.
Antonelli, 283, 330, 376, 469, 543.
Apert, 81.
Ardouin, 132.
Arlt (Von), 120.
Armaignac, 46, 264.
Armstrong, 229.
Ascunce, 407.
Ask, 463.
Asmus, 557.
Assicot, 89.
Aubaret, 75, 138, 392, 479.
Augé, 297.
Augiéras, 214, 516.
Aurand, 1.
Aurel von Szily, 103.
Axenfeld, 204, 206, 271.

B

Baader, 306.
Babinski, 273.
Bach, 155, 313, 537.
Baer, 556.
Bailliart, 264.
Baker, 83, 112, 316, 323, 359.
Ball, 168, 557.
Ballaban 23, 40.
Ballet, 522.
Banister, 188.
Baquis, 158.
Barany, 38, 105, 322.
Barck, 323, 418.
Bartels, 549.
Baudouin, 187.
Baudry, 31, 143.
Bauer, 522.
Bayer, 397.
Baylac, 143.
Béal, 233, 496.
Beard, 179.
Beauvois, 233.
Beck (de), 459, 491, 515, 544.
Becker, 421.
Beclère, 476.
Bednarski, 84.
Beggs, 304.
Behrens, 526.
Behrmann, 265.
Beigel, 28.
Belt, 179.
Benedetti, 368, 396.
Bérardinis (de), 70, 132.
Berger, 25, 179.
Bergmann, 265.
Bergmeister, 261.
Bernheimer, 161, 202, 265.
Bernstein 38, 421.
Berry, 395, 515.
Bertolotti, 469.
Bertozzi, 451, 463, 522.
Best, 75, 527.
Bettremieux, 229, 281, 412, 517.
Bickerton, 368.
Binder, 313.
Birch-Hirschfeld, 19, 264, 446, 463.
Bishop, 138.
Blanco, 352, 372, 424.
Blanke, 382.
Blanluet, 374.
Blaschek, 117, 124, 259.
Blaskowicz, 498.
Blitz, 188.
Bobonne, 298.
Boidin, 219.
Boldt, 298.
Boll, 298
Bonhoff, 263.
Bordier 529.
Borschke, 20, 127, 443.
Bossalino, 68, 304, 443.
Bouchart, 237.
Bouchaud, 127, 412.
Boughton, 103.
Bourdeaux, 360.
Bourgeois, 285, 330.
Bourneville, 179.
Boute, 379.
Boyd, 498.
Boyle, 84, 123.
Bradburn, 574.
Brailey, 575.
Braillon, 89.
Brandès, 313, 491.
Braütigam, 304.
Brav, 168, 188, 550.
Bret, 316.
Brewerton, 117.
Brillaud, 359.
Brockaert, 237.
Bronner, 175.

Brown, 179, 449, 504.
Bruas, 322.
Brückner, 511, 514.
Bruner, 377.
Bruning, 294.
Bruns, 425, 445, 451, 544.
Bryant, 382, 413.
Buchanan, 363.
Buhlmann, 507.
Bull, 557.
Bulson, 377.
Burr, 507.
Buttler, 316, 504.

C

Cabannes, 285, 306.
Caboche, 84.
Caillaud, 84, 133.
Calderaro, 66, 187, 178.
Callau, 566.
Calmette, 353.
Campbell, 170, 425.
Cange, 241.
Cans, 237.
Cantonnet, 127, 214, 372, 379, 407, 469.
Capolongo, 161.
Carlini, 34, 297, 442.
Carlotti, 376.
Carnac, 475.
Caron, 374.
Carra, 237, 497.
Carter, 544.
Carver, 117.
Cary, 575.
Casali, 285, 463, 475.
Castelain, 396.
Castellani, 112.
Castresana, 425.
Cerise, 379.
Chaillous, 123, 273, 376, 381.
Chamberlain, 105.
Chance, 161, 239.
Chanoz, 389, 566.
Chantemesse, 354.
Chapelle, 416.
Charles, 316.
Charpentier, 139.
Chatterton, 43, 359.
Chauffard, 138.
Chavannaz, 316.
Chavez, 372.
Cheney, 123, 459, 563.
Chevalier, 273, 297.
Chevallereau, 233, 359.
Church, 374.
Coats, 103, 421.
Cohn, 130.
Colburn, 175, 479.
Coleman, 130.
Colin, 188.
Collin, 488.
Collins, 379.
Comby, 353.
Connor, 176.
Contino, 108.
Coomes, 402.
Coppez, 179.
Coppez (H.), 402.
Cosmettatos, 306, 359, 531.
Coullaud, 93, 376.
Cowgill, 177.
Cirincione, 66.
Claiborne, 311, 374, 557.
Clarke, 411.
Claude, 521.
Craft, 407.
Cramer, 76, 422, 466.
Croft, 397.
Cropt, 265.
Crouzon, 469.
Crowder, 479.
Consiglio, 402.
Coste, 463.
Cruise, 372.
Cuénod, 206, 392, 496.
Cushing, 557.

D

Dalèn, 103.
Darier, 330, 376, 396.
Dash, 306.
Davidson, 497.
Dawis, 188.
Deherme, 264.
Delanglade, 40.
Delbarre, 37.
Delogé, 37.
Delord, 229, 363.
Demiéville, 451.
Denis, 491.
Dennis, 459.
Desmons, 162.
Devé, 517.
Devereux, 372.
Dide, 89.
Dimmer, 297, 350.
Dixon, 571.
Dock, 323.
Dohler, 264.
Dolcet, 376, 418.
Dor (H.), 145, 219, 298, 33∞.
Dor (L.), 219.
Doret, 84.
Doyne, 273.
Drake-Brockmann, 310.
Dransart, 229.
Duane, 70.
Dubar, 32, 314, 563.
Dübers, 233.
Dubosc, 81.
Dubreuil, 339, 591.
Dubreuil-Chambardel, 517.
Duclos, 179, 316, 330, 402.
Dufour, 283, 459, 537.
Dujardin, 396.
Dunner, 390.
Dupuy-Dutemps, 367, 376.
Duyse (Van), 214.

E

Eaton, 261.
Ehrenfried, 76.
Eionen, 188.
Eliasberg, 306.
Ellett, 123.
Elschnig, 323, 442.
Elwood, 314, 544.
Emerson, 311, 374.
Engau, 311.
Englander, 504.
Enslin, 496, 511.
Eperon, 206.
Espenschied, 120.
Evans, 557.

F

Fage, 376.
Faith, 557.
Falco (de), 112.
Falta, 543.
Faure-Lacaussade, 133.
Favre, 517.
Fehr, 31.
Feilchenfeld, 571.
Fejèr, 566.
Ferraud, 521.
Ferry, 93.
Fick, 550.
Fischer, 123.
Fish, 233.
Fisher, 396, 418.
Fitzgérald, 206.
Flanders, 111, 314.
Fleischer, 263.
Font-Réaulx (de), 468.
Fontanel, 323.
Forni, 127.
Fort, 396.
Fortunati, 159.
Fox, 188.
Français, 521.
Franchere, 323.

Frank, 45.
Freund, 382.
Freytag, 511, 534.
Früchte, 550.
Fruguiele, 178.
Fuchs, 550.
Fuerst, 203.
Fukala, 330.
Fuss, 204.

G

Gabrielidès, 160
Gaehlinger, 179.
Galezowski, 36, 219, 273, 368, 381, 469.
Gallemaerts, 214, 451.
Gamble, 557.
Gasparini, 23, 130.
Gebb, 488.
Gendron, 84, 424.
George, 84.
Gérard, 112, 379.
Germani, 392.
Germann, 138.
Gertz, 127.
Gibbs, 451.
Gibson, 411.
Gifford, 89, 139, 396, 517.
Gilbert, 74, 392.
Ginestous, 93.
Ginsberg, 34.
Giraud, 68, 475.
Gleichen, 81.
Godelstein, 412.
Goldeberg, 359.
Goldzieher, 84.
Golesceano, 219, 396.
Gompertz, 274.
Gould, 311, 368, 469, 517.
Gourfein, 84, 396.
Graefenberg, 511, 556.
Gradle, 557.
Gradon, 388.
Graf, 459.
Grandclément, 433.
Grasset, 353.
Green, 168, 233, 316, 411, 475.
Greenwood, 330.
Grenet, 521.
Grenz, 227.
Grift (Van der), 298.
Grimaldi, 463.
Grimm, 508.
Grimsdale, 264.
Gros, 206, 263.
Grossmann, 117, 176.
Gruber, 316.
Grunert, 43.
Guende, 83.
Guérin, 279.
Guichard, 537.
Guisez, 516.
Gullstrand, 350.

H

Haas, 426.
Hallett, 28, 469.
Haltenhoff, 120.
Hamburger, 330.
Hansell, 175, 227, 352, 514, 563, 566.
Harman, 138, 292.
Hartmann, 571.
Hartridge, 557.
Hastings, 70, 382, 517.
Heckele, 28.
Heimann, 188.
Heine, 323.
Henderson, 368.
Herbert, 396.
Hermann, 230.
Hertel, 293.
Hess, 330, 537, 543.
Heuss, 204.
Heyraud, 311.
Hinshelwood, 188, 527.
Hinsilberg, 84.
Hippel (Von), 23, 170, 294, 446.
Hirsch, 531.
Hirschberg, 31, 34, 418.
Hoeffer, 259.
Hoffmann, 294, 407.
Holloway, 543.
Holmes, 316.
Hoppe, 426.
Horn, 422.
Hornicker, 298.
Horsley, 120.
Hosmer, 498, 504, 550.
Hotz, 75, 188, 425.
Howe, 90, 368, 424, 550.
Howley, 402.
Hubbell, 130, 563.
Hubert, 372.
Hulzinga, 421.
Hummelsheim, 93.

I

Iberschoff, 281.
Inouye, 544.
Ischreyt, 297, 543.
Isola, 70.

J

Jacobson, 392.
Jacoby, 314.
Jackson, 68, 160, 170, 173, 395, 566.
Jacqueau, 237.
Jameson, 264.
Jandot, 317.
Jennings, 359.
Jansen, 379.
Jersey, 517.
Jocqs, 133, 285, 363, 451, 476, 498.
Johnston, 43.
Joseph, 83.
Joyce, 186.
Junius, 298, 527.
Jurnitschek, 133, 424.

K

Kalt, 367, 368.
Kardo, 112.
Kimpel, 382.
Kipp, 70.
Klimpel, 527.
Knapp, 36, 43, 78, 412, 418.
Knecht, 571.
Koch, 239, 451, 521.
Koeller, 330.
Koellner, 511.
Kœrber, 487.
Kohl, 571.
Koll, 70.
Koske, 66.
Koster, 120, 138, 175, 188, 304.
Kowleski, 503.
Kraemer, 70.
Krauss, 40, 498.
Krebs, 451.
Kreuzberg, 83.
Kroener, 503.
Krüdener, 294.
Kugel, 173.
Kuhnt, 43, 78, 497, 575.
Kuhnthy, 544.
Kunz, 515.
Kurfinski, 263.

L

Lacaussade, 84.
Ladureau, 316.
Lagleyze, 531.
Lafon, 84, 117, 130, 132, 316, 411.
Lagrange, 130, 168, 271, 285, 459, 479.
Lamb, 230, 475.
Lampel, 464.
Lamy, 469.
Lancereaux, 517.
Landmann, 503.
Landolt (M.), 534.

Landolt, 36, 46, 175, 426.
Landolt (E.), 412, 534.
Landow, 81.
Langenecker, 112, 544.
Langworthy, 206, 306.
Lannois, 127.
Lans, 571.
Lapersonne (de), 34, 133, 469.
Laroyenne, 97.
Laspeyres, 574.
Lauber, 442.
Layton, 566.
Leber, 63, 259, 293.
Ledroit, 421.
Leisch (Mc.), 422.
Leischner, 418.
Lemaire, 179.
Le Moal, 537.
Lenoble, 537.
Lenz, 508.
Leplat, 452.
Le Roux, 84, 271
Lévy, 322, 521.
Lewis, 127, 161, 259.
Lewit, 407.
Liégard, 298.
Liehr, 459.
Lieto-Vollaro (de), 392.
Lindqvist, 203.
Linnell, 186, 463.
Lint (Von), 70, 264, 285, 297.
Lion, 521.
Little, 451.
Livon, 162.
Lloyd Owen, 117.
Lodato, 185.
Loeser, 81.
Lœwy, 25.
Lohmann, 443.
Lohnstein, 469.
Lomb, 489.
Lombard, 311.
Lopez, 185, 381.
Luersen, 353.
Lukens, 416.
Lundberg, 78, 123.
Lundsgaard, 544.
Lunn, 557.
Luszkowski, 237.

M

Maas, 514.
Mac Kee, 108.
Maggi, 178, 452.
Magne, 392.
Maillet, 481.
Maillous, 358.
Mann, 498, 544.
Mansilla, 422.
Manzoutto, 117.
Mappes, 294.
Markus, 459.
Marple, 515.
Marry, 188.
Marquez, 534.
Marshall, 372.
Martin, 214.
Marx, 159.
Massey, 179.
Mathieu, 537.
Mathys, 292.
Matys, 154.
May, 32, 206, 358.
Mayou, 372.
Mayweg, 418.
Mazet, 363.
Medeiros, 316
Medow, 214.
Meissner, 451.
Mellinghoff, 359.
Menacho, 359, 425.
Menzies, 264.
Mesmer, 330.
Mets (De), 283.
Mettey, 133.
Meyer, 28, 155.
Micas (de), 93, 416.
Michel (von), 271.
Michel, 159, 488.
Michelson-Rabinovitch, 537.
Milliken, 227.
Minet, 179.
Mintz, 143.
Mittendorf, 563.
Moderow, 352.
Moeser, 407.
Moissonnier, 306, 379.
Monesi, 62, 108, 350.
Monod, 138.
Montano, 527.
Monthus, 40, 117, 451.
Morax, 25, 170, 219, 322, 379, 396, 451, 476
Moreau, 97, 233, 316, 517.
Moretti, 31, 179.
Moritz, 575.
Morton, 123.
Motais, 93, 233.
Moulton, 379.
Müller, 274.
Münch, 62, 156, 257.
Murray, 161, 515.
Murrell, 112.
Muttendam, 123.

N

Nadal, 138.
Nadejde, 388.
Napier, 407.
Narich, 323.
Nathan, 469.
Nepveu, 443.
Nettleship, 450.
Neumayer, 84.
Nicolle, 392.
Nogier, 529.
Noiris, 229, 374.
Noiszewski, 28.
Northwap, 422.
Norton, 173, 451.
Nuel, 285, 313.

O

Offret, 368.
Ogawa, 491, 508, 531.
Ohm, 188, 469.
Ohse, 418.
Oliver, 81, 396.
Onfray, 353.
Onken, 306.
Onodi, 90.
Opin, 353, 388.
Orlandini, 264.
Ovio, 155, 177, 443.
Owen, 120.

P

Pagne, 202.
Painblan, 70.
Pal, 382.
Pansier, 25.
Paparcone, 522.
Parhon, 388.
Parisotti, 34, 273.
Parker, 418, 557.
Parsons, 119, 363.
Passetz, 120.
Patry, 537.
Paulesco, 517.
Pause, 566.
Péchin, 143, 170, 179, 363, 459
Peck, 407, 514.
Penaud, 162.
Percival, 314.
Pergens, 105.
Perlmann, 40.
Perrier, 388.
Perretière, 127.
Pes, 487.
Petit, 396.
Petrosinos, 522.
Pfalz, 162.
Pfeiffer, 132, 352, 544.
Pflüger, 63.

Pick, 43.
Picper, 550.
Piekema, 127.
Pier, 451.
Pierron, 316.
Pihl, 133.
Pilcz, 90.
Pilzecker, 259.
Plitt, 132.
Pollack, 63, 120, 123, 281, 359.
Polkinhorn, 330.
Polliot, 359.
Pons, 40.
Pons y Marquez, 511.
Popolanski, 550.
Perry, 112.
Porter, 138.
Posey, 45, 74, 111, 160, 316, 359, 504.
Possek, 139.
Porot, 274.
Post, 384.
Poulain, 93.
Poulard, 219.
Pratt, 112.
Pritchard, 574.
Pusey, 503, 537.

R

Rabiger, 451.
Raehlmann, 466.
Raizis, 230.
Rallier, 37.
Ramirez, 46.
Ramos (J.), 19.
Ramsay, 425, 450.
Randall, 70.
Randolph, 491.
Ranly, 83.
Raulin, 138.
Rave, 314.
Ray, 177.
Raymond, 517.
Reichert, 384.
Reis, 93, 508.
Remlinger, 139.
Rendu, 138.
Revel, 229.
Reynolds, 237.
Rhein, 379, 186.
Riemer, 504.
Rimbaud, 353.
Risley, 179, 379, 458.
Robertson, 154.
Roch, 402.
Rocher, 132, 517.
Rochon-Duvigneaud, 34, 367, 374, 402.
Rodiet, 175, 237.
Roeber, 488.
Roemer, 490, 537, 543, 550.
Roepke, 352.
Roger, 322.
Rohmer, 25, 283.
Rollet (E.), 1, 49, 143, 193, 233, 289 316, 360, 385 498, 517.
Romagny, 298.
Romme, 353.
Rose, 517, 521.
Rosenmeyer, 45.
Rossi, 522.
Rothschild (de), 322.
Roure, 70.
Roussi, 522.
Rouvillois, 281.
Rudge, 261.
Ruhwandl, 487.
Rumpel, 451.
Rumszewicz, 31.

S

Sabine, 425.
Sachsalber, 294, 294, 453.
Sainclair, 232.
Sainton, 186.
Saint-John Roosa, 514.
Samperi, 306.
Santamaria, 178.
Santos Fernandez, 133, 143, 359, 411, 425.
Santucci, 392.
Sarker, 425.
Sattler, 566.
Saubert, 418.
Sauri, 516.
Sauton, 402.
Sauvineau, 117, 206.
Schaaf, 522.
Schaffer, 293.
Schapringer, 19, 175.
Schiele, 543.
Schirmer, 19, 452, 497.
Schnabel, 261.
Schneideman, 36.
Schlesinger, 543.
Scholtz, 498, 534, 571.
Schonberg, 475.
Schreder, 38.
Schreiber, 158.
Schridde, 261.
Schultz-Zehden, 304.
Schuster, 491.
Schweinitz (de), 38, 160, 175, 186, 395, 450, 498, 504, 516, 550, 557.
Scrini, 516.
Seaman, 78, 377.
Seefelder, 111, 294, 466, 491.
Seeligsohn, 84.
Seitz, 75.
Servonat, 323.
Servel, 424.
Sharp, 175.
Sherer, 74.
Shiba, 132, 294.
Shine, 511.
Shœmaker, 75, 78.
Shumway, 28, 382, 491, 543.
Shute, 105.
Siegrist, 412, 476.
Simonin, 537.
Simonsen, 416.
Sisson, 76.
Slatineano, 392.
Smith, 173, 451, 514, 563.
Snell, 123, 515.
Snew, 237.
Smiegelow, 219.
Snowball, 120.
Snydacker, 133, 382.
Snyder, 179.
Sonder, 459.
Sourdille, 170.
Spear, 138.
Spehr, 206.
Speidel, 38.
Sperber, 511.
Spéville (de), 34, 170, 179.
Spicer, 522.
Spiller, 160.
Spratt, 127, 161.
Stacks, 557.
Stahlman, 186.
Standish, 497, 563.
Stargardt, 353.
Stauffer, 359.
Steiner, 297.
Stephenson, 264, 273, 407, 497, 498, 543.
Stevens, 323, 368, 488.
Stevenson, 168, 574.
Stewart, 112, 133.
Stieren, 418, 514, 571.
Stilling, 311, 566.
Stock, 445.
Stocké, 368.
Stoever, 112.
Street, 229.
Strickler, 292.
Strout, 571.
Struben, 566.
Strzeminski, 508
Stucky, 522.
Stutzin, 306
Suker, 459, 522.
Sulzer, 130, 179, 273, 421.
Sweet, 416.
Szily (Aurel von), 103, 257.

T

Tanzer, 138.
Tchirkowsky, 534.
Teillais, 285.
Terrien, 214, 372, 450.
Terson (A.), 179, 214, 359, 374, 402.
Terson, 168.
Terson (père), 111, 206, 374.
Terson (fils), 111.
Theatham, 396.
Théobald, 111.
Thielemann, 264.
Thompson, 43.
Thomson, 108, 186, 232, 363, 368, 491, 557.
Thorington, 25.
Tocké, 537.
Todd, 112, 117.
Toms, 469.
Tooke, 70.
Toufesco (Mlle), 257, 353.
Tournadour, 112, 396.
Trantas, 28, 544.
Treacher-Collins, 330.
Trousseau, 84, 452.
Truc, 25, 481.
Türk, 105, 515.
Tyson, 186.

U

Uhthoff, 188.
Ulbrich, 527.
Ullmann, 45.
Urata, 161.
Uribe y Troncoso, 46, 352, 425.

V

Vacher, 363.
Valois, 274.
Vandergrift, 70.
Vanderhoof, 421.
Valude, 123, 227, 273, 316, 330, 379, 402.
Veasey, 407, 544, 508.
Venneman, 323.
Verderame, 497.
Vesel (van), 43.
Vignard, 314
Villard, 306.
Villemonte, 117, 130, 459.
Vinsonneau, 550.
Viterbi, 407.
Vogel, 204.
Vogt, 274, 279, 330, 537.
Vries (de), 108.

W

Wagenmann, 298.
Wagner, 84.
Walk, 112, 130.
Wamsley, 418.
Ward, 382.
Webster, 382.
Weeks, 353, 422, 515.
Wehrli, 264, 498.
Weill, 508.
Weinbrun, 466.
Weingartner, 310.
Weinhold, 293.
Weisenburg, 132.
Werner, 368.
Werwey, 498.
Wesemberg, 229.
Wessely, 155.
Wewer, 311.
Wicherkiewicz, 70.
Widmark, 110.
Wieden Portillo, 359.
Wilkinson, 330, 374.
Williams, 173.
Wilson, 522.
Wintersteiner, 90.
Wlotzka, 156.
Woddig, 382.
Woelflin, 443.
Wolden, 360.
Wolff, 34, 412.
Wolffberg, 425.
Wolfrum, 442, 446, 571.
Wood, 154, 170, 173, 396.
Woodruff, 306, 574.
Wray, 117, 504.
Wildenberg (van der), 479.
Wright, 173, 359, 544.
Würdemann, 43, 138, 177, 412, 421, 550.

Y

Yung, 571.

Z

Ziegler, 74, 396, 475.
Zentmayer, 132, 170, 186, 359, 550, 557.
Zimmermann, 542.
Zirm, 161, 297.
Zoethout, 449.
Zweig, 544.

TABLE DES MATIÈRES

TOME XXVI. — 1907

MÉMOIRES ORIGINAUX

ROLLET (E.) et AURAND. — Etude expérimentale et comparée sur la tuberculose et la pseudo-tuberculose aspergillaire de la choroïde, 1.
ROLLET (E.). — La phlébite rétinienne, 49.
GOURFEIN. — La conjonctivite infectieuse de Parinaud, 54.
LAROYENNE et MOREAU. — Trois cas de fracture du crâne suivis de fracture du canal optique, 97.
DOR (H.). — Une période intéressante de l'historique de la cataracte, 145.
ROLLET (E.). — La mucocèle fronto-orbitaire, 193.
CANGE. — Pathogénie et cure radicale de l'entropion de la paupière supérieure, 241.
ROLLET (E.). — Le drainage au crin de la chambre antérieure contre l'hypertomie et la douleur 289.
DOR (H.). — Kyste de la glande lacrymale, 337.
DUBREUIL (G.). — Les glandes lacrymales de l'homme et des mammifères, 339.
ROLLET (E.). — Technique opératoire de l'extirpation du sac lacrymal à la rugine, 385.
GRANDCLÉMENT (L.). — De l'ablation des tumeurs du nerf optique avec conservation de l'œil, 433.
TRUC et MAILLET. — Recherches oculistiques sur l'ophtalmo-réaction, 481.
BORDIER et NOGIER. — Nouveau pupillomètre, 529.

REVUE GÉNÉRALE

A

Accidents du travail. Traitement précoce des — oculaires, 131 ; névrose traumatique et —, 314 ; âge avancé facteur d'incapacité dans les —, 314 ; mesures coercitives et mesures radicales de thérapeutique oculaire en rapport avec la loi des —, 332 ; grippe et —, 283 ; revision dans les —, 476 ; assurances contre les —, 527 ; capacité de travail après les —, 573.

Accommodation. Relation entre la convergence et l'—, 176 ; paralysie de l'— dans le diabète, 230 ; l'— des aphaques par la pression musculaire, 203 ; troubles d'— d'origine hystérique, 281 ; la convergence et l'—, 352 ; l'— astigmatique, 352 ; l'— astigmique, 374 ; dissociation de l'— et de la convergence, 390 ; rapports de l'— et de la motilité avec la réfraction, 415.

Acide phénique. Instillations d'— pur dans l'œil, 548.

Acuité visuelle. Ruban métrique pour détermination de l'—, 47 ; recherches sur l'—, 105 ; l'— et les optotypes, 105 ; recherches sur l'—, 106 ; réforme de la détermination de l'—, 175 ; la détermination de l'— d'après les méthodes de Landolt et de Guillery, 175 ; l'unification de notation de l'—, 415 ; uniformisation de l'— des employés de chemins de fer, 429 ; deux appareils pour l'examen de l'—, 432 ; — et accidents du travail, 479 ; diminution de l'— son effet sur la capacité du travail, 515.

Adaptation. Influence des moyens artificiels sur l'— à l'obscurité, 444 ; recherches sur l'— et sa signification dans les affections du fond d'œil, 444.

Adrénaline. Effet de l'— sur la pupille et la tension oculaire, 157 ; glaucome aigu par instillation d'—, 168 ; l'— dans le catarrhe printanier, 266 ; effets de l'— en instillations, 334 ; expériences avec l'—, 384.

Aimant. — et rayons X pour les corps étrangers, 83 ; — à axe des pôles flexible et libre, 83 ; opérations à l'—, à la clinique d'Iéna, 315 ; extraction du fer par l'électro- —, 314 ; — à pôle interne, 427 ; opérations à l'—, 516 ; extraction de fragments d'acier par l'—, 515 ; extraction à l'— suivie d'aliénation mentale, 574.

Albinos. L'œil des —, 532.

Alexie —, 179.

Alypine L'—, nouvel anesthésique oculaire, 96 ; l'—, 429 ; l'—, 430 ; l'— anesthésique oculaire, 431 ; l'—, 432.

Amaurose. — consécutive à une anémie par hémorragie, 35 ; idiotie et — familiale, 45 ; — fonctionnelle, hystérique, psychique ou urémique, 77 ; — par antipyrine, 77 ; — binoculaire hystérique, 372 ; — bilatérale post-typhique transitoire, 464 ; un cas d'— quinique, 559.

Amblyopie. — traumatique, simulation, 34 ; anatomie pathologique de l'— alcoolo-nicotinique, 110 ; fonctions rétiniennes dans l'— congénitale, 121 ; — par l'alcool méthylique, 142 ; l'— toxique, 274 ; forme d'— des jeunes, d'origine syphilitique, 277 ; état de nos connaissances sur l'— nicotinique et alcoolique, 274 ; l'— congénitale, 274 ; essai sur l'— par le sulfure de carbone, 370 ; cas d'— par fixation du soleil, 411 ; — consécutive à la fixation du soleil, 464 ; l'— tabagique et alcoolique, 557 ; — congénitale, 561.

Amétropie. Un cas d'— où les symptômes ont été supprimés par l'usage des verres, 175.

Anesthésie. L'— en chirurgie oculaire, 188 ; — au chlorure d'éthyle et au chloroforme, 427 ; — locale pour l'énucléation et l'exentération, 478.

Angle irido cornéen. Occlusion de l'— dans le glaucome, 110 ; état de l'— dans les luxations du cristallin avec hypertonie, 168.

Aniline (Couleurs d'). Influence nocive des — sur l'œil, 331 ; lésions oculaires par les —, 361.

Aniridie. — incomplète, 214 ; — congénitale double, glaucome et cataracte, 460.

Anisométropie.— et vision binoculaire, 38.

Ankyloblépharon. — membraneux de l'angle externe, 287.

Anomalie. — congénitale chez les aliénés, 92 ; — de l'œil par bride amniotique, 154 ; — de la vision, 281.

Anophtalmie. — bilatérale, 177 ; l'— congénitale et les voies optiques, 202.

Autosynoptomètre. — à curseur et à miroir, 47.

Aphakie. — traumatique, 565.

Argent. Sels d'— dans les affections de la conjonctive, 498.

Argyll-Robertson. Syndrome Gassérien et signe d'—, 522.

Argyrol. L'— dans l'ophtalmie purulente, 452.

Argyrose. — de la conjonctive, 113.

Artère centrale. Occlusion de l'— avec conservation d'un district parapapillaire, 558 ; spasme visible de l'—, d'un œil, 558.

Artère hyaloïde. Persistance de l'—, 79 ; cas de colobome avec —, 460.

Artère ophtalmique. Anévrysme de l'— guéri par des injections de gélatine, 519.

Asthénopie. — et céphalalgie, 128 ; congestion de la papille et —, 409.

Astigmatisme. Rapports entre les champs binoculaires de la vision des couleurs et les champs combinés de l'—, 81 ; rotation de l'ombre skiascopique dans l'—, 127 ; particularité de la vision dans l'—, 390.

Atrophie optique. — consécutive à une phlegmasie du sac, 277 ; — tabétique dans la syphilis héréditaire, 410 ; familiale 465 ; infantilisme et — dans un cas de tumeur de l'hypophyse, 560 ; — progressive, 560 ; tumeur cérébrale, — double, 562.

Atropine. Doses maxima et minima de l'—, 426.

Avancement musculaire. Substitution de l'— à la ténotomie dans le traitement des déviations des muscles droits, 39.

Aveugles. Massage envisagé comme occupation des —, 192 ; éducation visuelle d'— -nés, opérés plus tard avec succès, 240.

B

Bactériologie. — ophtalmologique, 204 ; — diplocoques ne prenant pas le Gram, 446 ; coloration en — oculaire, 493.

Basedow (Maladie de). — atypique, endothéliome de la pituitaire et du thyroïde, 141 ; — consécutive à une morsure de chien enragé, 143 ; traitement médical de la —, 186 ; —, 187 ; traitement actuel de la —, 186 ; —, 237 ; traitement de la —, 324 ; —, 325 ; traitement de la — par les rayons X, 382 ; — atypique, endothéliome de la pituitaire, 423 ; deux cas de —, observés chez des hommes, 424 ; —, 522.

Blépharoptosis. Le — spastique, 180 ; deux cas de — spastique, 182.

Blépharite. Les —, 360 ; traitement des — ciliaires par l'hermophényl, 418.

Blépharochalazis. Un cas de —, 517.

Blépharoplastie. Nouvelles méthodes de —, 44 ; résultats d'opérations de —, 133 ; — avec un lambeau enlevé au cou 137 ; la méthode italienne en — et opérations de la face, 182 ; deux cas de —, 317 ; — à double lambeau pédiculé, 418.

Buphtalmie. Clinique et thérapeutique de la — congénitale, 231.

C

Cachet d'oculiste. Un —, 188.

Canthoplastie. Anomalie de l'angle interne et —, 518.

Caroncule lacrymale Epithelioma de la —, 397.

Cataracte. La capsule du cristallin dans l'opération de —, 36 ; considérations sur l'opération de la —, 37 ; traitement chirurgical de la —, soins hygiéniques, aseptiques, préparatoires, 37 ; méthode d'extraction de la —, 37 ; spectroscopie et microchimie de la — noire, 66 ; extraction de la — dans le rétrécissement du sac conjonctival, 78 ; étiologie de la — lamellaire, 79 ; statistique d'opérations de la — à Stockholm, 79 ; opération de — à la clinique des Séraphins, à Stockholm, 123 ; — coralliforme, 123 ; opération de —, 123 ; pathogénie des —s polaires antérieures, 125 ; enquête sur la prétendue fréquence de la — des verriers, 125 ; — et atrophie optique, 126 ; extraction d'une — à travers l'iris, 126 ; période intéressante de l'historique de la —, 145 ; nouvelle méthode de discision dans les —s secondaires capsulaires, 174 ; technique de l'opération de la —, 174 ; traitement des suites de l'opération de la —, 174 ; quelques formes de la — héréditaire, 174 ; la meilleure incision pour l'extraction de la —, 173 ; cause et traitement de la —, 173 ; extraction dans sa capsule de la — dans l'irido-choroïdite, 227 ; l'opération des —s incomplètes, 228 ; hémorragies expulsives après la —, 280 ; opération de — dans certaines maladies constitutionnelles, 310 ; — polaire antérieure bilatérale, 355 ; forme de — lamellaire, 372 ; — ponctuée par la foudre, 372 ; arrachement capsulaire dans l'opération de —, 373 ; — postérieure double, 411 ; deux cas de — polaire antérieure d'origine différente, 411 ; arrachement de la cristalloïde antérieure dans la —, 412 ; indications parfois oubliées dans l'extraction de la —, 412 ; résultats optiques de l'extraction de la —, 412 ; pince pour extraction des exsudats pupillaires dans la — secondaire, 431 ; production expérimentale de — congénitale chez le lapin, colobome et microphtalmie, 449 ; pathogénie de la — des souffleurs de verre, 466 ; la — compliquée, 468 ; le glaucome secondaire et la — traumatique, 468 ; traitement de la — par les injections d'iodure de potassium, 511 ; — par esquille de fer, 511 ; résultat de 1.200 extractions de — avec iridectomie, 511 ; la vision bleue après l'extraction de la —, 512 ; — produite par la tétanie, 512 ; opérations de — à la « New-York Eye and Ear Infirmary », 513 ; extraction

de — avec capsulotomie préliminaire, 563 ; — noire, 565.

Catarrhe printanier. Un cas de —, 70 ; le —, 116 ; le —, 208 ; —, 360 ; contribution à l'étude du —, 397 ; du —, 399.

Cécité. — par affection des sinus postérieurs, 93 ; statistique de la — en Finlande, 110 ; la mort et la — par alcool méthylique, 170 ; méthode pratique pour prévenir une cause de — en Amérique, 163 ; — et hémianopsie dans un cas de syphilis cérébrale, 219 ; fréquence de la — due aux sinusites, 233 ; — momentanée récidivante, 238 ; — occipitale, hémianopsie hippocampique, 278 ; — brusque par suppuration péri-oculaire, 419.

Centres. Technique des opérations sur les —, 123 ; symptômes oculaires des tumeurs des —, 186.

Chalazion. Traitement du —, 417.

Chambre antérieure. Lésions consécutives à l'inoculation dans la —, 68 ; recherches sur un courant dans la —, 107 ; le drainage au crin de la — contre l'hypertonie et la douleur, 289.

Champ visuel. Le — et les méthodes de mesure, 372 ; limites périphériques du — pour les objets blancs et colorés, 464.

Chiasma. Lésions du — dans les méningites de la base, 382 ; histologie du — chez l'homme, 388 ; un cas de dégénérescence pituitaire, compression du —, 408.

Chorio-rétinite. — scléreuse, luxation du cristallin, 76 ; — maculaire double congénitale, 277 ; la — tuberculeuse en foyer, 304 ; — naphtalinique, 555 ; — sans étiologie, 563.

Choroïde Tuberculose et pseudo-tuberculose aspergillaire de la —, 1 ; sarcome mélanique de la —, 31 ; tuberculome de la —, 32 ; ruptures multiples de la —, 74 ; ossification de la —, 119 ; hémorragies sous la — traumatiques et expulsives, 216 ; tumeur métastatique de la — (maladie de Hopkins ?), 272 ; sarcome de la —, 306 ; tubercule de la —, 402 ; pronostic du sarcome mélanique de la —, 403 ; sarcome de la —, 406 ; affections de la —, rapport avec les maladies générales, 504 ; cancer métastatique de la —, 504 ; ruptures de la —, 505 ; défectuosité symétrique de la — et de la rétine, 505 ; sarcome mélanique de la — symptôme clinique rare, 552 ; carcinome métastatique de la —, 556.

Choroïdite. La —, explication des lésions du fond, 363 ; — centrale sénile, 363.

Circulation. Recherches sur la — des liquides dans l'œil, 260.

Clinique. — oculistique du Carolinum de Stockholm, 110 ; la — de Breslau, 330 ; — populaire pour les yeux, 496.

Colobome. Microphtalmie et — de l'iris et de la choroïde, 132 ; le — de la macula, 308 ; — de la paupière supérieure, 379 ; anatomie pathologique des —s du globe et du nerf optique, 394 ; — des paupières, dermoïde du limbe, 418 ; cas de — avec artère hyaloïde, 460 ; — du nerf optique, 465 ; — congénital de la paupière, 575.

Compte rendu. — de la clinique de Tubingue, 263.

Conduits lacrymaux. Actinomycose des —, 518.

Conjonctive. Bactériologie des —s, 109 ; argyrose de la — due à l'argyrol 113 ; — rhumastimale, 115 ; les —s, 112 ; périthéliome endothélial de la — et des culs-de-sac, 160 ; tuberculose de la —, anatomie, clinique, expériences, 165 ; chancre syphilitique de la — bulbaire, 206 ; histologie de la — blennorragique des nouveau-nés, 262 ; hémorragie de la —, 276 ; sarcome alvéolaire de la —, 298 ; taches pigmentaires de la —, 299 ; diphtérie de la —, 298 ; modifications inflammatoires de la —, 359 ; lymphangiectasie de la —, 360 ; épithélioma de la —, 360 ; argyrose de la —, 369 ; angiome de la —, 397 ; tuberculose primitive de la —, 398 ; un nouveau cas de — *ante partum*, 398 ; angiome de la —, succès par le traitement à l'alcool, 401 : tuberculose de la — bulbaire, 453 ; kystes épithéliaux infectés de la — bulbaire, 456 ; examen bactériologique de la — dans la typhoïde et la pneumonie, 493 ; nocivité des couleurs d'aniline sur la —, 540 ; diphtérie de la —, 544 ; dégénérescence hyaline de la —, 545 ; traitement du lupus de la —, 547.

Conjonctivite. — par euphtalmine, 71 ; — de Morax-Axenfeld, 72 ; bactériologie des —s aiguës, 73 ; traitement de la — blennorragique, 114 ; épidémie de — contagieuse aiguë à Ceylan, 115 ; contribution à l'étude de la — rhumastimale, 166 ; — blennorragique, accident du travail, 266 ; traitement de la — blennorragique, 271 ; — phlycténulaire, 265 ; arthrite après — blennorragique, 383 ; les lavages au perchlorure de fer dans la —, 399 ; — tuberculinique, 406 ; — pseudo-membraneuse à pneumocoques, 456 ; micro-organismes pathogènes de la —, 493 ; cent vingt-neuf cas de — blennorragique, 525 ; —, 544.

Conjonctivite de Parinaud. —, 54 ; —, 70 ; contribution à l'étude de la —, 163 ; un cas de — avec érythème noueux et amygdalite, 164 ; adénopathie de la — dans un cas de trachome, 300 ; cinq cas de —, 265 ; —, 453 ; —, 456 ; —, 502.

Connexion. — oculogyres du mésencéphale, 471.

Contagion. — des affections oculaires dans les crèches et les écoles, 116.

Convergence Relation entre la — et l'accommodation, 176 ; rapports entre les pupilles et la réaction de la —, 353 ; — et accommodation, 352 ; dissociation de l'accommodation et de la —, 390 ; étude sur la — et ses anomalies, 489.

Cornée. Ulcère marginal de la —, 30 ; pigmentations congénitales de la —, 70, 71 ; ulcus rodens de la —, hétéroplastie de tissu cornéen du lapin, 71 ; cas de coloration de la — par acide chromique, 74 ; altérations de la — de l'œil de l'enfant par hypertension oculaire, 112 ; opacités de la — chez les syphilitiques, 114 ; ulcère de la — à diplobacilles, 116 ; ulcère de la — et thermocautère, 117 ; corps étrangers de la —, 112 ; ulcère perforant de la — dans un œil glaucomateux, 207 ; traitement efficace de l'ulcère infectieux de la —, 208 ; régénération de la — après les ulcères étendus, 265 ; vaccination de la —, 265 ; injection vaccinale de la —, 266 ; troubles nodulaires de la — affection tuberculeuse 269 ; altérations de la — dans les ulcérations, 295 ; inoculation de la syphilis à la — du chien, 296 ; transplantation de la —, 300 ; altération spéciale de la — après la kératite parenchymateuse, 301 ; extraction de petits corps étrangers de la — et de la conjonctive, 298 ; aspect de traumatismes de la — au point de vue médico-légal, 298 ; plaies pénétrantes de la —, 360 ; opacités métalliques de la —, 362 ; processus de réparation des plaies de la —, 392 ; dialyse dans la —, 397 ; kyste séreux de la —, 397 ; sérothérapie des ulcères de la —, 397 ; mélano-sarcome du limbe de la —, 398 ; cas curieux de traumatisme du limbe de la —, 397 ; — conique, 399 ; tuberculose pri-

mitive de la —, 452 ; opacités et inflammations traumatiques de la —, 455 ; particularités de la — humaine, 488 ; anatomie des troubles congénitaux de la —, 493 ; formations cristallines de la —, 491 ; tuberculose de la —, 498 ; acné rosacea de la —, 499 ; traitement des blessures fraîches de la —, 499 ; traitement de l'ulcère serpigineux de la — par le radium, 500 ; recherches sur les troubles nodulaires de la —, 502 ; la — du fœtus est-elle vascularisée, 531 ; traitement des ulcérations de la —, 544.

Corps ciliaire. Tumeur du —, 119 ; hémorragies du — chez les nouveau-nés, 119.

Corps étrangers. — métalliques du cul-de-sac inférieur, 70 ; électro-aimant et rayons X pour enlever les —, 83 ; — superficiels de l'œil, 83 ; — de la cornée et de la conjonctive, 112 ; instrument pour l'extraction des —, 178 ; — intra-oculaires, 177 ; — du cristallin extraits à l'aimant, 227 ; — intra-oculaires et ophtalmie sympathique, 271 ; morceau d'acier — de l'œil, 315 ; — de l'orbite, 317 ; — de la cornée et de la conjonctive, 359 ; — du segment antérieur et extraction, 379 ; — de l'œil diagnostiqué par les rayons X, 477 ; procédé de localisation des —, 478 ; — magnétiques, leur extraction, 497 ; localisation des — par les rayons X, 545 ; extractions des —, 516 ; trois cas de — localisés et extraits, 516 ; — de l'orbite, 517 ; — du cristallin, extraction, 565 ; — de l'œil, 572 ; localisation des — de l'œil et de l'orbite, 573.

Corps vitré. Cristaux de cholestérine dans le —, 79 ; hémorragies du —, 227 ; développement et structure du —, 442 ; recherches expérimentales sur les blessures du —, 491 ; extraction d'un fragment d'acier du —, hyalite purulente, 564.

Crédé (Instillations de). Emploi des — dans les affections de l'œil, 28 ; recherches expérimentales sur les —, 163.

Cristallin. Chorio-rétinite scléreuse, luxation spontanée du — 76 ; mensurations ophtalmométriques de —s humains post-mortem, 104 ; opacités annulaires du — consécutives à une contusion du globe, 126 ; microphtalmie, colobomes, ectopie du —, 132 ; le — normal, 258 ; dislocation spontanée héréditaire du —, 280 ; nutrition du —, 294 ; altérations dégénératives du —, 355 ; le — pathologique, 356 ; ectopie bilatérale congénitale, familiale du —, 373 ; migrations du — luxé sous la conjonctive, 373 ; développement du —, 388 ; anatomie pathologique des formations membraneuses du —, 394 ; luxation ancienne du — dans la chambre antérieure, 411 ; anomalie du —, le lentiglobe, 468 ; réduction spontanée d'une ectopie du — et nouvelle luxation, 511 ; images réfléchies du noyau du —, 536 ; remarques sur le — glaucomateux, 553 ; luxation du — chez deux personnes de la même famille, 564 ; extraction du — dans sa capsule, 565 ; corps étrangers du —, 565.

Cristalloïde. Rupture spontanée de la — postérieure, 204 ; arrachement de la — dans l'opération de cataracte, 412 ; opacités ponctuées ou hyalines de la — postérieure, 565.

Cyclite — guérie par la dionine, 504.

Cyclodialyse. Opération contre le glaucome, —, 461.

D

Dacryoadénite Deux cas de — aiguë, 287.

Dacryocystite. —, 87 ; étiologie de la — tuberculeuse, 135 ; — et sinusite à gonocoques chez un nouveau-né, 288 ; cure des — par communication du sac avec le méat moyen, 479.

Décollement de la rétine. — tardif après traumatisme, 77 ; précoce dans le sarcome choroïdien, 120 ; résultats éloignés du traitement du —, 223, 227 ; le diagnostic tardif du —, 308 ; — et ponction, 369 ; le —, 370 ; région papillo-maculaire et périmétrie des couleurs dans le —, 407 ; opération de Müller pour le — 409 ; du — spontané et consécutif à une contusion, 508 ; contusion de l'œil suivie de — tardif, 509 ; le — après traumatisme, 559.

Déviation conjuguée. — latérale à gauche, 313 ; —, 375.

Dilatateur de la pupille. Anatomie du —, 62 ; absence congénitale du —, 118.

Dionine. La — appliquée pendant plusieurs mois contre les hémorragies de la rétine, 121 ; la —, 191 ; la — dans la pratique ophtalmologique, 528.

Diplobacille de Morax-Axenfeld. Le —, 540.

Distichiasis. — congénital, 576.

Douche oculaire. — chauffable, 188.

E

Ecorce cérébrale. Traumatisme de la région visuelle de l'—, 34.

Ectropion. — de la paupière inférieure, guérison par les cautérisations, 137 ; opération de l'—, suite de blépharite, 265 ; traitement de l'— cicatriciel de la paupière inférieure, 288 ; guérison d'un — cicatriciel, 317.

Embolie. — de la rétine et de la choroïde, recherches expérimentales, 296.

Encéphalocèle. — occipitale, examen du nerf optique, 296.

Endophtalmomètre. —, 528.

Enophtalmie. — cicatricielle et congénitale, 377.

Entropion. Opérations de l'—, 44 ; pathogénie et cure radicale de l'— de la paupière supérieure, 241.

Enophtalmos. — traumatique, 416.

Enucléation. Indications de l'—, 314.

Epicanthus. — héréditaire compliqué d'affections oculaires, 519.

Epiphora. Suppurations lacrymales et —, 419.

Epitarse. L'— méconnu, 19 ; casuistique de l'—, 19.

Ésérine. Collyre huileux à l'— dans les ulcères à hypopyon, 303.

Eumydrine. Conjonctivite par l'—, 71.

Exentération. Résection du maxillaire et — de l'orbite, 317 ; — complète sous-périostée de l'—, 520.

Exophtalmie. — pulsatile traumatique, 40 ; — pulsatile guérie par instillations d'adrénaline, 131 ; traitement de l'— pulsatile par la méthode de Lancereaux-Paulesco, 233 ; l'— intermittente, 316 ; un cas d'— intermittente, 571.

F

Fatigue oculaire. Maladies dues à la —, 91 ; — maculaire et scotome dans certaines psychoses, 176 ; cause extraordinaire de la —, 229 ; exagération de la fréquence de la —, 311 ; — déterminant des vomissements et des céphalées, 311 ; de la —, cause de la migraine 311 ; la — incurable, 371 ; —, 374 ; névrose réflexe par —, 413 ; troubles physiques dus à la —, 424 ; résection des nerfs sus- et sous-orbitaires dans la —, 517.

Fibres à myéline. Examen anatomique de —, 159 ; fréquence et variétés cliniques des — de la rétine, 408 ; disparition de — au cours d'une atrophie optique inflammatoire, 463 ; cas de — jointes au colobome de l'iris et à la polycorie, 511.

Filaria loa. Un cas de —, 166.

Filtration. La — de l'œil et pathogénie du glaucome, 352.

Fond d'œil. Le — dans les affections de l'oreille, 140.

Fovea. Trous spontanés dans la —, 170.

G

Ganglion ciliaire. Relations entre le trijumeau, la pupille et le —, 157.

Glandes de Krause. Kyste des —, 44 ; kystes des —, examen, 109.

Glande lacrymale. Sarcome de la —, 86 ; tuberculose de la —, 135 ; adéno-carcinome de la —, 183 ; kyste de la —, 337 ; la — de l'homme et des mammifères, 339 ; luxation de la —, 480 ; — des mammifères et de l'homme, 533 ; luxation spontanée de la —, 575.

Glandes de Moll. Tissu élastique en rapport avec les —, 442.

Gayet. GAYET (Le professeur), 143.

Glaucome. Kératite ponctuée et —, 33 ; — primaire et suites après l'iridectomie, 69 ; — aigu par instillations d'adrénaline dans un œil cataracté, 168 ; — juvénile simple, asthénie gastrique, 169 ; — congénital, 169 ; cas exceptionnel de —, 168 ; développement de l'excavation dans le —, 261 ; traitement du — par l'iridectomie et la sclérectomie, 271 ; l'iridectomie dans le — primitif, 305 ; résultats éloignés du traitement opératoire du —, 305 ; plis de la rétine dans l'excavation du —, 363 ; — subaigu consécutif à la variole, 366 ; de l'iridectomie dans le —, 366 ; — et sympathectomie, 403 ; —, sympathectomie, 450 ; —, iridectomie, sympathectomie, 460 ; — émotif, 462 ; vaisseaux de l'œil dans le —, et — expérimental par obstruction des voies sanguines, 550 ; l'opération du — absolu, remarques sur le cristallin glaucomateux, 553 ; — aigu par instillation d'adrénaline dans un cas de cataracte, 555.

Gliome. — de la rétine, 35 ; — de la rétine, exentération, 76 ; — de la rétine, 78 ; — de la rétine, 122 ; pseudo- — de la rétine chez un enfant de six mois, 171 ; — de la rétine avec métastase, 306 ; casuistique du — des deux rétines avec ossification, 469.

Globe oculaire. Ruptures symétriques des deux —s —s, 132 ; cancer sur le —, 301 ; bactéries du —, 354 ; luxation congénitale du —, 377 ; infection traumatique du — par un bacille sporulé, 378.

Graves (Maladie de). Nouveaux symptômes de la —, 91.

H

Hémianopsie. Cas d'— corticale après un traumatisme, 139 ; cécité et — dans un cas de syphilis cérébrale, 219 ; hallucination visuelle dans l'—, 508 ; contribution à l'—, 509 ; néoplasme cérébral débutant par l'—, 523 ; un cas de syndrome de Weber avec —, 524.

Hémophilie. Hémostase après opération palpébrale dans le cas d'—, 43.

Hémorragie — expulsive, 280.

Homatropine. Intoxication par instillations d'—, 192 ; effets de l'hydrobromate d'—, 426 ; intoxication par l'—, 430.

Hétérochromie. Complications de l'—, 554.

Hippus. —, 404.

Humeur aqueuse — et immunité, 63 ; sécrétion de l'—, 64 ; suppression de la sécrétion de l'—, 117.

Hyalite. — purulente, 564.

Hyaloïde (Membrane). Hémorragie sous la —, 170 et 372.

Hydrophtalmie. Névrome plexiforme et —, 45 ; — congénitale sans hypertension, 378 ; l'— congénitale, 538.

Hypermétropie — avec lésions mentales, 229 ; — de 21 D. simulant la myopie, 514.

Hypertension. Signes d'— artérielle dans la rétine, leur importance, 559.

Hypertonie. Un cas d'—, 176 ; — passagère, 284.

Hypopyon. Traitement de l'— par le drainage de la chambre antérieure avec un crin, 363 ; injection sous-conjonctivale dans l'—, 458.

Hypotonie. Lipémie rétinienne et — oculaire dans le coma diabétique, 327.

I

Idiotie amaurotique. Un cas d'—, 307 ; l'—, 326.

Image. — mentale et vision double dans la première enfance, 107.

Injections. Médication par — sous-conjonctivales, 30 ; — sous-conjonctivales dans les affections oculaires, 230 ; étude clinique et expérimentale des — sous-conjonctivales, 500 ; — d'eau de mer, 526 ; — sous-conjonctivales, 546 ; — sous-conjonctivales de chlorure de sodium, 549.

Instruments. Remarques sur les — de chirurgie oculaire, 48.

Iodoforme. Désinfection intra-oculaire par l'—, 41 ; échecs par usage de l'— pour désinfection intra-oculaire, 130 ; désinfection intra-oculaire par l'—, 315.

Iridectomie. Glaucome et suites de l'—, 69 ; traitement du glaucome par l'—, 271 ; — précornéale, 273 ; résultats de l'— dans le glaucome primitif, 305 ; résultats de l'— périphérique avec iridodialyse, 366 ; de l'— dans le glaucome, 366 ; complications rares d'une —, 367 ; mode d'action de l'— dans le glaucome, 405 ; — et sclérectomie combinée, 462.

Irido-cyclite. — à forme particulière, 456 ; — traumatique, guérison par la tuberculine, 459 ; un cas d'— non traumatique plastique avec ophtalmie sympathique, 460.

Irido-kératite. — et dysménorrhée, 239 ; — récidivante et staphylome postérieur, 507.

Iridotomie — dans les yeux aveugles par irido-cyclite et cataracte secondaire, 75 ; — en forme de V, 75.

Iris. Enclavement de l'—, 32 ; deux cas d'anomalies de l'—, 75 ; couches postérieures de l'—, 104 ; kyste séreux traumatique de l'—, 117 ; néoformations pigmentées sur la face antérieure de l'—, 118 ; tumeur kystique de l'—, 119 ; mécanisme des mouvements de l'—, 158 ; kyste séreux congénital de l'—, 215 ; mélanosarcome primitif de l'—, 217 ; innervation des cellules du stroma de l'—, 257 ; critique des observations de Levinsohn sur un travail sur les couches postérieures de l'—, 258 ; physiologie des mouvements de l'—, 294 ; physiologie des mouvements de l'—, 352 ; — chez les criminels, 389 ; cellules de l'— dites à massue, 442 ; réactions à la lumière du tissu de l'—, 443 ; dessins et vaisseaux de l'—, 488 ; tuberculose de l'—, 498 ; leuco-sarcome de l'—, 507 ; kystes de l'—, leur

traitement, 554 ; les opérations dans les enclavements de l'—, 556.

Iritis. Traitement de l'— par l'acétozone, 118 ; éléments figurés du sang et diagnostic étiologique des —, 215 ; traitement de l'— rhumatismale par injection de salicylate de soude, 405 ; un cas d'— séreuse, avec symptômes de glaucome, guéri par la dionine, 459 ; traitement de l'— simple et séreuse par l'acétozone, 506 ; — blennorragique, 506.

J

Javal. — Emile, 543.

Jéquiritol. Le — dans le traitement du pannus, 206 ; valeur du — par des expériences sur des animaux, 537.

Jéquirity Le — dans le traitement de la conjonctivite granuleuse, 113.

K

Kératite. Etiologie des — phlycténulaires, 28 ; — ponctuée et glaucome, 33 ; — dendritique, 71 ; — vésiculeuse et formations filamenteuses de l'épithélium exfolié, 165 ; étiologie et traitement de la — filamenteuse, 207 ; — neuro-paralytique, 268 ; la — phlycténulaire, 299 ; étude d'une — se rapprochant de la — nummulaire —, 302 ; — interstitielle, 304 ; un cas de — filamenteuse, 360 ; un cas de — disciforme, 360 ; traitement de la — bulleuse, 398 ; — purulente à diplobacilles, 400 ; la — dans l'acné rosacea, 452 ; traitement de la —, 457 ; — due à la malaria, 498 ; la — consécutive à l'acné rosacea, 499 ; — disciforme, 548 ; — superficielle exanthématique, 548 ; — par antipyrine, 549.

Kératite parenchymateuse. Altérations de cornée après la —, 298 ; —, 301 ; — au cours des trypanosomiases, 397 ; étiologie de la —, 454 ; — au cours d'un rhumastime infectieux, 456 ; — d'origine traumatique, 458 ; — et traumatisme, 501.

Kératocône. Remarques sur le — primaire, 73 ; succès opératoire du —, 360.

Kérato-conjonctivite. — phlycténulaire, 70.

Kératoplastie. — totale avec succès définitif, 162.

L

Larmes. Addition à ma théorie de l'écoulement des —, 22.

Laveur. — intra-oculaire, 335.

Lecture. La — dans la position verticale des lignes, 391.

Lenticône. — postérieur, 372 ; étiologie du — postérieur, 538.

Limbe. Tumeur du — avec invagination glandulaire, 501 ; tumeurs du —, 539.

Loupe. Amélioration à la — de Berger, 527.

M

Macula. Rôle du pigment jaune de la —, 64 ; affection héréditaire de la —, 76 ; altérations séniles de la — dans l'artériosclérose, 120 ; colobome de la —, 308 ; la — humaine et les visions entoptiques qui s'y rapportent 351 ; la question de la —, 351 ; altérations séniles de la — chez un artérioscléreux, 370 ; histologie et genèse de la perforation de la —, 509.

Malformations. Etude de certaines — rares, 24 ; — glandulaires congénitales d'apparence néoplasiques, 159.

Membrane de Descemet. Déchirure de la — 269 ; fissure de la — due à une myopie élevée, 400.

Membrane pupillaire. La — persistante, 548.

Mercure. Pommade à l'oxyde de —, 93 ; le — dans les affections non syphilitiques de l'œil, 333 ; action de l'oxycyanure de — sur les instruments, 336.

Mikulicz (Maladie de). Pseudo-leucémie simulant la —, 238.

Microphakie. Cas de —, 124.

Microphtalmie. — unilatérale avec colobomes, 132 ; kyste congénital de l'orbite et —, 177.

Migraine. La —, 186 ; — ophtalmique, 186 ; la —, 382.

Mouvements de l'œil. — rotatoires des yeux dus aux affections labyrinthiques, 323.

Mucocèle. — fronto-orbitaire, 193 ; — fronto-orbitaire, 234 ; — lacrymo-ethmoïdale, 318.

Muscles oculaires. Paralysie des — après anesthésie lombaire, 81 ; insuffisance des —, leurs conséquences, 229 ; troubles des —, 229 ; tuberculose des —, 376 ; la question des —, 514.

Muscle grand oblique. Suppléance du — — par le droit interne, 229.

Mydriase. La — hystérique n'existe pas, 118 ; cas de — se transformant en myosis, 404.

Mydriatiques. Action des — sur le cheval, 353.

Myopie. Région de Mariotte et pronostic de la —, 127 ; pathologie de la — progressive, 127 ; anatomie de la —, 313 ; ablation du cristallin dans la — forte, 469 ; — forte, extraction du cristallin, 474 ; extraction du cristallin dans la — forte, et emploi consécutif de la dionine, 514 ; résultats du traitement opératoire de la forte —, 568 ; contribution à l'étude de la —, 568 ; fondements de ma théorie sur la —, 569 ; du traitement de la —, 569.

N

Nerfs. Névralgie faciale et opérations sur les — sus-orbitaires, 575.

Nerfs ciliaires La section des — avec conservation du nerf optique, 553.

Nerf facial. Origine du — supérieur chez l'homme, 389.

Nerf moteur oculaire. L'accroissement des fibres myéliniques du —, 104 ; état des — oculo-moteurs dans l'hémiplégie organique, 383.

Nerf nasal. Arrachement du —, 462.

Nerf optique. Dégénérescence de la rétine et du —, 159 ; lésions du — dans l'hérédo-syphilis, 307 ; ablation des tumeurs du — avec conservation du globe, 433 ; blessure par arme à feu des deux —, 463 ; affections du — au cours des sinusites, 465 ; la pigmentation normale du — des Japonais, 532.

Neuro-rétinite. — unilatérale chlorotique, 368.

Névrite optique. Rapport entre la — et la carie du rocher, 122 ; — toxique due au sulfure de carbone, 220 ; la — œdémateuse dans les affections auriculaires, 222 ; — post-rubéolique, atrophie, 275 ; résultats de la ponction lombaire dans les — d'origine intra-cranienne, 276 ; de la — dans la thrombose des sinus, 306 ; un cas de — toxique post-scarlatineuse, 307 ; la — dans les affections endocraniennes, 308 ; série de soixante-trois

cas de — descendante résultant d'affection pneumococcique, 408 ; pseudo- —, 562.

Névrite retrobulbaire. Deux cas de — consécutifs à une sinusite sphénoïdale, 219 ; contribution à l'étude de la —, 309 ; — foudroyante, 407, 510.

Novocaïne. La —, son effet anesthésiant, 490.

Nystagmus. — rotatoire, 38 ; — familial 82 ; expériences sur le — provoqué par l'oreille, 107.

O

Œil. Sarcome de l'—, 24 ; lésions syphilitiques de l'—, 36 sarcome de l'—, 42 ; l'— diathésique, 68 ; blessures de l'— par éclat de fer, 83 ; l'— dans l'art italien, 95 ; coloration et examen des bactéries de l'—, 108 ; infections gonococciennes de l'—, 112 ; traitement de la tuberculose de l'— par la tuberculine, 140 ; hygiène de l'— à l'école, 143 ; de l'— des mammifères, aspect ophtalmoscopique, 155 ; l'— et le système nerveux, 160 ; traitement des tumeurs malignes de l'—, 169 ; blessures de l'—, mort, 178 ; l'— artistique, 189 ; l'— dans la littérature talmudique, 192 ; l'— et la lèpre, 230 ; blessures de l'— par contusion, 231 ; opérations conservatrices dans les blessures de l'—, 283 ; pronostic des affections profondes de l'—, 284 ; étude des inflammations fœtales de l'—, 295 ; leuco-sarcome de l'—, 314 ; dermoïde de l'— chez le chien, 315 ; l'— sénile et l'— artério-scléreux, 329 ; maladies de l'— par auto-intoxication, 329 ; traitement des maladies de l'— par les praticiens, 330 ; manuel des affections de l'—, 358 ; tumeurs de l'—, 368 ; relations entre les maladies du nez et celles de l' —, 382 ; — schématique, 384 ; influence du traumatisme sur les tumeurs de l'—, 416 ; coagulation du sang, hémorragies dans l'—, 416 ; traumatismes de l'— par éclats de verre et de pierre, 417 ; l'—, dans la mort, 417 ; pronostic et traitement des ruptures de l'—, 417 ; maladies de l'— d'origine vasculaire, 422 ; affections adénoïdes du naso-pharynx et —, 422 ; affections syphilitiques de l'—, 422 ; rapports du corps thyroïde et de l'—, 422 ; histérie et —, 424 ; anatomie et physiologie de l'—, 450 ; quelques maladies héréditaires de l'—, 450 ; blessures de l'— et leur traitement, 450 ; traitement des maladies de l'— par l'éclairage à la lampe électrique, 455 ; pigmentation pathologique de l'—, 455 ; mélano-sarcome de l'—, métastase au foie, 477 ; restes de vaisseaux fœtaux dans l'—, 487 ; présence d'amyloïde dans l'— et ses vaissseaux, 489 ; formation cristalline de l'—, 494 ; cendres dans l'—, 498 ; eczéma de l'— chez les enfants, 501 ; traumatisme de l'— par plombs de chasse, 515 ; blessures de l'— et leurs indemnités, 515 ; blessures de l'— à la clinique d'Iéna, 516 ; plaies perforantes de l'—, 516 ; époque de la mort l'— par corne de vache, 571 ; un cas d'échinocoque de l'—, 571 ; traumatisme de l'—, 571 ; syphilis de l'—, 571 ; cinq cas de tuberculose de l'— traités par la tuberculine T. R., 572 ; diminution de la capacité de travail par perte d'un —, 574.

Opération de Krœnlein. — 136 ; modification à la section de la peau dans l'—, 133.

Ophtalmie. Cas d'— électrique, 30 ; — d'origine obscure, 206 ; — blennorragique chez les enfants, 206 ; — des nouveau-nés, 206 ; — purulente par bacille de Vincent, 454 ; — métastatique par bacille de Pfeiffer, 477 ; — des nouveau-nés avec infection purulente, 502 ; — métastatique par bacille de Vincent dans la rougeole, 526 ; l'— des nouveau-nés, 544.

Ophtalmie sympathique. L'— chez les jeunes gens mineurs au point de vue sanitaire, 32 ; diagnostic étiologique de l'—, d'après Fuchs, 263 ; corps étrangers et —, 271 ; injections intra-orbitaires dans l'—, 279 ; casuistique de l'—, 363, ; l'— et la théorie des cytotoxines, 393 ; de l'— et d'un décollement de la rétine d'origine sympathique, 460 ; un cas d'—, 461 ; travaux sur l'—, 491 ; travaux sur la question de l'—, 551.

Ophtalmo-diagnostic. — de la fièvre typhoïde, 357.

Ophtalmologie. Histoire de l'— à l'école de Montpellier, 25 ; éléments d'—, 26 ; précis d'—, 27 ; exercice illégal de l'—, rapport et discussion, 144 ; l'— dans l'année 1906, 160 ; — microbienne, 160 ; — et Talmud, 192 ; revue sur l'—, 330 ; manuel pratique d'—, 396 ; utilité de l'— pour le diagnostic de l'artério-sclérose, 422 ; cas d'—, 425 ; progrès de l'—, 425 ; —, 425 ; connaissances des praticiens en —, 425 ; précis d'— 450 ; service d'— à l'hôpital Fung-Wha, à Hong-Kong, 496.

Ophtalmométrie. Valeur clinique de l'—, 534.

Ophtalmoplégie. — traumatique, 39 ; — asthénique, 127 ; cas d'— latérale avec cécité, 129 ; un cas d'— unilatérale complète, cécité, 413 ; méningite de la base avec — complète, 414 ; — totale bilatérale, tabes, 472 ; polioencéphalite —, 473 ; un cas d'— chronique bilatérale dans la paralysie générale, 514 ; — et glycosurie, 523.

Ophtalmo-réaction. L'— à la tuberculine, 357 ; — chez les enfants, 353 ; — à la tuberculine, 392 ; l'— nouveaux essais séméiologiques, 395 ; le réveil de l'— par injection sous-cutanée de tuberculine, 395 ; recherches cliniques sur l'—, 481 ; — 494 ; valeur de l'—, 495 ; deux cents cas d'— à la tuberculine chez les enfants, 541 ; — chez les adultes, 541 ; cent soixante-trois cas d'—, 542.

Ophtalmoscope. L'— et son emploi, 25 ; image à l'—, 33.

Ophtalmotrope. Un nouvel —, 106.

Optomètre. Addition à l'— de Young-Tscherning, 391 ; — astigmomètre, 570 ;

Optotypes. Recherches sur l'acuité visuelle, les —, 105 ; visibilité de différents —, 189 ; nouveaux —, 189.

Orbite. Sarcome mélanique de la paupière et de l'—, 44 ; kystes de la paupière et de l'— provenant de l'œil embryonnaire, 85 ; périthéliome de l'—, 86 ; traumatisme rare de l'—, 86 ; hémorragie récidivante de l'— par hémophylie, 87 ; tumeur pseudo-leucémique de l'—, 87 ; tumeur de l'—, 84 ; exentération de l'—, 132 ; chloroma de l'—, 136 ; angiome caverneux de l'—, 137 ; cylindrome de l'—, 137 ; kyste de l'— et microphtalmie, 177 ; kystes à échinocoques de l'—, 181 ; sarcome congénital de l'—, 181 ; ostéo-périostite hérédo-syphilitique de l'—, 181 ; névrome plexiforme de l'—, 183 ; extirpations de tumeurs de l'— avec conservation du globe, 235 ; kyste dermoïde de l'— et du crâne, 236 ; phlegmon de l'—, atrophie optique, sinusite maxillaire, ophtalmie sympathique, 285 ; tumeur mélanique de l'—, opération de Krœnlein, 286 ; ostéo-périostite de l'—, consécutive à une sinusite frontale, 379 ; cylindrome de l'— chez un enfant, 380 ; tumeur de l'— et de la fosse cérébrale, hémianopsie, réaction pupillaire hémiopique, 381 ; anévrisme artério-veineux

spontané de l'—, 381 ; blessure grave de l'— gauche, paralysie de quelques nerfs craniens, 381 ; épithéliome de l'—, 381 ; migration insolite d'une suppuration de l'—, 419 ; hémorragies de l'—, 420 ; lymphangiome de l'—, 420 ; gomme bilatérale de l'— chez un enfant de huit ans, 421 ; pyohémie, phlegmon de l'—, mort, 480 ; ostéomyélite avec empyème des sinus et de l'—, 480.

P

Panophtalmie — de cause endogène, 84. gazeuze et bacillus perfringens, 377.

Papille. Fréquence de la stase de la — dans les tumeurs et abcès cérébraux, 40 ; congestion de la — et asthénopie, 409.

Paraffine. Cécité par prothèse à la —, 144 ; lésions de l'œil par injection de —, 192.

Paralysie. — des deux droits externes après anesthésie rachidienne, 81 ; — de l'abducteur de cause otogène, 128 ; — du M. O. E. d'origine otique, 128 ; diagnostic simple des — des muscles oculaires, 175 ; la — des muscles de l'œil dans la paralysie générale, la syphilis, le tabes, la sclérose en plaques, les méningites et l'hystérie, 175 ; — du M. O. C. symptomatique d'une attaque de rhumatisme aigu, 229 ; — du M. O. E. symptomatique d'une fracture du rocher, 282 ; — du M. O. E. d'origine otitique, 311 ; quatre observations de — de la VIe paire, d'origine otitique, 312 ; — du M. O. E. dans les otites, 375 ; — de la VIe paire par rachistovaïnisation, 375 ; — du muscle involontaire, atropine, pilocarpine et physostigmine, 471 ; ataxie et — des oculo-moteurs dans un tabes juvénile, 473 ; suites éloignées des — oculo-motrices, 475 ; — des terminaisons nerveuses de l'hémisphère antérieur, 548 ; — traumatique bilatérale de l'abducteur, 567 ; — du droit externe droit, 570 ; dans la — d'un muscle, doit-on opérer ? 570.

Paralysies oculaires. Origine périphérique de certaines —, 39.

Parésie. — fugaces des muscles oculaires, 514.

Paupières. Sarcome mélanique de la — inférieure et de l'orbite, 44 ; sarcome mélanique primitif de la —, 44 ; clignement vibratoire des — et affections rénales, 46 ; kystes de la — inférieure et de l'orbite provenant de l'œil embryonnaire, 85 ; guérison de l'épithélioma des —s par le thermocautère, 86 ; contribution à l'étude de l'épithélioma des —, 88 ; les épithéliomas des —, opération ou radiothérapie, 88 ; épithélioma sur un lambeau de — avec cicatrice vicieuse, 89 ; étude de l'épithélioma des —, 137 ; infection et suppuration des — après cautérisation nasale, 137 ; éléphantiasis des —, 179 ; endothéliome des —, 179 ; molluscum contagiosum des —, 182 ; œdème aigu angioneurotique des —, 184 ; purpura des — consécutif à un cauchemar, 184 ; angiome caverneux des —, 185 ; interprétation des mouvements paradoxaux de la — et de l'œil, 259 ; angiome de la — supérieure, 316 ; lentigo malin des —, 317 ; naevus de la —, 318 ; forme rare d'épithélioma des —, 318 ; tuberculose nodulaire sous-cutanée des —, 321 ; lymphangiome des —, 420 ; angio-lipome de la —, 575 ; colobome congénital de la —, 575 ; élargissement de la fente des — en utilisant les tissus cutanés, 576.

Périmétrie. Conquêtes récentes de la —, 192 ; la région papillo-maculaire, — des couleurs dans le décollement de la rétine, 407.

Péritomie. — électrolytique, 302.

Phacométrie. —clinique, 372.

Phénomène Nouveau — des changements de couleur, 490.

Phénomène entoptique. Explication physiologique d'un — psychologique, 260.

Phosphènes. Les —, 156.

Photomètres. Nouveaux —, 188.

Photophobie. La — est un réflexe d'origine nasale, 141.

Photoscopie. —, 543.

Physostigmine. Recherches sur la — et l'iso—, 527.

Pigmentation. — anormale et congénitale d'un œil, 292.

Pinguecula. — et ptérygion, 167 ; la — et son contenu hyalin, 204.

Protargol. Traitement de la conjonctivite des nouveau-nés, réhabilitation du —, 166.

Prothèse. Formation d'un cul-de-sac pour la —, 131.

Ptérygion. Pseudo- — et symblépharon guéri par greffe de Thiersch, 162 ; pinguécula et —, 167 ; traitement d'un cas grave de —, 361 ; pathologie du —, 546.

Ptosis. Opération de Fergus dans le —, 575 ; du — diagnostic et valeur comme symptôme, localisation, 575 cas de — pseudo-paralytique suite d'accident du travail, 520.

Pupille. Troubles de la — chez les paralytiques généraux, 139 ; relation entre le trijumeau, la — et le ganglion ciliaire, 157 ; la —, 292 ; étude de la contraction de la — par l'excitation lumineuse, 294 ; rigidité réflexe de la — après blessure de de l'œil et de la tête, 304 ; inégalité de la — signe précoce de la tuberculose, 325 ; de la réaction de la — dans l'anesthésie, 422 ; inégalité de la — dans les pleurésies, 423 ; rigidité de la — dans l'accès hystérique, 504 ; coïncidence du pouls paradoxal et de dilatation périodique de la — à l'inspiration, 523 ; les réactions de la — après section du nerf optique, 536 ; anatomie pathologique de la rigidité de la —, 539.

Pupillomètre. Un — binoculaire, 188 ; nouveau —, 529.

R

Radium. Le — dans le trachome, 114 ; traitement du trachome par le —, 457 ; emploi du — dans les affections du nerf optique et de la rétine, 465.

Rayons ultra-violets. Avantages du microscope à éclairage par les —, 425.

Rayons X. Appareil pour traitement du trachome par les —, 298 ; influence des — sur les follicules du trachome, 356 ; protection des yeux contre les —, 377 ; pince pour fixation oculaire pour la localisation par les —, 431 ; visibilité des —, 444 ; contribution à l'action des — sur l'œil humain, 449 ; usage des — pour la localisation des corps étrangers, 515.

Réflexe. Diminution du centre à la périphérie de la sensibilité de la rétine pour les — pupillaires, 34 ; — pupillaires dans les cardiopathies mitrales, 91 ; inutilité et danger de la recherche du — cornéen dans la chloroformisation, 267.

Réfraction. Diagnostic rétrospectif de la — de J.-B. Porta, 95 ; détermination des troubles de la — avec l'échelle à astigmatisme, 127 ; détermination de la — par les reflets de la lentille de l'ophtalmoscope, 129 ; la — de l'œil change-t-elle pendant le séjour à l'obscurité, 158 ; modification de l'image renversée, son emploi pour déterminer la —, 469 ; — d'une surface torique, 490 ; l'influence des altérations du cristallin sur la —, 513.

Repli semi-lunaire. Papillome du —, 498.

Rétine Modifications de structure des cellules nerveuses de la — du pigeon sous l'influence de la lumière, 22 ; diminution du centre à la périphérie de la sensibilité de la — pour les réflexes pupillaires, 34 ; hémorragie de la — provoquant une phtisie du bulbe, 34 ; phlébite de la —, 49 ; anomalie des veines de la —, 104 ; dégénérescence de la — et du nerf optique, 159 ; affections de la — d'origine électrique, 170 ; thrombo-phlébite de la veine centrale de la — chez un tuberculeux, 171 ; hémorragie en avant de la —, 220 ; anatomie pathologique d'affections rares de la —, 294 ; modifications de la — symptomatique des modifications du système vasculaire, 308 ; lipémie de la — dans le coma diabétique, 327 ; plis de la — dans l'excavation du glaucome, 363 ; la veine centrale de la — dans la stase de la papille, 368 ; aspect spécial de la —, 368 ; hémorragie discoïde de la —, 370 ; hémorragie de la — dans des yeux sains, 371 ; hémorragies de la — par compression thoracique, 410 ; défectuosité symétrique de la choroïde et de la —, 505 ; un cas de gliome de la — au début, 510 les anticorps et les éléments de la —, 538; embolie d'une artère de la —, 552 ; embolie d'une artère de la —, 559.

Rétinite. — exsudative, 35 ; — albuminurique chez une jeune fille, 122 ; — proliférante, 172 ; — albuminurique, 170 ; — circinée, 278 ; — albuminurique ressemblant à une névrite optique, 279 ; — pigmentaire typique, 309 ; — leucémique, 369 ; — albuminurique de la grossesse, 562 ; — diabétique, 562 ; — ponctuée, 562.

S

Sac lacrymal. Fistule congénitale du —, 88 ; l'ablation du —, 88 ; tumeurs primitives du —, 180 ; lymphome double du 182 ; contribution à l'extraction du —, 233 ; pneumocèle double du —, 235 ; extirpation du — dans les dacryocystites chroniques, 287 ; quelques mots sur l'extirpation du —, 288 ; technique de l'extirpation du —, 385 ; cas clinique d'épithélioma du —, 420 ; extirpation du —, 518 ; quelques cas d'extirpation du — et examen microscopique, 518 ; épithélioma du —, autoplastie à tiroir, 521.

Sclérotique. Tuberculose de la —, 67 ; rupture double de la —, 547.

Sclérectomie. Traitement du glaucome par l'iridectomie et la —, 271 ; iridectomie et — combinées, 467.

Sclérite. — postérieure, 304 ; un cas de —, 401.

Scopolamine. Anesthésie par la — et la morphine, 431.

Scotome. Du —, 172 ; étude du — scintillant, 463 ; — central dans l'amblyopie congénitale et l'amblyopie du strabisme, 509.

Sens. Méthode simple pour l'examen du — binoculaire de la profondeur, 22 ; étude du — des distances dans la vision mono- et binoculaire, 260 ; — des formes et acuité visuelle, 537.

Sens lumineux. Le — lumineux, 20 ; unité du minimum perceptible du —, 203.

Sidéroscope. Contribution à l'examen au —, 40.

Simulation. Amblyopie traumatique —, 34; le tube de Gratama pour la recherche de la —, 121; — de troubles de la vision, 188.

Sinus. Chirurgie des — et troubles des muscles du globe, 43 ; symptômes oculaires des maladies des —, 317 ; céphalées et symptômes oculaires dus à l'inflammation du — maxillaire, 319 ; ostéo-myélite, empyème des — et de l'orbite, 480 ; symptômes oculaires de la suppuration des —, 517 ; trépanation des — sphéno-ethmoïdaux par voie orbitaire, 517 ; rapport des maladies des yeux avec celles du nez et des —, 522 ; causes, symptômes et complications des maladies des —, 575.

Sinus caserneux. Thrombose primitive du —, 134.

Sinusite. Deux cas de cécité par — sphénoïdale, 185 ; trois cas de — fronto-ethmoïdale, avec évacuation spontanée par la région fronto-orbitaire, 233 ; de la cécité due aux —, 233 ; complications oculaires des —, 233.

Skiascopie. De la — et ses applications, 68 ; théorie de la —, 81 ; théorie de la rotation de l'ombre dans la — de l'astigmatisme, 294 ; rotation de l'ombre dans la —, 445.

Sol ciliaire. Ablation du —, 318.

Sonde. La — armée, 432.

Sourcil Plaie du —, tétanos céphalique, 184 ; le signe du —, fonction trichogène du thyroïde, 323.

Spasme. Contribution à l'étude du — nutans, 176.

Stase papillaire. Anatomie pathologique de la — et ses modifications par trépanation, 295 ; — et tumeur du cerveau, 326 ; la veine rétinienne centrale dans la —, 368.

Stase veineuse. L'hyperémie par — en ophtalmologie, 334.

Statistique. — de l'infirmerie de Rébeval, 263 ; — de la clinique de Giessen, 263 ; — des maladies oculaires, 263 ; — d'affections contagieuses d'une consultation, 303.

Stéréoscopie. —, pseudoscopie, sensation du relief, 352.

Stovaïne. La — pour entropion de la paupière inférieure, 138 ; toxicité de la —, 143 ; avantages et inconvénients de la —, 144 ; avantages et inconvénients de la —, 429.

Strabisme. Traitement opératoire du — concomitant interne, 38 ; traitement chirurgical du — chez les enfants, 229 ; quelques points du traitement du —, 281 ; observations et statistique du — divergent, 311 ; méthode de Worth dans le —, 374 ; le — des enfants, 374 ; traitement du — visant l'innervation de convergence par une opération portant sur l'œil fixant, 414 ; guérison du — par traitement orthoptique à l'âge de 20 ans, 415 ; indications et résultats du traitement optique du —, 473 ; variétés de localisation absolue dans le — concomittant, 474 ; cas de — opéré par la méthode de Panas, 514 ; relations entre les droits supérieurs et inférieurs dans le — convergent, 567.

Symblépharon. Pseudo-ptérygion et — guéris par greffe de Thiersch, 162 ; nouveau procédé de cure du —, 381 ; opération du — par suture avec le droit supérieur, 412 ; opérations heureuses du — total, transplantation de la peau, 420.

Sympathectomie Glaucome et —, 403 ; glaucome, iridectomie, —, 460.

Sympathique. Altérations consécutives à l'extirpation du ganglion cervical supérieur du —, 23 ; altérations consécutives à l'extirpation du ganglion cervical supérieur du —, 186 ; résection du — dans le glaucome, 214.

Synéchotome. — lancéolaire, 173.

Syphilis. Hérédo- — à la troisième géné-

ration, 122 ; spirochètes dans la — oculaire, 354 ; — oculaire, 382.

T

Tache de Mariotte. Observations sur la —, 443 ; visibilité personnelle de la —, 537

Tarsite. — syphilitique, 133 ; — et conjonctivite végétante bilatérale, 502.

Tatouage. Méthode pour déterminer le résultat optique du —, 362 ; du — coloré de la cornée, 363.

Tension oculaire. Augmentation congénitale de la — guérie par iridectomie précoce, 31 ; recherches sur la — et la filtration, 260.

Thérapeutique oculaire. Sérum et métaux-ferments en —, 333 ; sels d'argent en —, 425 ; accidents de —, 426 ; vieux et nouveau en —, 428 ; la lenicet-vaseline en —, 431.

Théromorphie. — dans l'œil d'un enfant, 263.

Thrombose. — des sinus, 522.

Tic. — de la paupière inférieure, 520.

Trachome. Pathogénie du —, 29 ; le — en Turquie, 31 ; suture après excision du —, 43 ; aspect clinique du —, 73 ; le radium dans le —, 114 ; traitement du —, 114 ; disparition d'un pannus par le — à la suite d'une fièvre typhoïde, 116 ; traitement du —, 208 ; le radium dans le —, 265 ; —, 268 ; *idem*, 270 ; extirpation du cartilage d'après Kuhnt dans le traitement du —, 298 ; la question du —, 298 ; aspects cliniques du —, 298 ; appareil facilitant le traitement du — avec les rayons X, 298 ; adénopathie ganglionnaire de la conjonctivite de Parinaud dans le —, 300 ; influence des rayons X sur les follicules du —, 356 ; rapports du bacille de Müller avec la genèse du —, 356 ; le — en Grèce, 362 ; reproduction du — chez le singe, 394 ; le — en Würtemberg, 455 ; traitement du — par des bâtonnets de radium, 457 ; extension du — en Hongrie, 501 ; excision de la conjonctive et du tarse dans le —, 498 ; essai d'inoculation du — chez des singes, 544 ; aspect clinique et thérapeutique du —, 547 ; notice sur la bactériologie du —, 549.

Tractus uvéal. Sarcome mélanique du —, 403 ; tuberculose du —, 462 ; sarcome du —, 505 ; diagnostic et pronostic des tumeurs du —, 556.

Transilluminateur. — oculaire, 178.

Trichiasis. —, 317 ; deux nouvelles opérations de —, 319.

Troisième paupière. Note sur la — chez l'homme, 154.

Troubles oculaires. — d'origine génitale chez la femme, 25 ; — dans la démence précoce, 90 ; — et cécité par affection des sinus postérieurs, 93 ; — myasthénie bulbo-spinale chez un tabétique, 142 ; — d'origine obstétricale, 142 ; — dans l'acromégalie, 142 ; —, 186 ; — comme diagnostic des maladies générales, 186 ; — dans la syphilis des centres nerveux, 237 ; — des néphrites, 237 ; — dus à l'alcool et à la paralysie générale, diagnostic différentiel, 237 ; — par observation d'éclipse, 309 ; — dus à la syphilis, 323 ; — dans les maladies générales, 323 ; — dans les diagnostics médicaux, 323 ; — au cours de trypanosomiases, 324 ; — dus au paludisme larvé, 325 ; — dus au tabes conjugal, 383 ; — de l'hystérie, 383 ; — d'origine nasale, 383 ; — liés à des maladies pelviennes, 383 ; — dans les affections des os du crâne, 384 ; — dans le tabes, 423 ; — dans la narcosomanie, 459 ; — du tabes, 523 ; — d'origine dyspeptique guéris par le régime, 525 ; le tabes dorsal et ses —, 526 ; — de l'hémiatrophie faciale progressive, 526 ; — dans les affections intracraniennes d'origine otitique, 522.

Tuberculose. Formes de — oculaire, 361.

U

Uvée. Une nouvelle forme d'ectropion de l'—, 406.

Uvéite. Nature tuberculeuse de l'inflammation oculaire, en particulier de l'— chronique, 446.

V

Veine vorticineuse. Pulsation spontanée d'une atypique proche de la macula, 557.

Verres - jaunes en ophtalmologie, 94 ; décentrage des — correcteurs, lunette à double décentrage, 281 ; l'adaptation des —, 311 ; — non appropriés empêchant l'exercice d'une profession, 469 ; la prescription des —, 469.

Vitré. Hémorragies spontanées du —, 37.

Vision. la — des tireurs, 96.

Voies lacrymales. Anatomie et embryologie des — du lapin, 62 ; sondage des —, 84 ; tuberculose des —, 89 ; recherches expérimentales sur les —, 109 ; fistule congénitale des —, 133 ; traitement des affections des — sans opération, 179 ; développement des —, 293 ; électrolyse des — 320 ; anatomie comparée des —, 350 ; sondes métalliques dans le rétrécissement des —, 379 ; obstacles naturels au cathétérisme des —, 380 ; traitement des abcès aigus des suppurations des —, 419 ; les rétrécissements des —, 517 ; anomalies congénitales des —, 532.

Voie optique. L'anophtalmie congénitale et la —, 202.

Werhloff (Maladie de) Anatomie pathologique des altérations oculaires dans la —, 159.

X

Xanthelasma. — facial, 380.

Xérosis. Recherches expérimentales sur l'état des bacilles du — dans le vitré du lapin immunisé par sérum diphtérique, 204.

Y

Yeux. Les — des étudiants en théologie à Tübingen, 38 ; résultats de l'examen des — dans les écoles primaires de Magdebourg, 39 ; précis des maladies des —, 111 ; les — des nouveau-nés, 131 ; le rhumatisme comme étiologie des maladies des —, 186 ; — des écoliers, 188 ; — des vertébrés aveugles, 202 ; traitement de quelques maladies des — par l'éclairage, 240 ; écoles spéciales pour les enfants atteints de maladies des —, 336 ; traumatismes des —, 377 ; diagnostic et traitement des blessures des —, 377 ; brûlure des —, 378 ; maladies générales causes de maladies des —, 382 ; maladies des — et acné rosacea, 384 ; les — des écoliers doivent être examinés avant l'école, 413 ; — des écoliers, 425 ; les — des étudiants de Pensylvanie, 543 ; inflammation des — par fumée de tabac, au cours d'un rhume des foins, 544 ; états névropathiques des —, 566.

Z

Zona ophtalmique. Méningite tardive dans le —, 139 ; Le — après un accident, 397 ; —, 420 ; —, 424 ; —, paralysie de la musculature extrinsèque, 472.

Lyon. — Imprimerie A. Rey et Cie, 4, rue Gentil. — 4 7420